

Paziente con dolore epigastrico oppressivo e delle strane onde T

Lorenzo Spighi, Davide Saporito, Giancarlo Piovaccari

U.O. Cardiologia, Ospedale degli Infermi di Rimini, AUSL della Romagna

G Ital Cardiol 2021;22(5):376

DIAGNOSI ECG?

1. Onde T iperacute in corso di infarto miocardico acuto
2. Onde T di De Winter equivalente di STEMI anteriore
3. Onde T aguzze e simmetriche in corso di iperkaliemia
4. Sindrome di Wellens

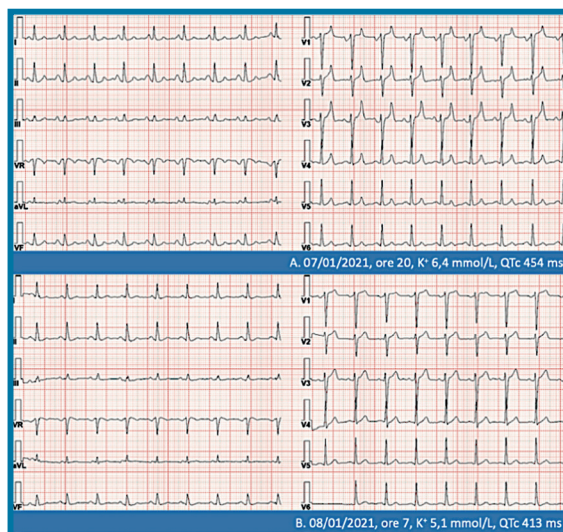
dosi. Comparsa improvvisa di dolore epigastrico oppressivo, senza irradiazione specifica, di forte intensità. Pressione arteriosa 145/90 mmHg, saturazione di ossigeno 95%, frequenza respiratoria 28 atti/min. In considerazione del dolore riferito, veniva sottoposto ad ECG.

DESCRIZIONE DEL CASO

Uomo di 58 anni, microcitoma polmonare metastatico in fase terminale, ex fumatore, non altri fattori di rischio cardiovascolare in anamnesi. Ricoverato presso reparto di lungodegenza per necessità di terapia antidolorifica ad alte

DESCRIZIONE DELL'ECG

(A) Ritmo sinusale, frequenza cardiaca circa 100 b/min, onde T alte ed appuntite nelle derivazioni precordiali V₁-V₄. (B) Ritmo sinusale, frequenza cardiaca circa 100 b/min, nella norma la ripolarizzazione ventricolare.



DISCUSSIONE

La diagnosi corretta è **onde T aguzze e simmetriche in corso di iperkaliemia** (tracciato A). In alcuni casi, nella fase molto precoce di infarto miocardico acuto, il primo segno ECG è rappresentato dalla comparsa di onde T alte ed appuntite, meglio conosciute come "onde T iperacute". Onde T con queste caratteristiche si possono sviluppare anche in corso di iperkaliemia. Tuttavia mentre in caso di infarto miocardico queste anomalie sono presenti solo nelle derivazioni che esplorano l'area infartuale specifica, nell'iperkaliemia queste alterazioni sono presenti in tutte o nella maggior parte delle derivazioni. Nel caso descritto è proprio la presenza di onde T alte ed aguzze nelle derivazioni V₁-V₄ ad aver introdotto i maggiori dubbi diagnostici, rendendo la diagnosi differenziale con l'infarto miocardico più difficile. Infine, generalmente, le onde T iperacute in corso di infarto miocardico appaiono più larghe ed ampie, mentre in corso di iperkaliemia appaiono più strette e simmetriche. Tuttavia rapidamente il dolore epigastrico è scomparso, le anomalie ECG sono rimaste tali e gli esami di laboratorio hanno mostrato iperkaliemia (6.4 mmol/l), nella norma invece il valore della troponina. Dopo terapia specifica e correzione dell'iperkaliemia, l'ECG è tornato pressoché normale (tracciato B).