

Chiusura percutanea di difetto interventricolare post-infartuale: come e quando?

Carolina Moretti¹, Matteo Aquilina¹, Gennaro Santoro², Elisabetta Varani¹, Sabine Vecchio¹,
Alessandra Reggi¹, Andrea Rubboli¹

¹U.O.C. Cardiologia, Dipartimento Cardiovascolare - AUSL Romagna, Ospedale Santa Maria delle Croci, Ravenna

²U.O.C. Cardiologia, Dipartimento Cardiovascolare, AOU Careggi, Firenze

Ventricular septal defect (VSD) is a rare but clinically severe complication of acute myocardial infarction. Although cardiac surgery is the gold standard to correct post-infarction VSD, transcatheter closure represents an effective therapeutic alternative in selected cases. However, the correct timing for VSD correction is a matter of debate. Herein, we report the case of a patient who underwent transcatheter closure of post-infarction VSD, focusing the discussion on the pros and cons of an early VSD correction.

Key words. Cardiogenic shock; Complications; Myocardial infarction; Transcatheter; Ventricular septal defect.

G Ital Cardiol 2021;22(3 Suppl 1):435-455

INTRODUZIONE

Il difetto interventricolare (DIV) è una rara complicanza dell'infarto miocardico¹, che tuttavia rappresenta una condizione gravata da morbilità e mortalità elevate^{2,3}. Il quadro clinico associato al DIV è caratterizzato da scompenso cardiaco e frequentemente da shock cardiogeno. Nella maggior parte dei casi tale complicanza si verifica entro 1 settimana dall'infarto, con un tempo medio di insorgenza che varia dai 3 ai 5 giorni dall'esordio dei sintomi⁴. Esistono tre possibili opzioni di trattamento: 1) la terapia medica; 2) la riparazione cardiocirurgica; 3) il trattamento percutaneo.

La terapia medica è gravata da una mortalità del 94% a 30 giorni e da un tasso di sopravvivenza media ad 1 anno inferiore al 3%⁴. Attualmente il "gold standard" nel trattamento di DIV post-infartuale è rappresentato dalla riparazione cardiocirurgica, senza che tuttavia vi sia una chiara evidenza sul timing ottimale di correzione⁵. Tale procedura può essere necessaria in urgenza ma è gravata da un elevato tasso di mortalità e di recidive; mentre se eseguita in fase post-acuta consente una più efficace riparazione chirurgica, pur tuttavia associandosi ad un rischio di estensione della rottura e una elevata mortalità nell'attesa dell'intervento. Il trattamento percutaneo negli ultimi anni sta emergendo come possibile alternativa alla chirurgia convenzionale per la sua minore invasività e l'applicabilità anche in centri senza cardiocirurgia in sede^{6,7}.

CASO CLINICO

Una donna di 86 anni, diabetica, ipertesa e dislipidemica contattata il 118 per comparsa da 1 h di dolore toracico associato

a sudorazione algida. All'ECG evidenza di fibrillazione atriale ad insorgenza non databile, blocco di branca destra completo e sopralivellamento del tratto ST a sede anteriore e inferiore, per cui la paziente viene condotta in emergenza in sala di emodinamica per eseguire coronarografia ed eventuale angioplastica.

All'arrivo in ospedale è presente quadro di shock cardiogeno con riscontro obiettivo di soffio sistolico mesocardico. Nel sospetto di una complicanza meccanica, viene eseguito ecocardiogramma con evidenza di un DIV apicale, insufficienza tricuspoidale moderato-severa e ipertensione polmonare (55 mmHg). Viene quindi eseguita coronarografia con riscontro di stenosi critica del ramo interventricolare anteriore al tratto medio e della coronaria destra. In considerazione del quadro di shock cardiogeno viene posizionato contropulsatore aortico (IABP) attraverso accesso femorale destro. Data la presenza di IABP, viene introdotta terapia anticoagulante con eparina sodica a range terapeutico oltre alla doppia antiaggregazione per sindrome coronarica acuta.

Vista l'assenza di occlusione coronarica completa e la stabilizzazione emodinamica successiva al posizionamento di IABP (1:1) si decide di non procedere ad angioplastica optando per una rivalutazione collegiale con i colleghi cardiocirurghi. In considerazione della relativa stabilità clinica (pressione arteriosa sistolica >100 mmHg con IABP), i colleghi cardiocirurghi propongono una rivalutazione della paziente a distanza di 10 giorni per definire il timing di una eventuale correzione chirurgica del DIV.

Tuttavia, in terza giornata la paziente presenta un peggioramento dello stato di compenso emodinamico con necessità di ventilazione non invasiva e infusione di diuretico ad alte dosi per cui, dopo nuova rivalutazione collegiale, si decide di procedere ad angioplastica della coronaria destra al tratto medio con impianto di stent medicato con il programma di successiva chiusura percutanea del DIV essendo il difetto per dimensioni candidabile a procedura percutanea (dimensione del difetto stimata di poco superiore al centimetro all'ecocardiogramma transtoracico).

© 2021 Il Pensiero Scientifico Editore

Gli autori dichiarano nessun conflitto di interessi.

Per la corrispondenza:

Dr.ssa Carolina Moretti U.O.C. Cardiologia, Dipartimento Cardiovascolare - AUSL Romagna, Ospedale Santa Maria delle Croci, Viale Randi 5, 48121 Ravenna
e-mail: carolina.moretti@auslromagna.it

In settima giornata si procede alla chiusura percutanea del DIV: confezionamento di circuito artero-venoso tra vena giugulare interna destra e arteria femorale sinistra eseguito posizionando guida idrofilica attraverso il DIV tramite catetere diagnostico JR4 6Fr dalla femorale (Figura 1A-C) e catturando la guida con "snare" in arteria polmonare tramite vena giugulare interna destra (Figura 1D-F). Successivamente, previo "sizing" delle dimensioni del difetto e verificata la presenza di un rim sufficiente per l'ancoraggio del dispositivo, in particolar modo a livello apicale (essendo questo uno dei principali fattori limitanti la fattibilità tecnica di chiusura percutanea di DIV apicali), si procede a chiusura del DIV con device Amplatzer™ Septal occluder 14 mm (Abbott, Abbott Park, IL, USA) su delivery 9Fr (introduttore 9Fr, 11 cm, Medtronic, Minneapolis, MN, USA) fatto avanzare sulla guida idrofilica attraverso il DIV per poi procedere al rilascio del dispositivo (Figura 1G-H). Prima e dopo il rilascio del dispositivo viene eseguito controllo angiografico mediante ventricolografia con catetere pigtail 6Fr in posizione apicale (Figura 1I). Prima del posizionamento

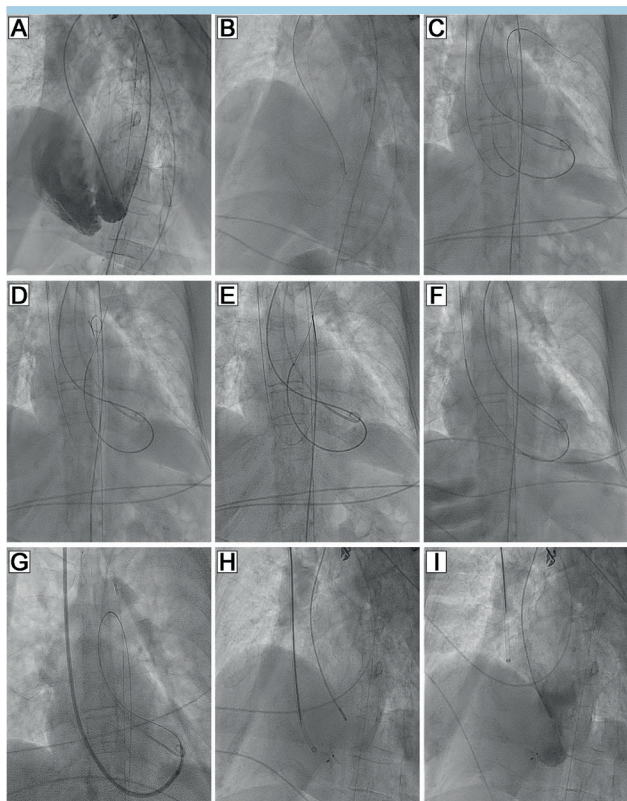


Figura 1. Passaggi principali della procedura di chiusura percutanea del difetto interventricolare. (A) Ventricolografia in proiezione obliqua anteriore sinistra che documenta ampio difetto interventricolare apicale post-infartuale. (B) Passaggio di guida idrofilica attraverso il difetto interventricolare tramite catetere guida JR 4. (C) Posizionamento della guida attraverso il difetto interventricolare in arteria polmonare e concomitante posizionamento di guida idrofilica nella stessa sede attraverso accesso giugulare destro. (D) Posizionamento da accesso giugulare destro di "snare" in arteria polmonare, che (E) cattura la guida idrofilica. (F) Creazione di circuito tra arteria femorale sinistra e vena giugulare destra attraverso il difetto interventricolare. (G) Posizionamento di dispositivo per chiusura del difetto interventricolare Amplatzer che attraverso la vena giugulare destra viene posizionato attraverso il difetto interventricolare. (H) Rilascio del dispositivo a livello del difetto interventricolare. (I) Controllo angiografico.

dell'Amplatzer™ appare evidente un ampio DIV apicale con opacizzazione del ventricolo destro e mancata opacizzazione dell'aorta. Dopo il posizionamento del dispositivo da chiusura si apprezza una netta riduzione dello shunt con opacizzazione dell'aorta ascendente.

Il giorno seguente la procedura si esegue ecocardiogramma che mostra dispositivo in sede in assenza di sovrapposizione trombotica. Inoltre, visto il rapido miglioramento del quadro clinico viene rimosso l'IABP. Il giorno successivo alla rimozione dell'IABP la paziente presenta un nuovo progressivo peggioramento clinico con evidenza di ischemia multiorgano su verosimile base embolica responsabili di insufficienza renale acuta con necessità di emofiltrazione, ischemia degli arti inferiori, e possibile ischemia intestinale che hanno portato all'exitus.

DISCUSSIONE

In letteratura, il lavoro di Omar et al.⁸ che comprende 26 studi sulla gestione terapeutica del DIV post-infartuale, comprende 737 pazienti con DIV post-infartuale che in parte venivano trattati in maniera conservativa, in parte eseguivano interventi di chiusura del DIV suddivisi rispetto alla metodica chirurgica o percutanea utilizzata, e in funzione del timing dell'intervento (entro le 2 settimane o dopo 15 giorni). Dall'analisi dei dati emerge in primo luogo l'elevata mortalità del gruppo che viene trattato in maniera conservativa (92%) rispetto al gruppo di coloro che eseguivano una riparazione chirurgica precoce (56%) o tardiva (41%); il trattamento percutaneo peraltro era gravato da una mortalità del 54% se eseguito precocemente, mentre la percentuale scendeva al 16% se il trattamento avveniva dopo 2 settimane dalla diagnosi.

Si tratta di un pool di dati per i quali è ovvia la presenza di bias di selezione, in quanto pazienti più instabili per i quali non è possibile attendere il timing del gesto riparativo hanno un elevato peso specifico sulla mortalità delle casistiche riportate. Un approccio più tardivo, peraltro, sotto un profilo teorico potrebbe consentire un intervento su un tessuto meno necrotico e più fibrotico, consentendo un più saldo ancoraggio dei dispositivi o delle suture, in grado di riparare il difetto post-infartuale.

Nel nostro caso si è pianificata la chiusura del dispositivo in settima giornata per la presenza di condizioni di compenso molto labili, tali da non consentire un'attesa di almeno 10 giorni raccomandata dalla cardiocirurgia e suffragata anche da un report della Society of Thoracic Surgeons che riporta una mortalità legata alla chiusura chirurgica del DIV entro 7 giorni del 54% rispetto ad una più tardiva del 18%.

In questo contesto, l'approccio percutaneo rappresenta una possibilità alternativa sia per la minore invasività legata alla procedura, sia per l'attuabilità anche in centri che non hanno a disposizione l'opzione cardiocirurgica in situ.

La letteratura scientifica ha solo marginalmente indagato la problematica del timing per la procedura percutanea, evidenziando in piccole coorti come il maggior tasso di complicanze sia correlato alla severità clinica di presentazione, in particolare la presenza di shock cardiogeno per il quale viene posta l'indicazione all'impianto di IABP. Infatti, in queste casistiche la mortalità secondaria alla chiusura precoce del DIV post-infartuale, dettata dall'instabilità emodinamica, è gravata da una mortalità maggiore rispetto a quella tardiva. Thiele et al.⁹ hanno riportato l'esperienza di 29 pazienti in cui è stata

effettuata una chiusura percutanea con Amplatzer, coronata da successo in 24 casi; la maggior parte dei pazienti è stata trattata nella fase acuta e tutti i pazienti erano contropulsati; la mortalità in questa casistica era molto elevata (73%) verosimilmente in relazione alla gravità della presentazione clinica.

All'estremo opposto Bialkowski et al.¹⁰ riportano una corte di 17 pazienti trattati con una mortalità del 35%, giungendo alla conclusione che pazienti trattati nella fase cronica (>3 settimane) hanno una mortalità ridotta rispetto a coloro che effettuano interventi più precocemente.

Sulla base di questi report e ulteriori evidenze, Schlotter et al.¹¹ hanno descritto la presenza di una relazione lineare tra il numero di casi definiti acuti inseriti nelle casistiche (trattamento effettuato entro i 14 giorni) e mortalità a 30 giorni.

Tuttavia, il caso da noi descritto dimostra come il timing ideale a cui si aspira spesso venga tradito dagli eventi e debba essere in gran parte rimodulato sulla base dell'andamento clinico e delle caratteristiche del paziente. In casi selezionati, la procedura percutanea deve essere considerata anche in fase acuta permettendo una precoce stabilizzazione emodinamica e la rimozione dell'IABP, evitando le eventuali problematiche ad esso connesse che in questo caso si sono rivelate fatali. In questo caso clinico, infatti, è possibile che la genesi dell'ischemia multiorgano sia stata ad eziologia multifattoriale: bassa portata intercorrente, permanenza prolungata dell'IABP in situ, verosimili embolizzazioni sistemiche per oscillazione nei valori di tempo di tromboplastina parziale attivato.

L'uso di IABP come ponte per la procedura interventistica è comune, pur tuttavia non essendo spesso sufficiente per garantire la stabilizzazione del paziente. Il suo utilizzo si basa principalmente sulla sua ampia disponibilità e sul suo facile posizionamento. Tuttavia, nei centri di terzo livello si preferiscono, spesso, altri supporti meccanici circolatori che permettono una maggiore stabilizzazione del paziente dal punto di

vista emodinamico. Infatti, dovendo gestire pazienti frequentemente con grave insufficienza multiorgano, l'utilizzo precoce dell'ossigenazione extracorporea a membrana (ECMO) rappresenta spesso la prima scelta in quanto fornisce piena assistenza e massimo supporto nella perfusione d'organo. La letteratura evidenzia che pazienti con DIV post-infartuale e insufficienza multiorgano, anche dopo una riparazione riuscita, hanno una più elevata mortalità come conseguenza delle complicanze da insufficienza multiorgano; infatti un supporto ECMO precoce si è dimostrato migliorare l'outcome in piccole coorti di pazienti¹². Tuttavia benché l'ECMO rappresenti un valido supporto emodinamico, risulta gravato da un elevato rischio emorragico che non deve essere sottovalutato al momento della pianificazione dell'impianto. Un ulteriore approccio di stabilizzazione emodinamica è rappresentato dall'Impella, un dispositivo di assistenza ventricolare sinistra percutanea a flusso assiale, che è stato utilizzato in questo contesto nell'ultimo decennio, con iniziali favorevoli evidenze in letteratura^{13,14}.

RIASSUNTO

Il difetto interventricolare (DIV) è una complicanza rara, ma grave, dell'infarto miocardico. Sebbene la correzione cardiocirurgica rappresenti il "gold standard" terapeutico, la chiusura percutanea sta emergendo come valida alternativa in casi selezionati. Tuttavia, la definizione della finestra temporale ideale per l'attuazione della procedura di correzione resta oggetto di discussione tra gli esperti. Il caso clinico qui descritto punta ad aprire una riflessione su quale sia effettivamente il timing ideale per tale intervento, discutendo in particolare i possibili vantaggi e svantaggi di una correzione precoce.

Parole chiave. Complicanze; Difetto interventricolare; Infarto miocardico; Shock cardiogeno; Transcatetere.

BIBLIOGRAFIA

- Zhang B, Liang J, Zheng X, et al. Transcatheter closure of postoperative residual ventricular septal defects using Amplatzer-type perimembranous VSD occluders. *J Invasive Cardiol* 2013;25:402-5.
- Menon V, Webb JG, Hillis LD, et al. Outcome and profile of ventricular septal rupture with cardiogenic shock after myocardial infarction: a report from the SHOCK Trial Registry. Should we emergently revascularize Occluded Coronaries in cardiogenic shock? *J Am Coll Cardiol* 2000;36(3 Suppl A):1110-6.
- Labrousse L, Choukroun E, Chevalier JM, et al. Surgery for post infarction ventricular septal defect (VSD): risk factors for hospital death and long term results. *Eur J Cardiothorac Surg* 2002;21:725-31.
- Crenshaw BS, Granger CB, Birnbaum Y, et al. Risk factors, angiographic patterns, and outcomes in patients with ventricular septal defect complicating acute myocardial infarction. GUSTO-I (Global Utilization of Streptokinase and TPA for Occluded Coronary Arteries) Trial

- Investigators. *Circulation* 2000;101:27-32.
- Lemery R, Smith HC, Giuliani ER, Gersh BJ. Prognosis in rupture of the ventricular septum after acute myocardial infarction and role of early surgical intervention. *Am J Cardiol* 1992;70:147-51.
- Ibanez B, James S, Agewall S, et al. 2017 ESC Guidelines for the management of acute myocardial infarction in patients presenting with ST-segment elevation: The Task Force for the management of acute myocardial infarction in patients presenting with ST-segment elevation of the European Society of Cardiology (ESC). *Eur Heart J* 2018;39:119-77.
- Calvert PA, Cockburn J, Wynne D, et al. Percutaneous closure of postinfarction ventricular septal defect: in-hospital outcomes and long-term follow-up of UK experience. *Circulation* 2014;129:2395-402.
- Omar S, Morgan GL, Panchal HB, et al. Management of post-myocardial infarction ventricular septal defects: a critical assessment. *J Interv Cardiol* 2018;31:939-48.
- Thiele H, Kaulfersch C, Daehner I,

- et al. Immediate primary transcatheter closure of postinfarction ventricular septal defects. *Eur Heart J* 2009;30:81-8.
- Bialkowski J, Szkutnik M, Kusa J, et al. Transcatheter closure of postinfarction ventricular septal defects using Amplatzer devices. *Rev Esp Cardiol* 2007;60:548-51.
- Schlotter F, de Waha S, Eitel I, et al. Interventional post-myocardial infarction ventricular septal defect closure: a systematic review of current evidence. *EuroIntervention* 2016;12:94-102.
- Kwon J, Lee D. The effectiveness of extracorporeal membrane oxygenation in a patient with post myocardial infarction ventricular septal defect. *J Cardiothorac Surg* 2016;11:143.
- Ibebuogu UN, Bolorunduro O, Hwang I. Impella-assisted transcatheter closure of an acute postinfarction ventricular septal defect. *BMJ Case Rep* 2016;2016:bcr2015213887.
- Pahuja M, Schrage B, Westermann D, Basir MB, Garan AR, Burkhoff D. Hemodynamic effects of mechanical circulatory support devices in ventricular septal defect. *Circ Heart Fail* 2019;12:e005981.