

Plastica mitralica transcateretere per il trattamento dell'insufficienza mitralica acuta

Francesco Cannata^{1,2}, Jorge Sanz-Sanchez^{1,3}, Ottavia Cozzi¹, Martina Briani⁴, Letizia Bertoldi⁴, Fabio Fazzari², Giuseppe Ferrante³, Elena Corrada⁴, Renato M. Bragato², Giulio G. Stefanini^{1,3}, Paolo G. Pagnotta³, Bernhard Reimers³, Damiano Regazzoli³

¹Dipartimento di Scienze Biomediche, Humanitas University, Pieve Emanuele (MI)

²U.O. Ecocardiografia, ³U.O. Cardiologia Interventistica, ⁴Unità di Cura Coronarica, IRCCS Humanitas Research Hospital, Rozzano (MI)

Acute mitral regurgitation is a life-threatening pathology. Nowadays, percutaneous mitral valve repair with the MitraClip device offers, in selected patients, a safe and effective therapeutic alternative to open surgery. Hereby, we report the case of an 82-year-old woman with lateral ST-elevation myocardial infarction determining severe acute mitral regurgitation, who was treated with an urgent MitraClip procedure. Moreover, we discuss echocardiographic assessment of acute mitral regurgitation and we review available literature and possible management of this complex scenario.

Key words. Cardiogenic shock; MitraClip; Mitral regurgitation; Myocardial infarction; Papillary muscle rupture; Percutaneous mitral valve repair.

G Ital Cardiol 2021;22(3 Suppl 1):325-385

INTRODUZIONE

La riparazione percutanea della valvola mitrale (VM) con sistema MitraClip (Abbott Vascular, Abbott Park, IL, USA) è una consolidata opzione terapeutica per i pazienti con insufficienza mitralica (IM) severa, rischio chirurgico elevato e caratteristiche anatomiche favorevoli della VM¹. Mentre nell'IM cronica i risultati della riparazione percutanea della VM sono sostenuti da numerose evidenze, i dati riguardanti l'uso di tale sistema nell'IM acuta sono limitati a casi clinici e piccoli registri.

Il trattamento tradizionale dell'IM acuta ha finora previsto il ricorso alla cardiocirurgia dopo la stabilizzazione emodinamica del paziente, ma oggi, grazie alla riparazione percutanea della VM, abbiamo a disposizione una nuova alternativa terapeutica².

CASO CLINICO

Una paziente di 82 anni si presentava in pronto soccorso per dolore toracico insorto 72h prima. La paziente era nota per ipertensione arteriosa, artrite reumatoide, talassemia minor, ed aveva una storia di radioterapia toracica per un pregresso tumore della lingua. L'ECG mostrava un soprassollamento in sede laterale con onde q nelle derivazioni posteriori. L'ecoscopia a letto mostrava una frazione di eiezione del 40%, acinesia delle pareti laterale e posteriore, normali dimensioni ventricolari ed atriali, un'IM lieve e sezioni destre nella norma.

La successiva coronarografia mostrava una stenosi critica dell'arteria circonflessa prossimale, che veniva trattata con angioplastica ed impianto di due stent medicati. La procedura veniva complicata da un severo "no-reflow", che richiedeva il posizionamento di un contropulsatore aortico e l'infusione intracoronarica di adrenalina e nitroprussiato con successiva normalizzazione del flusso coronarico. La paziente si manteneva stabile in unità coronarica per le successive 24h, dopodiché l'improvvisa comparsa di congestione polmonare ed ipotensione richiedevano l'intubazione e l'uso di vasopressori ad alte dosi. L'ecocardiogramma transtoracico e transesofageo mostravano un'IM acuta di grado severo con un jet eccentrico diretto verso la parete posteriore dell'atrio sinistro, dovuta a "tethering" estremo del lembo mitralico posteriore con associata rottura parziale del muscolo papillare postero-mediale e conseguente prollasso del lembo mitralico anteriore (Figura 1). L'Heart Team escludeva l'opzione cardiocirurgica per il proibitivo rischio operatorio (età, infarto miocardico subacuto con danno da "no-reflow", pregressa radioterapia toracica, doppio antiaggregante, instabilità emodinamica, STS score 66.6%) e nonostante le caratteristiche anatomiche non ottimali della VM, si decideva di valutare l'opzione della riparazione percutanea. Il meccanismo dell'IM rientrava nel tipo IIIC della classificazione di Carpentier e determinava un jet principale tra A3 e P3, con un lembo mitralico posteriore di 9 mm ed un'ampia distanza sistolica (>10 mm) tra i punti di coaptazione dei lembi dovuta alla parziale eversione del lembo anteriore, ma in assenza di calcificazioni nella zona di "grasping" e con un basso rischio di stenosi mitralica (area della VM >4 cm²)³.

La procedura percutanea di riparazione della VM veniva eseguita in urgenza in anestesia generale, con contropulsatore aortico e vasopressori, sotto guida transesofagea e fluoroscopica. Venivano impiantate due clip, prima una XTR in posizione A3-P3 con un'IM residua moderata e gradienti

© 2021 Il Pensiero Scientifico Editore

Gli autori dichiarano nessun conflitto di interessi.

Per la corrispondenza:

Dr. Damiano Regazzoli U.O. Cardiologia Interventistica, Cardio Center, Humanitas Research Hospital, Via Manzoni 56, 20089 Rozzano (MI)
e-mail: damiano.regazzolilancini@humanitas.it

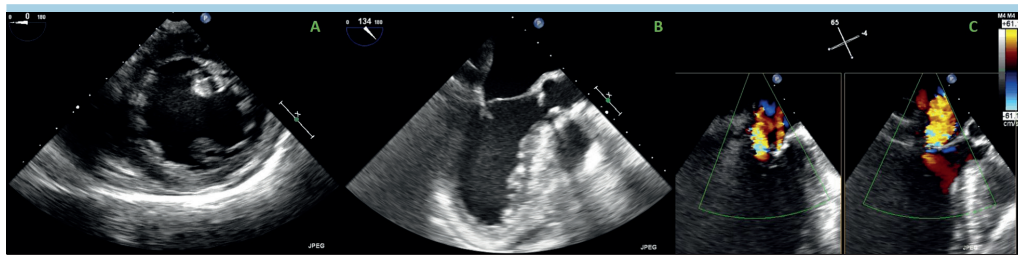


Figura 1. Ecocardiogramma transesofageo basale. (A) Parziale rottura del muscolo papillare postero-mediale. (B) "Tethering" estremo del lembo posteriore con pseudoprolasso del lembo anteriore. (C) Ampio jet eccentrico di insufficienza mitralica.

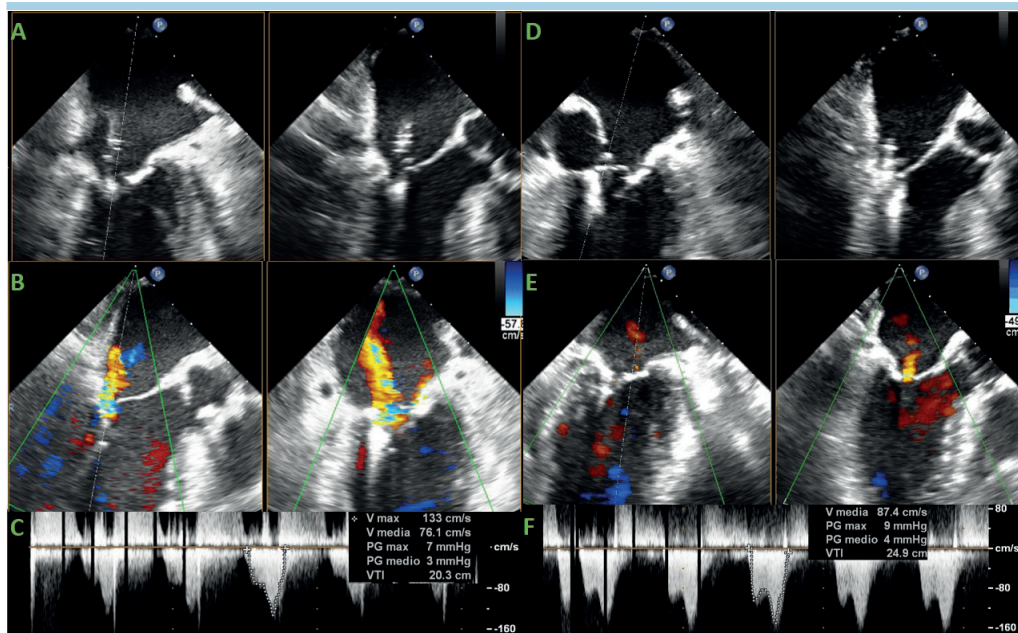


Figura 2. Ecocardiogramma transesofageo intraprocedurale. (A-C) Impianto della prima clip XTR: posizionamento tra A3 e P3, insufficienza mitralica residua moderata con un jet laterale alla clip, gradienti transmitralici. (D-F) Impianto della seconda clip NTR: posizionamento tra A2 e P2, insufficienza mitralica residua minima, gradienti transmitralici. PG, gradiente pressorio; VTI, integrale velocità-tempo.

transmitralici medi di 3 mmHg, poi una NTR in posizione A2-P2 con un'IM residua lieve e gradienti di 4 mmHg (Figura 2). Il beneficio emodinamico risultava immediato e la paziente veniva progressivamente svezzata da vasopressori e contropulsatore ed estubata. La paziente è stata quindi dimessa in decima giornata postoperatoria con un'IM residua lieve e gradienti medi di 5 mmHg.

DISCUSSIONE

L'IM acuta è un'emergenza medica caratterizzata dall'improvviso e importante aumento delle pressioni atriali sinistre ed una riduzione della portata cardiaca in cuori con usualmente modesti meccanismi di compenso (ventricoli ed atri di normali dimensioni). Da un punto di vista clinico questa situazione si riflette in quadri di edema polmonare e shock cardiogeno^{2,4,5}.

La diagnosi è principalmente ecocardiografica. La valutazione dell'IM acuta presenta alcune specificità: il color-Doppler può sottostimare la severità della valvulopatia, sia per la

rapida equalizzazione delle pressioni atriali e ventricolari sia per l'eccentricità dei jet con effetto "Coanda"^{2,4,5}. Pertanto, le misurazioni quantitative basate sul color-Doppler risultano fuorvianti; invece, misure semiquantitative come l'ampiezza della vena contracta e l'aspetto della curva velocità-tempo alla valutazione con il Doppler continuo, di solito triangolare e densa, rappresentano strumenti diagnostici semplici ed affidabili. Ogni misurazione deve essere interpretata alla luce del contesto clinico, perciò IM acute di grado apparentemente moderato devono essere considerate emodinamicamente significative in presenza di un quadro di scompenso cardiaco acuto, non altrimenti giustificabile. L'ecocardiografia transtoracica è l'esame di prima linea per la diagnosi differenziale della dispnea acuta, eseguibile a letto e sufficiente per orientare il sospetto diagnostico. L'ecocardiografia transesofagea con ricostruzione tridimensionale è considerata necessaria per un'accurata valutazione del meccanismo dell'IM e dell'anatomia della VM, nonché per la pianificazione preoperatoria e la guida intraprocedurale^{6,7}.

Identificare il meccanismo e la causa dell'IM acuta è fondamentale per definire l'approccio terapeutico più appropriato per il singolo paziente. Le cause di IM acuta sono molteplici, i meccanismi sono definiti secondo la classificazione di Carpentier (Tabella 1)³. Una volta diagnosticata l'IM acuta, la valutazione ecocardiografica deve distinguere i danni strutturali dalle alterazioni funzionali della VM, in quanto le cause organiche (rottura di papillare o di corda) richiedono sempre un intervento di riparazione, mentre le cause funzionali ("tethering") possono migliorare se si agisce sulla sottostante ischemia miocardica o disfunzione sistolica^{2,4,5}. Segue lo studio del movimento dei lembi e delle lesioni anatomiche, ed infine la valutazione con color-Doppler dell'area di convergenza e dei jet di rigurgito⁷.

Un danno strutturale con normale movimento dei lembi (Carpentier I) è generalmente dovuto alla perforazione di un lembo, in seguito ad un'endocardite infettiva o un danno iatrogeno da cateteri o dispositivi transaortici di supporto del circolo⁶. Rotture cordali o dei muscoli papillari sono alla base di prolapsi o eversioni dei lembi (Carpentier II). La degenerazione mixomatosa della VM o malattia di Barlow, il deficit fibroelastico e l'endocardite infettiva rappresentano le cause principali di rottura cordale, invece le rotture complete o parziali dei muscoli papillari sono perlopiù complicanze meccaniche di infarti miocardici acuti (IMA)⁶.

Tra le alterazioni funzionali della VM con restrizione simmetrica (Carpentier IIIb) o asimmetrica (Carpentier IIIc) del movimento dei lembi, la causa più frequente è l'ischemia miocardica. Nelle fasi più precoci di un IMA, persino un modesto "tethering" valvolare dovuto a disfunzione ventricolare regionale e/o globale può portare ad IM emodinamicamente significative⁸. Ulteriore meccanismo funzionale, raro ma altamente pericoloso, è il movimento sistolico anteriore dei lembi (Carpentier IV) nella cardiomiopatia ipertrofica ostruttiva o, più raramente, nella cardiomiopatia da stress (sindrome Takotsubo)^{6,7}.

Dalla sua introduzione ad oggi, la tecnica di riparazione percutanea della VM ha subito numerosi passi in avanti, sia legati alla maggiore esperienza degli operatori, sia ai miglioramenti dei dispositivi stessi. Ad oggi, quindi, poche sono le

controindicazioni anatomiche assolute alla riparazione percutanea della VM: estese calcificazioni dell'area di "grasping", minima lunghezza dei lembi (<7 mm) e ridotta area della VM (<3.5 cm²)⁹. Per questo è stato possibile sviluppare una discreta esperienza sull'uso della MitraClip nell'IM acuta, derivata principalmente da registri di piccole dimensioni, sintetizzati nella Tabella 2, e casi clinici¹⁰⁻¹⁴. Nella maggior parte dei casi l'IM era il risultato di una complicanza meccanica da IMA, con un meccanismo funzionale da "tethering" dei lembi o strutturale da rottura dei muscoli papillari. La rivascolarizzazione primaria per via percutanea veniva sempre eseguita eccetto nelle presentazioni tardive per il rischio di danno da ripercussione su miocardio necrotico. Le condizioni emodinamiche erano spesso critiche, con evidenza di shock cardiogeno ed edema polmonare, con la necessità di intubazione e supporto del circolo con inotropi/vasopressori e contropulsatore aortico. La decisione dell'Heart Team di procedere con la riparazione percutanea della VM era primariamente guidata dall'alto rischio chirurgico dovuto a instabilità emodinamica, ischemia acuta/subacuta, doppia terapia antiaggregante, età avanzata o comorbidità, e dal favorevole rapporto rischio-beneficio della procedura. La tempistica della procedura era determinata dalle condizioni emodinamiche e dalle possibilità di risposta dell'IM alla terapia medica ed alla rivascolarizzazione. Nelle casistiche analizzate, sono state posizionate da una a tre clip con successo procedurale quasi completo, significativa riduzione del grado di IM, sostanziale riduzione delle pressioni atriali sinistre ed incremento della gittata cardiaca. L'unica complicanza maggiore è stata riportata da Haberman et al.¹³: un caso di lacerazione del lembo mitralico posteriore in seguito all'impianto della seconda clip, per cui il paziente è stato sottoposto a cardiocirurgia urgente ma è deceduto. I risultati a breve termine sono promettenti, con alti tassi di sopravvivenza, una sostenuta riduzione del grado di IM ed un notevole miglioramento della classe funzionale e risultano ancor più interessanti se confrontati con gli scadenti esiti della cardiocirurgia nell'IM acuta¹⁵. Ciononostante, occorre tenere in considerazione un possibile bias di pubblicazione e ricordare che l'esperienza degli ecocardiografisti e dei cardiologi interventisti ha un ruolo determinante sul risultato delle procedure di MitraClip. La riparazione percutanea della VM presenta alcuni chiari vantaggi rispetto alla cardiocirurgia: è una procedura sicura che non preclude il ricorso successivo all'intervento cardiocirurgico, permette di evitare la circolazione extracorporea e il danno infiammatorio miocardico associato ed infine non causa anomalie della cinesi a carico del setto interventricolare e del ventricolo destro¹⁴.

Proponiamo una flow-chart per la scelta del percorso terapeutico nell'IM acuta (Figura 3). Stabilizzate le condizioni emodinamiche del paziente e posta diagnosi di IM acuta, l'ecocardiografia transesofagea è necessaria per indirizzare il percorso terapeutico.

Un meccanismo Carpentier I deve spingere ad escludere un'endocardite infettiva attiva, la quale rappresenta una controindicazione alla MitraClip¹⁶.

Un meccanismo Carpentier II richiede l'esclusione di endocarditi attive e la ricerca di ischemia/IMA in atto, dal cui trattamento con rivascolarizzazione miocardica e terapia medica l'IM potrebbe beneficiare. Una valutazione caso per caso è necessaria e deve prendere in considerazione la presenza di ischemia in atto, la tempistica di insorgenza dell'ischemia/IMA, l'estensione della malattia coronarica, il tipo di lesione

Tabella 1. Classificazione di meccanismi e cause dell'insufficienza mitralica acuta.

Meccanismo	Causa
Danno strutturale/organico	
Carpentier I (normale movimento dei lembi): perforazione	Endocardite infettiva latrogena
Carpentier II (eccessivo movimento dei lembi): prolapsi/eversione (rottura dei muscoli papillari, rottura cordale)	Endocardite infettiva Ischemia miocardica Degenerazione mixomatosa Deficit fibroelastico Rottura cordale idiopatica latrogena
Alterazione funzionale	
Carpentier III (ridotto movimento dei lembi): restrizione sistolica simmetrica/asimmetrica	Ischemia miocardica
Carpentier IV: movimento anteriore sistolico dei lembi	Cardiomiopatia ipertrofica Cardiomiopatia Takotsubo

Carpentier I-IV si riferisce alla classificazione estesa di Carpentier³.

Tabella 2. Registri riguardanti l'uso della MitraClip nell'insufficienza mitralica acuta.

Autore	Causa e meccanismo dell'IM acuta	Pazienti	Condizioni emodinamiche	Procedura e risultati acuti	Risultati precoci	Dimissione	Follow-up
Estévez-Loureiro ¹⁰ , 2015	IMA senza rottura dei muscoli papillari: <ul style="list-style-type: none"> • 2 STEMI • 3 NSTEMI Giorni tra IMA e MitraClip: <ul style="list-style-type: none"> • 8-12, 3 pz • 33-49, 2 pz 	N. pz: 5 Età 51-76 anni EuroSCORE mediano 29.1% 5/187 procedure di MitraClip (2.7%) Periodo: 10/2010-01/2015	Shock cardiogeno: 3 pz NYHA IV: 2 pz IABP o inotropi: 4 pz PAPs mediana 62 mmHg	N. clip: <ul style="list-style-type: none"> • 1 clip: 1 pz (20%) • 2 clip: 3 pz (60%) • 3 clips: 1 pz (20%) Area VM >1.5 cm ² : 5 pz (100%) GM VM <5 mmHg: 5 pz (100%) Grado IM ≤2+: 5 pz (100%)	Successo procedurale: 5/5 pz PAPs mediana 38 mmHg Nessuna complicanza maggiore	Morti: 1 pz (20%) (per insufficienza multiorgano 1 settimana dopo MitraClip)	Follow-up, mediano 317 giorni Classe NYHA <ul style="list-style-type: none"> • I: 1 pz (20%) • II 3 pz (60%) Grado IM <ul style="list-style-type: none"> • 2+: 2 pz (40%) • 1+: 2 pz (40%)
Adamo ¹¹ , 2017	IMA senza rottura dei muscoli papillari: <ul style="list-style-type: none"> • 3 STEMI • 2 NSTEMI 	N. pz: 5 Età 73 ± 6 anni Maschi: 3 EuroSCORE mediano 27.1 ± 13% STS score mediano 10.2 ± 6% 5/79 procedure di MitraClip (6.3%) Periodo: 10/2010-10/2015	Shock cardiogeno: 4 pz Edema polmonare: 1 pz IABP o inotropi: 4 pz Inotropi: 1 pz	53 ± 33 giorni dall'ingresso in ospedale N. clip: <ul style="list-style-type: none"> • 1 clip: 2 pz • 2 clip: 3 pz 	Successo procedurale: 5/5 pz	Morti: 0	1 morte non cardiovascolare 57 giorni dopo MitraClip 1 impianto di LVAD 60 giorni dopo MitraClip
Filint ¹² , 2019	Shock cardiogeno: <ul style="list-style-type: none"> • IMA: 3 pz • Rottura acuta di muscoli papillari: 1 pz • Rottura cordale: 1 pz • Eversione acuta di un lembo: 1 pz • Peggioramento acuto di IM mista (funzionale e degenerativa): 1 pz • Peggioramento acuto di IM funzionale: 1 pz 	N. pz: 12 Età 71.7 ± 12.8 anni Maschi: 9 FEVS 46 ± 12% STS score (riparazione VM): 33.4 ± 22.3% STS score (sostituzione VM): 23.9 ± 18.2% 12/135 procedure di MitraClip (9%) Periodo: 11/2013-10/2018	Shock cardiogeno <ul style="list-style-type: none"> • IABP + inotropi: 3 pz • IABP + nitroprussiato: 1 pz • inotropi + nitroprussiato: 1 pz • inotropi: 6 pz • nitroprussiato: 1 pz • ECMO: 1 pz Pressione atriale sinistra media 27 ± 9 mmHg PAPm media 38 ± 11 mmHg PAPs media 57 ± 17 mmHg Pressione atriale destra media 13 ± 5 mmHg Indice cardiaco 2.2 ± 0.5 l/min/m ² Gittata cardiaca 4.3 ± 1.2 l/min	N clip 2.3 ± 0.7 Grado IM <ul style="list-style-type: none"> • 0: 1 pz • 1+: 8 pz • 2+: 3 pz GM MV 5.0 ± 2.7 mmHg VTDVS 5.4 ± 0.8 cm FEVS 37 ± 15%	-	Morte (sesto giorno): 1 pz Risoluzione dello shock: 10 pz Dipendente da inotropi: 1 pz	Morti: 4 pz (tra 26 e 282 giorni)

(continua)

Tabella 2. (segue)

Autore	Causa e meccanismo dell'IM acuta	Pazienti	Condizioni emodinamiche	Procedura e risultati acuti	Risultati precoci	Dimissione	Follow-up
Haberman ¹³ , 2019	IMA entro 90 giorni: <ul style="list-style-type: none"> • 12 STEMI • 8 NSTEMI • 11 anteriore • 9 infero-posteriore Nessuna evidenza di danno strutturale della VM	N. pz: 20 Età 68 ± 10 anni Maschi: 6 (30%) FEVS 35.9 ± 12.5% FEVS <30%: 7 pz Periodo: 01/2011-09/2018	Shock cardiogeno: 8 pz PAPs 60 ± 12 mmHg Onda v 31 ± 25 mmHg	Giorni dopo IMA: 32 (7-90) N. clip 1-3 Grado IMI: <ul style="list-style-type: none"> • 1+: 12 pz • 2+: 7 pz PAPs media 40 ± 13 mmHg Onda v 17 ± 5 mmHg	Successo procedurale: 19/20 In un paziente si è verificata una lacerazione del lembo posteriore dopo posizionamento della seconda clip, il paziente è stato sottoposto a carlotomia a carlotomia urgente ma è deceduto	Morte: 1 pz	Follow-up mediano 15 mesi Morte: 1 pz (3 settimane dopo la dimissione)
Estévez-Loureiro ¹⁴ , 2020	STEMI <ul style="list-style-type: none"> • Anteriore: 10 pz (22.7%) • Inferiore: 17 pz (38.6%) • Laterale: 10 pz (22.7%) • Indeterminato: 2 pz (4.5%) • PCI primaria: 30 pz (68.2%) Grado IM <ul style="list-style-type: none"> • 3+: 4 pz (10.3%) • 4+: 35 pz (89.7%) Sede del jet di IM: <ul style="list-style-type: none"> • A1-P1: 3 pz (7.5%) • A2-P2: 36 pz (90%) • A3-P3: 6 pz (15%) 	N. pazienti: 44 Età 70.0 ± 10.8 anni Maschi: 63.6% EuroSCORE II 15.1% (6.2-23.2) FEVS 35% (26-44) VTDVS 55.5 (48.2-59.5) mm 44/883 procedure di MitraClip (5%) Periodo: 01/2016-12/2018	Supporto meccanico al circolo: <ul style="list-style-type: none"> • ECMO: 2 pz (4.5%) • IABP: 14 pz (31.8%) Inotropi: 24 pz (54.5%) PAPs media 52.5 (25-77.5) mmHg TAPSE 16.5 (16-20.3) mm	N. clip 2 (1-2) GM mediano della VM 3 mmHg (2-4) Tempo mediano dall'IMA 18 giorni (13-36.8)	Successo procedurale: 86.6% Lunghezza mediana della degenera dopo la procedura: 16 (8-27) giorni	-	A 30 giorni Morti: 4 pz (9.1%) Cardiocirurgia: 1 pz (2.3%) A 6 mesi Morti: 8 pz (18.2%) Riospedalizzazioni per scompenso: 8 pz (18.2%) Cardiocirurgia: 3 pz (6.8%) Grado IM <ul style="list-style-type: none"> • 0/1+: 31.1% • 2+: 41.4% • 3+: 17.2% • 4+: 10.3% Classe NYHA <ul style="list-style-type: none"> • I: 13.8% • II: 62.1% • III: 17.2% • IV: 6.9%

ECMO, ossigenazione extracorporea a membrana; FEVS, frazione di eiezione ventricolare sinistra; GM, gradiente medio; IABP, contropulsatore aortico; IM, insufficienza mitralica; IMA, infarto miocardico acuto; LVAD, dispositivo di assistenza ventricolare sinistra; NSTEMI, infarto miocardico senza sopraslivellamento del tratto ST; NYHA, New York Heart Association; PAPm, pressione arteriosa polmonare media; PAPs, pressione arteriosa polmonare sistolica; PCI, procedura coronarica percutanea; pz, paziente; STEMI, infarto miocardico con sopraslivellamento del tratto ST; STS, Society of Thoracic Surgeons; TAPSE, escursione sistolica dell'anello tricuspidale; VM, valvola mitrale; VTDVS, volume telediastolico del ventricolo sinistro.

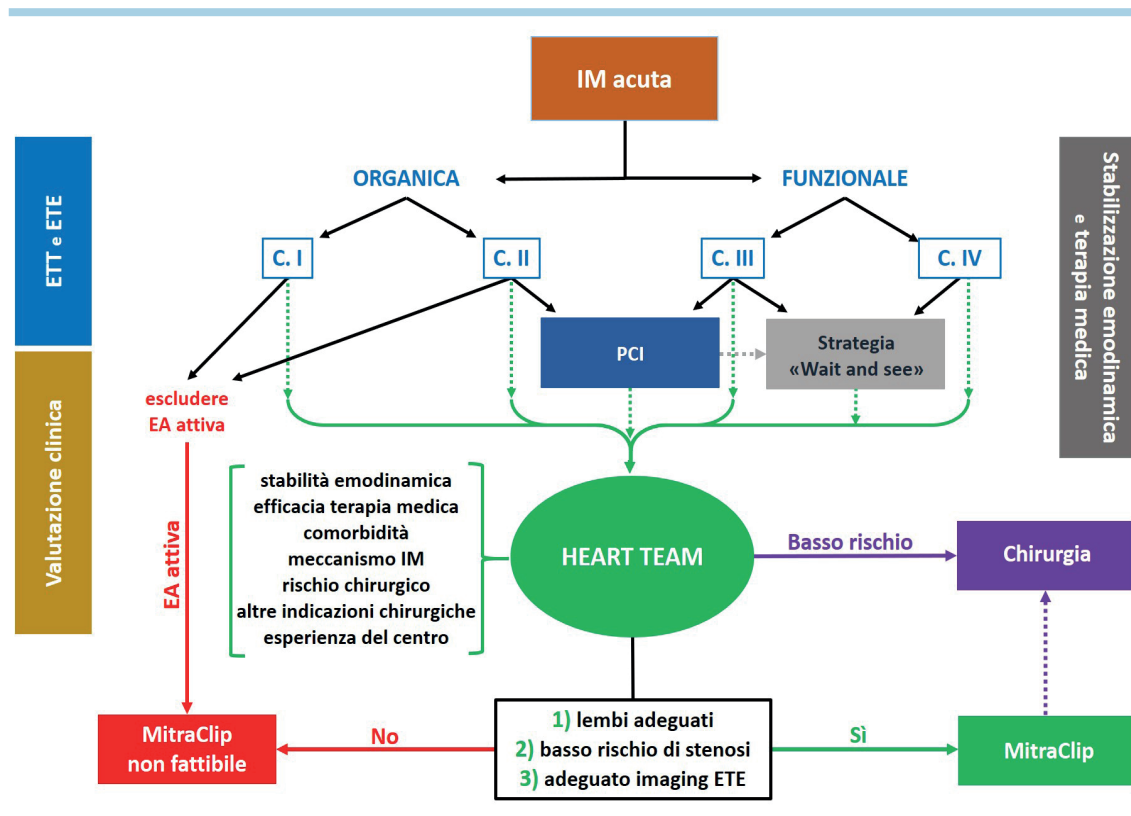


Figura 3. Proposta di flow-chart per la valutazione e gestione di casi di insufficienza mitralica acuta. “Carpentier” fa riferimento alla classificazione dei meccanismi di insufficienza mitralica secondo Carpentier, elencati nella Tabella 1. C, Carpentier; EA, endocardite acuta; ETE, ecocardiogramma transesofageo; ETT, ecocardiogramma transtoracico; IM, insufficienza mitralica; PCI, procedura coronarica percutanea.

della VM e il peso differenziale della malattia ischemica e valvolare. La rivascolarizzazione primaria di IMA con soprallivellamento del tratto ST è sempre indicata a meno di presentazioni tardive. Le rotture cordali conseguenti a malattia di Barlow o deficit fibroelastico richiedono, invece, un’attenta definizione della lesione valvolare¹⁷.

Un meccanismo Carpentier III è dovuto a disfunzione sistolica regionale o globale del ventricolo sinistro. La rivascolarizzazione miocardica e la terapia medica possono determinare un notevole beneficio sull’IM, ed una rivascolarizzazione più precoce si associa ad un beneficio maggiore¹⁸. Pertanto, se le condizioni emodinamiche sono stabili dopo la rivascolarizzazione e l’implementazione della terapia farmacologica, una strategia “wait and see” può essere appropriata.

Un meccanismo Carpentier IV si osserva nella cardiomiopatia ipertrofica e nella sindrome Takotsubo e rappresenta una causa insidiosa di IM acuta. La diagnosi ecocardiografica è fondamentale dato che vasodilatatori, inotropi e contropulsatore aortico possono paradossalmente peggiorare lo stato emodinamico del paziente. Le armi da adoperare sono quindi betabloccanti, espansione volemica, interruzione degli inotropi, aumento del postcarico con vasopressori. Tra i supporti meccanici del circolo, appare maggiormente indicato il ricorso a Impella od ossigenazione extracorporea a membrana rispetto al contropulsatore aortico.

Al termine della fase diagnostica, l’Heart Team deve definire il percorso terapeutico più adatto per il singolo pa-

ziente soppesando fattori clinici ed anatomici: età, comorbidità, stabilità emodinamica, risposta alla terapia medica, meccanismo dell’IM, rischio chirurgico, compresenza di altre indicazioni cardiocirurgiche ed esperienza del singolo centro. Se il rischio operatorio è basso, è presente un ulteriore bersaglio cardiocirurgico e la lesione della VM è organica, l’intervento di cardiocirurgia è la prima scelta. In tutti gli altri casi, a nostro parere, la MitraClip potrebbe essere sempre tentata secondo una filosofia di graduale incremento dell’invasività delle procedure. La riparazione percutanea della VM è, infatti, una procedura sicura che non esclude, in caso di fallimento o risultato subottimale, il ricorso successivo alla cardiocirurgia; inoltre, la sua fattibilità richiede la compresenza di sole tre condizioni: possibilità di avvicinare ed afferrare i lembi con la clip, basso rischio di stenosi mitralica residua, adeguata finestra acustica transesofagea¹⁹.

CONCLUSIONI

L’IM acuta è un’emergenza medica e chirurgica, date le sue potenziali conseguenze cliniche ed emodinamiche severe e potenzialmente rapidamente evolutive. In tale contesto, la riparazione transcateretere della VM rappresenta al giorno d’oggi un’opzione terapeutica sicura ed efficace, non preclude la cardiocirurgia ed è potenzialmente efficace in quasi tutti i contesti anatomici e fisiopatologici, con pochissime controindicazioni. Un’accurata valutazione ecocardiografica dell’ana-

tomia e della funzione della VM e la discussione delle caratteristiche del paziente e delle eventuali comorbidità in Heart Team sono fondamentali per personalizzare il percorso terapeutico migliore. Le evidenze disponibili confermano i buoni risultati della riparazione transcateretere della VM nel contesto acuto, ma ulteriori studi sono necessari per evidenziare limiti ed applicabilità di questa tecnica.

RIASSUNTO

L'insufficienza mitralica acuta è uno scenario clinico ad elevata complessità e ad elevato impatto prognostico. In tale conte-

sto, la riparazione percutanea della valvola mitrale con sistema MitraClip può rappresentare una nuova arma terapeutica finalizzata a minimizzare il rischio operatorio e a garantire buona efficacia nella riduzione dell'entità dell'insufficienza valvolare. Presentiamo qui un caso di riparazione transcateretere con MitraClip in un'anziana paziente con insufficienza mitralica acuta dovuta ad infarto miocardico acuto laterale, con un focus particolare su aspetti riguardanti la valutazione ecocardiografica dell'insufficienza mitralica e i parametri da valutare per un buon decision-making.

Parole chiave. Infarto miocardico; Insufficienza mitralica; MitraClip; Riparazione percutanea della valvola mitrale; Rottura dei muscoli papillari; Shock cardiogeno.

BIBLIOGRAFIA

1. Khan F, Wintel F, Ong G, et al. Percutaneous mitral edge-to-edge repair: state of the art and a glimpse to the future. *Front Cardiovasc Med* 2019;18:6:122.
2. Watanabe N. Acute mitral regurgitation. *Heart* 2019;105:671-7.
3. Nyman C, Mackensen GB, Jelacic S, et al. Transcatheter mitral valve repair using the edge-to-edge clip. *J Am Soc Echocardiogr* 2018;31:434-53.
4. Stout KK, Verrier ED. Acute valvular regurgitation. *Circulation* 2009;119:3232-41.
5. Maheshwari V, Barr B, Srivastava M. Acute valvular heart disease. *Cardiol Clin* 2018;36:115-27.
6. Lancellotti P, Zamorano J, Badano L, et al. The EACVI Textbook of Echocardiography. 2nd edition. Oxford: Oxford University Press; 2016.
7. Zoghbi WA, Adams D, Bonow RO, et al. Recommendations for non-invasive evaluation of native valvular regurgitation. *J Am Soc Echocardiogr* 2017;30:303-71.
8. Nishino S, Watanabe N, Kimura T, et al. Acute versus chronic ischemic mitral regurgitation: an echocardiographic study of anatomy and physiology. *Circ Cardiovasc Imaging* 2018;11:e007028.
9. Khalique OK, Hahn RT. Percutaneous mitral valve repair: multi-modality cardiac imaging for patient selection and intra-procedural guidance. *Front Cardiovasc Med* 2019;6:142.
10. Estévez-Loureiro R, Arzamendi D, Freixa X, et al. Percutaneous mitral valve repair for acute mitral regurgitation after an acute myocardial infarction. *J Am Coll Cardiol* 2015;66:91-2.
11. Adamo M, Curello S, Chiari E, et al. Percutaneous edge-to-edge mitral valve repair for the treatment of acute mitral regurgitation complicating myocardial infarction: a single centre experience. *Int J Cardiol* 2017;234:53-7.
12. Flint K, Brieke A, Wiktor D, et al. Percutaneous edge-to-edge mitral valve repair may rescue select patients in cardiogenic shock: findings from a single center case series. *Catheter Cardiovasc Interv* 2019;94:E82-7.
13. Haberman D, Taramasso M, Czarnecki A, et al. Salvage MitraClip in severe secondary mitral regurgitation complicating acute myocardial infarction: data from a multicentre international study. *Eur J Heart Fail* 2019;21:1161-4.
14. Estevez-Loureiro R, Adamo M, Arzamendi D, et al. Transcatheter mitral valve repair in patients with acute myocardial infarction: insights from the European Registry of MitraClip in Acute Mitral Regurgitation following an acute myocardial infarction (EREMMI). *EuroIntervention* 2020;15:1248-50.
15. Valle JA, Miyasaka RL, Carroll JD. Acute mitral regurgitation secondary to papillary muscle tear: is transcatheter edge-to-edge mitral valve repair a new paradigm? *Circ Cardiovasc Interv* 2017;10:e005050.
16. Habib G, Lancellotti P, Antunes MJ, et al. 2015 ESC Guidelines for the management of infective endocarditis: The Task Force for the Management of Infective Endocarditis of the European Society of Cardiology (ESC). *Eur Heart J* 2015;36:3075-128.
17. Anyanwu AC, Adams DH. Etiologic classification of degenerative mitral valve disease: Barlow's disease and fibroelastic deficiency. *Semin Thorac Cardiovasc Surg* 2007;19:90-6.
18. Chevalier P, Burri H, Fahrat F, et al. Perioperative outcome and long-term survival of surgery for acute post-infarction mitral regurgitation. *Eur J Cardiothorac Surg* 2004;26:330-5.
19. Papadopoulos K, Chrissoheris M, Nikolaou I, et al. Edge-to-edge mitral valve repair for acute mitral valve regurgitation due to papillary muscle rupture: a case report. *Eur Heart J Case Rep* 2019;3:ytz001.