

In questo numero

CINQUANTENARIO DEL GIC



Da Harvey Feigenbaum all'imaging multimodale

Il secondo editoriale della collana del cinquantenario del *Giornale Italiano di Cardiologia* è dedicato all'imaging cardiaco a cura di *Gian Luigi Nicolosi* che ha dato un contributo fondamentale alla crescita della cultura ecocardiografica nel nostro Paese. L'autore ripercorre le tappe che dall'ecocardiografia M-mode dei primi anni '70 hanno portato allo sviluppo delle più moderne tecniche ecocardiografiche bidimensionale, da stress, tridimensionale e Doppler con approccio transesofageo. L'ecocardiografia rappresenta sicuramente la principale rivoluzione tecnologica dell'era moderna ed il manuale "Echocardiography" di Harvey Feigenbaum, che attraverso le tre edizioni pubblicate tra il 1973 ed il 1981 ha dato impulso alla conoscenza ed alla diffusione della metodica, è sicuramente uno di quei libri ai quali i cardiologi della passata generazione sono rimasti più affezionati. L'esplosione tecnologica dell'ecocardiografia ha consentito lo

studio non invasivo delle più diverse patologie cardiache e con la progressiva miniaturizzazione delle apparecchiature consente oggi al cardiologo clinico il completamento dell'esame obiettivo in ambulatorio o al letto del paziente. Le limitazioni sia tecnologiche che organizzative costituiscono tuttavia ancora un ostacolo per un loro utilizzo estensivo. La rassegna ci offre infine una visione integrata dell'ecocardiografia con altre modalità di imaging quali la cardiologia nucleare, la tomografia computerizzata e la risonanza magnetica cardiaca. L'imaging multimodale in cardiologia costituisce il punto di arrivo di una storia avvincente di 50 anni iniziata con lo storico manuale di Feigenbaum. In prospettiva futura l'intelligenza artificiale potrà contribuire a favorire un approccio sempre più integrato all'imaging cardiovascolare. In abbinamento all'editoriale di *Gian Luigi Nicolosi* un flashback di 50 anni costituito da un pionieristico lavoro di ecocardiografia di *Carlo Belli et al.* della Cardiologia del Niguarda di Milano pubblicato nel *Giornale Italiano di Cardiologia* del 1971. •

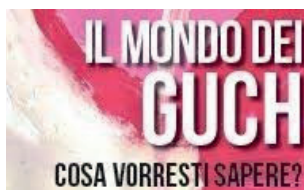EDITORIALI



Le novità delle linee guida europee sulle sindromi coronariche acute senza soprasslivellamento del tratto ST

Le recenti linee guida europee del 2020 sulle sindromi coronariche acute senza soprasslivellamento del tratto ST hanno cambiato alcune indicazioni rispetto all'edizione del 2015, come il protocollo 0-2 h della troponina, l'impiego della tomografia computerizzata coronarica come alternativa alla coronarografia nei pazienti a probabilità di coronaropatia

media o bassa, il monitoraggio continuo dell'ECG, le indicazioni alla coronarografia con la stratificazione e i nuovi score di rischio, la triplice terapia nei pazienti in fibrillazione atriale e l'uso della terapia antitrombotica in fase di pre-trattamento e nel lungo termine. L'autorevole e analitico commento di *Carmen Spaccarotella* e *Ciro Indolfi* sintetizza queste variazioni e ci aiuta a capire come possano impattare sulla nostra pratica clinica e sui protocolli ospedalieri. •



Come districarsi nel mondo dei GUCH

La popolazione dei pazienti affetti da cardiopatie congenite che giungono all'età adulta si è fatta negli ultimi decenni sempre più corposa per via delle molte opportunità terapeutiche messe a punto per questi pazienti rispetto al passato. Non è infrequente dunque imbattersi nella necessità di dover gestire, almeno transitoriamente, qualcuno di questi pazienti pur svolgendo la propria attività professionale prevalentemente come cardiologi dell'adulto. Ecco che, allora, è assai utile familiarizzare con le linee guida

ufficiali di riferimento; ce ne dà preziosa occasione il commento di *Silvia Favilli et al.* al documento della Società Europea di Cardiologia del 2020. Riesaminato nelle sue varie sezioni, vengono ben sottolineati punti di forza e debolezze, aspetti innovativi (a cominciare dal cambio di abbreviazione con cui indicare questi pazienti, da GUCH a ACHD), e filo conduttore (la condizione di cronicità di questi pazienti, che rende l'assistenza da assicurare loro un percorso lungo tutta la vita). La lettura è scorrevole, la revisione è precisa e puntuale, e quindi illuminante per chi non è avvezzo alla gestione di questi delicati pazienti. •

PDTA IN CARDIOLOGIA



Lo shock cardiogeno ci sfida... che paura che ci fa!

Lo shock cardiogeno fa paura... una gran paura! Perché è una complicanza devastante e spesso letale delle patologie cardiache acute. L'ipoperfusione e i fenomeni che l'hanno causata o ne conseguono provocano una spirale negativa difficile da interrompere. Solo la rivascularizzazione nelle sindromi coronariche acute ha, a tutt'oggi, dimostrato qualche beneficio. Forse si può fare di più se si organizza bene una rete dello shock, si ricoverano i pazienti in centri dedicati (Shock Center) e li si assistono con team multidisciplinari dedicati (Shock Team). Una vera sfida che *Serafina Valente et al.* hanno raccolto in Toscana elaborando un percorso regionale dello shock cardiogeno presentato in questo numero. Il progetto si fonda su alcuni concetti, sintetizzabili nella precocità di diagnosi e trattamento, nell'organizzazione di una rete efficiente con protocolli condivisi e nello sviluppo di UTIC di Livello 3 – i veri Shock Center – ben integrate con il centro

di riferimento regionale per assistenze/trapianto cardiaco. L'obiettivo è creare un sistema che consenta il "governo" di questa rete e garantisca al paziente in shock equità di trattamento indipendentemente dal punto o dal momento in cui entra nella rete. Un obiettivo ambizioso, nonostante il percorso disegnato appaia efficace. *Gianni Casella et al.* nell'editoriale di accompagnamento si chiedono se questo modello così centralizzato possa essere universalmente esportabile nel nostro territorio caratterizzato da tante disomogeneità (in alcune regioni non abbiamo centri per assistenza/trapianto cardiaco) o piuttosto sia meglio un modello più decentrato e forse meno specializzato, dove recuperare anche le UTIC tipo 2 (e tipo 1) già ampiamente rodiate dalle reti per l'infarto. Certamente lo shock rimane una sindrome che, come da classificazione SCAI, ha una gradualità di espressione, di trattamento e di gestione che, per far meno paura, richiede un "bundle-of-care" che solo un modello di rete può consentire. •

RASSEGNA



Iperensione in età pediatrica

Sta diventando sempre più chiaro che i bambini, o gli adolescenti, con pressione arteriosa più elevata rispetto ai valori attesi hanno una probabilità molto maggiore di sviluppare non solo l'ipertensione arteriosa, ma anche le sue gravi complicanze cardiovascolari, in età più precoce una volta diventati adulti. Nel 2017, l'Accademia

Americana di Pediatria ha rivisto le sue raccomandazioni sulla gestione complessiva di questi soggetti. *Giuseppe Calcaterra et al.* offrono una sintesi delle ultime linee guida sull'inquadramento diagnostico e terapeutico di questi bambini e adolescenti, con impronta molto orientata alla pratica clinica e particolare risalto alle "luci ed ombre" nei messaggi delle attuali linee guida. •

CASO CLINICO

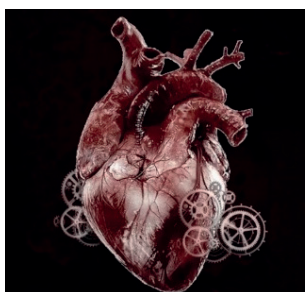


Incremento della troponina in assenza di sindrome coronarica acuta

Le troponine cardiache (cTn) sono i marker biochimici più sensibili e specifici di danno miocardico. Tuttavia, gli aumenti delle cTn sono comuni in molti stati patologici e non indicano necessariamente la presenza di una sindrome coronarica acuta. Inoltre, è possibile riscontrare falsi positivi di rialzo delle cTn, secondari ad anticorpi eterofili, fattore reumatoide, fosfatasi alcalina,

fibrina ed emolisi. *Alfredo Macchiusi et al.* descrivono il caso di una paziente, affetta da artrite reumatoide che si presenta con sincope, dolore toracico atipico e valori marcatamente e stabilmente elevati di troponina I ad alta sensibilità, con normalità degli altri marcatori di danno miocardico e coronarie esenti da lesioni. Il successivo utilizzo di reagenti bloccanti gli anticorpi eterofili ha consentito di definire come falsi positivi i valori seppur elevati di cTn. •

POSITION PAPER



Il cardiopatico congenito adulto in Pronto Soccorso

In questo numero del Giornale, *Maria Giulia Gagliardi et al.* riportano un utile e pratico position paper focalizzato sul trattamento delle principali emergenze cardiologiche da Pronto Soccorso che possono verificarsi in pazienti adulti con cardiopatia congenita. Infatti, è ormai noto che la prognosi dei pazienti GUCH (*grown-up congenital heart disease*) si è notevolmente allungata negli ultimi due decenni grazie al miglioramento delle cure interventive chirurgiche e percutanee. Quindi non è insolito che

un paziente GUCH acceda a un Pronto Soccorso anche di ospedali senza cardiologia pediatrica. Il position paper è focalizzato a chiarire al cardiologo generalista dell'adulto quali sono le principali problematiche che si possono verificare e soprattutto come affrontarle in attesa che il paziente venga poi riferito e preso in carico dal centro di riferimento. In particolare, il documento presta attenzione alla gestione delle complicanze aritmiche e dell'endocardite che sono sicuramente evoluzioni frequenti nei GUCH e con le dovute conoscenze devono essere trattate in prima battuta anche in centri Spoke. •