- Copyright - Il Pensiero Scientifico Editore downloaded by IP 216.73.217.6 Fri, 11 Jul 2025, 01:18:46

Intrappolamento di guida coronarica e rimozione non intenzionale di stent appena impiantato

Giuseppe Talanas, Roberta Siciliano, Mario Enrico Canonico, Guido Parodi

Dipartimento di Cardiologia, Azienda Ospedaliero-Universitaria di Sassari, Sassari

A 53-year-old male was admitted to our department for unstable angina. Coronary angiography showed a subocclusive stenosis in the ostial-proximal tract of an intermediate branch in the context of a left dominance system. We proceeded with an *ad hoc* percutaneous coronary intervention considering this intermediate branch lesion in the setting of a bifurcation (Medina 0,0,1), where the proximal and distal main branches were represented by the left main and left anterior descending (LAD) arteries, respectively. After pre-dilation of the intermediate branch lesion, we advanced a "safety balloon" in order to protect the LAD branch and, simultaneously, we deployed a 3.0/22 mm drug-eluting stent in the intermediate branch. After in-stent post-dilation, we felt a strong resistance during the guidewire removal from the LAD indicating a wire entrapment. After a vigorous traction of the jailed guidewire, we observed the accidental removal of the just deployed stent from the guiding catheter. We re-advanced a guidewire on the LAD and a 3.25/23 mm drug-eluting stent was successfully implanted on the intermediate branch. We briefly discuss the occurred complication and some technical aspects regarding this case.

Key words. Bifurcation; Just-deployed coronary stent extraction; Wire entrapment.

G Ital Cardiol 2020;21(11 Suppl 1):58S-59S

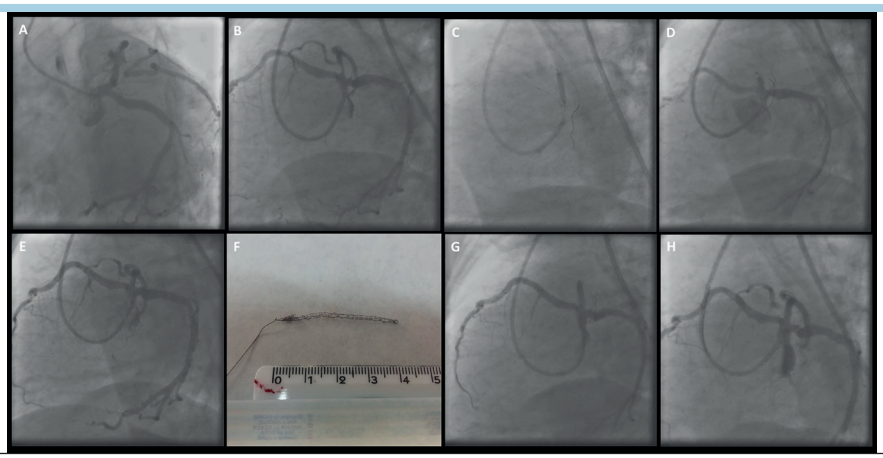

Figura 1. (*A*) La proiezione caudale sinistra mostra una stenosi subocclusiva del ramo intermedio. (*B*) La proiezione laterale sinistra caudale veniva scelta come la migliore proiezione di lavoro. (*C*) Impianto di stent medicato 3.0/22 mm previo avanzamento di un pallone "di sicurezza" sull'arteria discendente anteriore. (*D*) Post-dilatazione intrastent con pallone non compliante 3.25/15 mm mentre il pallone dell'arteria discendente anteriore veniva rimosso. (*E*) Dopo post-dilatazione, intrappolamento della guida in arteria discendente anteriore. (*F*) Dopo vigorosa trazione della guida intrappolata, la stessa guida e lo stent appena impiantato venivano rimossi come unità dal catetere guida. (*G*) Durante gonfiaggio di uno stent 3.25/23 mm, si iniettava mezzo di contrasto che dimostrava una buona pervietà sia dell'arteria discendente anteriore che del ramo circonflesso. (*H*) Risultato angiografico finale.

Un uomo di 53 anni veniva ricoverato presso il nostro Centro per angina instabile. La coronarografia mostrava una stenosi subocclusiva nel tratto ostiale-prossimale del ramo intermedio (RI) nel contesto di una dominanza sinistra (Figura 1A). Si procedeva direttamente con angioplastica *ad hoc* considerando la lesione sul RI nel contesto di una biforcazione (Medina 0,0,1) dove i rami principali prossimali e distali erano rappresentati dal tronco comune e dall'arteria discendente anteriore (DA). Dal momento che la stenosi sul RI non era adeguatamente visualizzata nelle proiezioni angiografiche standard, si decideva di utilizzare la proiezione laterale sinistra caudale come migliore proiezione di lavoro accettando un certo grado di accorciamento (Figura 1B). Dopo pre-dilatazione della lesione sul RI,

© 2020 Il Pensiero Scientifico Editore
Gli autori dichiarano nessun conflitto di interessi.
Per la corrispondenza:
Dr. Giuseppe Talanas Dipartimento di Cardiologia, Azienda Ospedaliero-Universitaria di Sassari, Via Enrico De Nicola, 07100 Sassari
e-mail: giuseppe.talanas@aousassari.it

- Copyright - Il Pensiero Scientifico Editore downloaded by IP 216.73.217.6 Fri, 11 Jul 2025, 01:18:46

veniva impiantato uno stent medicato 3.0/22 mm previo avanzamento di un pallone "di sicurezza" sulla DA (Figura 1C). Si effettuava una post-dilatazione con pallone non compliante 3.25/15 mm con il pallone della DA che nel frattempo veniva rimosso (Figura 1D). A questo punto si sentiva una forte resistenza nel rimuovere la guida dalla DA ad indicare un intrappolamento della stessa (Figura 1E). Si decideva di allontanare il catetere guida dal tronco comune per evitare i rischi di una intubazione profonda della coronaria e si tirava vigorosamente la guida intrappolata che, sorprendentemente, veniva rimossa assieme allo stent appena impiantato (Figura 1F). Si posizionava nuovamente un filo guida nella DA e si impiantava uno stent medicato 3.25/23 mm sul RI tenendo un pallone "di sicurezza" 2.75x15 mm sulla DA. Durante il gonfiaggio dello stent sul RI veniva simultaneamente iniettato del mezzo di contrasto che permetteva di escludere un'occlusione della DA (Figura 1G). Il risultato angiografico finale era buono (Figura 1H) ed il paziente veniva dimesso 2 giorni dopo. Ad 1 anno il paziente è asintomatico ed in buone condizioni cliniche.

La rimozione non intenzionale di uno stent impiantato è una complicanza molto rara dell'angioplastica[1]. Questa complicanza può verificarsi sia immediatamente dopo il rilascio oppure più tardivamente e, spesso, nel contesto di una biforcazione coronarica[1]. Nel nostro caso, lo stent sembrava ad una prima occhiata ben posizionato. Tuttavia, solo dopo la sua post-dilatazione, si osservava un intrappolamento della guida della DA ad indicare una protrusione significativa dello stent nel vaso principale.

RIASSUNTO

Un uomo di 53 anni con angina instabile veniva ricoverato presso il nostro Centro in previsione di coronarografia che mostrava una stenosi subocclusiva nel tratto ostiale-prossimale di uno sviluppato ramo intermedio nel contesto di una dominanza sinistra. Si procedeva direttamente con angioplastica *ad hoc* considerando la lesione sul ramo intermedio nel contesto di una biforcazione (Medina 0,0,1) dove i rami principali prossimali e distali erano rappresentati dal tronco comune e dall'arteria discendente anteriore (DA). Dopo pre-dilatazione della lesione, veniva impiantato uno stent medicato 3.0/22 mm previo avanzamento di un pallone "di sicurezza" sulla DA. La post-dilatazione intrastent veniva effettuata previa rimozione del pallone sulla DA. Si avvertiva quindi una forte resistenza nel rimuovere la guida dalla DA ad indicare un intrappolamento della stessa. Dopo trazione vigorosa della guida intrappolata, si osservava rimozione dello stent appena impiantato dal catetere guida. Si avanzava nuovamente un filo guida sulla DA e si impiantava uno stent medicato 3.25/23 mm sul ramo intermedio con buon risultato finale. Discutiamo brevemente della complicanza occorsa e di qualche accorgimento tecnico.

Parole chiave. Biforcazione; Intrappolamento di guida coronarica; Rimozione accidentale di stent appena impiantato.

BIBLIOGRAFIA

1. Varvarovsky I, Mateika J. Unintended stent extraction from a coronary artery during bifurcation coronary angioplasty. J Invasiv Cardiol 2007;19:496-9.