

Embolizzazione di protesi durante impianto transcateretere di valvola aortica

Miroslava Stolcova¹, Francesca Ciatti¹, Francesco Cardaioli², Pierluigi Demola^{1,3}, Luca Nai Fovino², Tomaso Fabris², Alessio Mattesini¹, Yuji Matsuda², Francesca Ristalli¹, Carlo Di Mario¹, Giuseppe Tarantini², Francesco Meucci¹, Chiara Fraccaro²

¹Interventistica Cardiologica Strutturale, Dipartimento Cardio-Toraco-Vascolare, AOU Careggi, Firenze

²Emodinamica e Cardiologia Interventistica, Dipartimento di Scienze Cardio-Toraco-Vascolari e Sanità Pubblica, AOU Padova, Padova

³Dipartimento di Medicina e Chirurgia, Università degli Studi, Parma

Transcatheter aortic valve implantation (TAVI) has been a revolution in the treatment of severe aortic stenosis evolving to a high procedural success rate and low rate of complications. Embolization of the percutaneous device is a rare but potentially life-threatening complication. The spectrum of clinical manifestations ranges between incidental finding on cardiac imaging to cardiogenic shock or cardiac arrest. Data about predictors and management of transcatheter heart valve embolization are scarce and mostly anecdotal. Management strategies are related to the type, the size, the location of the embolized device, the timing of diagnosis, and the clinical presentation of the patient. According to recent data from TRAVEL registry, device embolization and migration occur in approximately 1% of the patients and is responsible for increased morbidity and mortality. However, in a considerable proportion of cases it could have been prevented, hence structural interventionalists should plan the procedures carefully and know thoroughly the risk factors for device embolization. Increased awareness of predisposing factors, preventive measures, and appropriate bail-out options and techniques are strongly advisable. This paper is a review of the incidence, and outcomes of percutaneous prosthesis embolization during TAVI. It also suggests an integrated algorithmic approach for the management of device embolization incorporating both percutaneous and surgical techniques.

Key words. Embolization; Transcatheter aortic valve implantation.

G Ital Cardiol 2020;21(11 Suppl 1):355-445

INTRODUZIONE

L'impianto transcateretere di valvola aortica (TAVI), introdotta circa 20 anni fa, è stata una rivoluzione nel trattamento della stenosi aortica severa. Le complicanze peri-procedurali della TAVI sono oggetto di studio e di continua ricerca e sono in diminuzione grazie al progresso tecnologico ed alla maggiore esperienza dei centri e degli operatori. Fra le complicanze maggiori, anche se rare, è compresa l'embolizzazione della protesi percutanea. Il meccanismo per cui si può verificare un'embolizzazione è strettamente connesso al principio dell'impianto di protesi aortica per via transcateretere che prevede un ancoraggio "non chirurgico" della protesi stessa, grazie ad un "oversizing" controllato ed alla presenza del calcio sulla valvola nativa (o alla presenza dell'anello protesico in caso di "valve-in-valve"), al contrario della sostituzione chirurgica della valvola in cui la fissazione avviene attraverso una sutura.

Le manifestazioni cliniche dell'embolizzazione della valvola transcateretere variano da reperto riscontrato casual-

mente con tecnica di imaging a una condizione di shock cardiogeno con pericolo di vita imminente. Le conoscenze relativamente scarse in questo ambito riguardano non soltanto l'outcome clinico ma anche la tempistica, le cause e le strategie di gestione. In letteratura l'incidenza di questa complicanza varia tra lo 0.3%¹ e l'1.7%². Dai recenti dati pubblicati sullo *European Heart Journal* provenienti da un registro internazionale multicentrico retrospettivo (TRAVEL), comprendente una coorte di oltre 29 000 pazienti trattati sia mediante protesi autoespandibili che espandibili su pallone, risulta che tale complicanza peri-procedurale si è verificata in 273 casi (0.92%) ed è stata associata ad un aumento della mortalità e morbilità in acuto e a medio termine³. Dall'analisi di questa ampia casistica uno degli aspetti più interessanti è che una parte considerevole di embolizzazioni è stata messa in relazione a errori nella scelta della taglia della protesi ("sizing") o a errori di malposizionamento nelle fasi di impianto, quindi in entrambi i casi a cause potenzialmente prevenibili. Da notare che l'incidenza di embolizzazione è leggermente più alta rispetto ad altre complicanze minacciose per la vita come la rottura dell'anulus, la dissezione aortica, o l'ostruzione coronarica; tuttavia, per la scarsità di dati presenti in letteratura, sembra ricevere meno attenzione. Pertanto è auspicabile una maggiore consapevolezza rispetto a fattori predisponenti, a misure preventive ed alla messa in atto di appropriate opzioni di salvataggio.

© 2020 Il Pensiero Scientifico Editore

Gli autori dichiarano nessun conflitto di interessi.

Per la corrispondenza:

Dr.ssa Miroslava Stolcova S.O.D. Interventistica Cardiologica Strutturale, AOU Careggi, Largo Brambilla 3, 50134 Firenze
e-mail: mira.stolcova@hotmail.com

DEFINIZIONE

L'embolizzazione della protesi valvolare in corso di TAVI, in base ai criteri VARC-2⁴, è definita dalla permanente perdita di contatto con l'anulus aortico che può avvenire sia durante che dopo il posizionamento della valvola. L'embolizzazione si distingue dalle altre possibili complicanze correlate al malposizionamento della valvola che sono la migrazione e la dislocazione ectopica della valvola. Queste ultime si definiscono, rispettivamente, come spostamento della valvola verso l'alto o verso il basso all'interno dell'anello aortico dopo un corretto posizionamento della stessa, con o in assenza di complicanze apparenti, e la dislocazione ectopica valvolare, cioè la dislocazione permanente della protesi valvolare in una localizzazione diversa dalla radice aortica.

INCIDENZA

Protesi espandibili su pallone

L'incidenza di embolizzazione delle protesi espandibili su pallone varia dall'1% nel braccio A del trial PARTNER 1⁵ allo 0.1% sia nel PARTNER 2 con dispositivo di seconda generazione Sapien XT (Edwards Lifesciences, Irvine, CA, USA)⁶ che nel PARTNER 2 braccio SAPIEN 3 (Edwards Lifesciences, Irvine, CA, USA)⁷ fino ad azzerarsi nel più recente trial PARTNER 3⁸. Nel registro italiano ITER viene riportata un'incidenza di embolizzazione dello 0.6%⁹.

Protesi autoespandibili

Non sono state registrate embolizzazioni di protesi autoespandibili nello studio pilota CoreValve e nello studio SURTAVI^{10,11}. Nel trial CHOICE¹² e in un altro studio con protesi CoreValve (CoreValve, Evolut R, Evolut PRO, Medtronic, Minneapolis, MN, USA)¹³ l'incidenza variava dall'1.7% fino al 4%. Tuttavia, questi tassi includono anche la migrazione ventricolare del dispositivo, che è stata registrata soprattutto con l'utilizzo di protesi di prima generazione e che solitamente veniva trattata con un secondo impianto valvolare ("valve-in-valve") o con lo "snaring" della valvola verso l'alto¹⁴.

Dati sistematici relativi a protesi Acurate (Acurate neo, Boston Scientific, Marlborough, MA, USA) e Portico (Abbott, Chicago, IL, USA) sono molto limitati e le informazioni circa l'embolizzazione con questi dispositivi derivano perlopiù da casi clinici aneddotici, da piccoli studi "real-world"¹⁵ o di confronto¹⁶.

L'esperienza con valvole espandibili meccanicamente come la Lotus (Lotus Edge, Boston Scientific, Marlborough, MA, USA) è anch'essa molto limitata. Nello studio pilota o in altri registri non sono riportati casi di embolizzazione, probabilmente anche grazie alla caratteristica tipica di questo dispositivo, di essere completamente ricatturabile e riposizionabile. L'unico caso riportato in letteratura è relativo ad un paziente con severa ipertrofia ventricolare sinistra¹⁷.

Registro TRAVEL

Il registro internazionale multicentrico TRAVEL rappresenta il più grande studio di coorte con dati relativi ad embolizzazione di protesi aortiche transcateretere. Sono state analizzate 29636 procedure di TAVI e l'embolizzazione di protesi si è verificata in 273 pazienti (0.92%). L'embolizzazione era associata ad un rischio di mortalità e ad un rischio di ictus nei successivi 30 giorni, rispettivamente quattro e tre volte più

elevato rispetto alla popolazione in cui non si era verificata questa complicanza.

CAUSE E FATTORI PREDISPONENTI

L'analisi multivariata dei dati del registro TRAVEL ha mostrato che l'uso di protesi autoespandibili, l'uso di protesi di prima generazione e la presenza di una valvola aortica bicuspidale si associano in maniera indipendente ad un maggior rischio di embolizzazione di dispositivo³.

Nel caso delle protesi autoespandibili, il rischio di embolizzazione può essere attribuito al loro principio di rilascio ed alla loro minore forza radiale rispetto alle valvole espandibili con pallone che hanno un ancoraggio e un impianto per certi versi più riproducibile e con minor rischio di malposizionamento.

Per quanto riguarda i pazienti con valvola aortica bicuspidale, la maggiore tendenza a embolizzazione può essere correlata alla complessa anatomia della radice aortica, che rappresenta una sfida sia per quanto riguarda la scelta delle dimensioni che il posizionamento della valvola¹⁸.

Nel registro TRAVEL la maggior parte delle embolizzazioni era dovuta a errori di posizionamento, manipolazione della valvola (ad esempio nella fase di post-dilatazione) o perdita di pacing.

Gli errori di posizionamento, frequenti specialmente durante l'esperienza iniziale della TAVI¹⁹, possono essere dovuti alla scelta di una proiezione di impianto non corretta, condizionante un mancato allineamento delle cuspidi e/o una visualizzazione della protesi non coassiale (presenza di parallellismo fra il piano anulare e il piano di orientamento dello stent protesico), all'anatomia complessa della radice aortica o all'assenza di calcificazioni valvolari.

Nel registro TRAVEL il 39% delle embolizzazioni poteva essere ricondotto a errori di "sizing", in base ad una analisi retrospettiva dei dati tomografici. Questo valore è significativamente maggiore rispetto al 4% che riportano Makkar et al.⁵. Un corretto "sizing" riduce sicuramente il rischio di embolizzazione di protesi; la fase di valutazione preoperatoria riveste quindi un ruolo cruciale e determinante il buon esito della procedura.

Più in generale i meccanismi correlati ad embolizzazione di protesi aortica durante intervento transcateretere sono legati a fattori anatomici, procedurali e correlati al tipo di dispositivo e sono riassunti nella Tabella 1. In altri casi, invece, l'embolizzazione della valvola può essere apparentemente non del tutto prevedibile in fase di pianificazione, verificandosi inaspettatamente in seguito a manipolazione della protesi ed essere causata da problemi prettamente tecnici, dalla post-dilatazione o dalla perdita del pacing durante la stimolazione ad alta frequenza. Errori di manipolazione nelle fasi di rilascio si possono tradurre in embolizzazione. Andrebbero pertanto conosciuti ed evitati accuratamente. Casi di embolizzazione di protesi CoreValve sono stati riportati come risultato di interferenza del "nose cone" del sistema di rilascio²⁰.

Talvolta l'embolizzazione si può verificare come conseguenza di "snaring" della valvola per risolvere un problema dovuto al posizionamento troppo ventricolare con conseguente importante rigurgito paravalvolare oppure in caso di ostruzione degli osti coronarici. In un registro italiano di protesi CoreValve quest'ultimo meccanismo era responsabile della maggior parte delle embolizzazioni di dispositivo (57.1% e 28.6% rispettivamente)²¹.

Tabella 1. Fattori di rischio per embolizzazione di bioprotesi aortica percutanea.

Pre-procedurali	Procedurali
<ul style="list-style-type: none"> • Insufficienza aortica pura • Anello di grandi dimensioni • Valvola bicuspidale • Importante ipertrofia ventricolare sinistra • Scarsa quantità di calcio • Aorta orizzontale • Protesi valvolare in posizione mitralica 	<ul style="list-style-type: none"> • Angolo coplanare scorretto • Malposizionamento • Insuccesso del pacing o interruzione precoce del pacing • Valvola ipo-espansa (embolizzazione aortica durante ritiro del "nose cone") • Necessità di rianimazione cardiopolmonare • Post-dilatazione

LOCALIZZAZIONE

L'embolizzazione può avvenire nel verso del flusso sanguigno e quindi in aorta, oppure nella cavità ventricolare sinistra. Nel registro TRAVEL l'embolizzazione delle valvole è avvenuta più frequentemente verso l'aorta (79%), similmente ai dati riportati da Ibebuogu et al.²² (69% in aorta, 31% in ventricolo sinistro). Al contrario, Makkar et al.⁵ riportano un'equa distribuzione tra embolizzazioni in aorta e in ventricolo. Questa differenza può essere dovuta al fatto che in quest'ultimo studio sono stati utilizzati solo dispositivi espandibili con pallone, che sembrano avere un maggiore rischio di embolizzazione ventricolare rispetto ai dispositivi autoespandibili, la cui conformazione più ingombrante solitamente impedisce una embolizzazione completa nel ventricolo sinistro.

TIMING

La maggior parte dei casi di embolizzazione si verifica nelle immediate fasi peri-procedurali correlandosi alle manovre eseguite durante la procedura stessa. Tuttavia, sono stati riportati anche casi di embolizzazioni tardive, verificatesi anche dopo alcune settimane dall'impianto. Le embolizzazioni tardive sono per lo più nel versante ventricolare²³.

TRATTAMENTO

L'embolizzazione di protesi aortica è un evento potenzialmente molto grave per il paziente e richiede, da parte dell'operatore, la capacità di pianificare in tempi rapidi una sequenza di misure correttive da mettere in atto. Questa capacità non può essere facilmente "acquisita sul campo", trattandosi di un'evenienza molto rara. È pertanto molto utile, a nostro giudizio, una preparazione a monte basata sulle esperienze di letteratura e, ovviamente, sulle capacità del proprio team di affrontare determinate manovre di "bail-out". In aggiunta, ove possibile, il supporto fornito dalle tecniche di imaging, quale l'utilizzo dell'ecocardiografia tridimensionale, può rivelarsi prezioso in quanto non solo facilita il processo di gestione del dispositivo embolizzato, ma consente anche il monitoraggio in tempo reale delle strutture circostanti (valvole, aorta, pericardio, ecc.) durante le manovre di recupero. Pertanto, per una corretta gestione della complicanza, deve esser garantito un approccio multidisciplinare.

La prima accortezza da avere in caso di embolizzazione peri-procedurale di dispositivo, qualunque siano le condizioni (tipo di protesi embolizzata, sede aortica o ventricolare, stabilità o instabilità emodinamica), è quella di porre immediatamente attenzione a mantenere la guida in sede, attraverso la

protesi embolizzata, così da impedirle di capovolgersi contro flusso, creando i presupposti per un ostacolo emodinamico al flusso aortico anterogrado, potenzialmente letale. In contemporanea bisogna valutare ed eventualmente stabilizzare le condizioni emodinamiche del paziente ricorrendo, se necessario, anche a supporto meccanico di circolo.

Una volta verificata o ottenuta la stabilità emodinamica del paziente, l'operatore deve iniziare ad orientare la procedura verso una o più delle tre opzioni di seguito discusse (misura di "bail-out") (Figura 1):

- riposizionamento e stabilizzazione della bioprotesi in sede ectopica,
- impianto di una nuova bioprotesi,
- intervento cardiocirurgico.

Le prime due non sono mutuamente esclusive e in genere devono essere messe in atto in modo combinato, decidendo se prima impiantare la seconda protesi e successivamente stabilizzare la posizione di quella embolizzata oppure viceversa. Questa decisione non può essere standardizzata o anticipata perché dipenderà dalle caratteristiche del caso clinico, dal motivo che ha portato all'embolizzazione e quindi dalla possibilità di prevedere un successo del secondo impianto e infine dalla possibilità di stabilizzare la protesi senza danneggiare l'aorta o le strutture cardiache²⁴.

EMBOLIZZAZIONE IN SEDE VENTRICOLARE

L'embolizzazione ventricolare riguarda per lo più le protesi con frame corto tipo Sapien (Figura 2) ed è stata descritta più frequentemente in caso di approccio transapicale²⁵. Il dispositivo embolizzato può causare interferenza con l'apparato valvolare mitralico e la sua estrazione deve essere, nella stragrande maggioranza dei casi, chirurgica²⁶. Sono stati riportati casi in cui i dispositivi embolizzati sono stati recuperati per via transapicale, con o senza utilizzo di circolazione extracorporea. Tuttavia, questa metodica è molto complessa e gravata da elevata mortalità anche se, rispetto all'approccio sternotomico, un approccio transapicale può essere meno traumatico per il paziente²⁷.

In caso di migrazione parziale della protesi appena al di sotto del piano valvolare, ma pur sempre in contatto con esso, con insorgenza di leak paravalvolare severo, e qualora non ci sia interferenza con la valvola mitrale, l'alternativa alla rimozione chirurgica è l'impianto di una seconda protesi "valve-in-valve" in posizione corretta con l'obiettivo di stabilizzare la protesi migrata e correggere il leak periprotesico. Nel caso in cui la protesi migrata causi interferenza con l'apparato valvolare mitralico l'opzione chirurgica è verosimilmente più prudente. È comunque possibile tentare anche il riposi-

Cosa fare in caso di embolizzazione di device durante TAVI

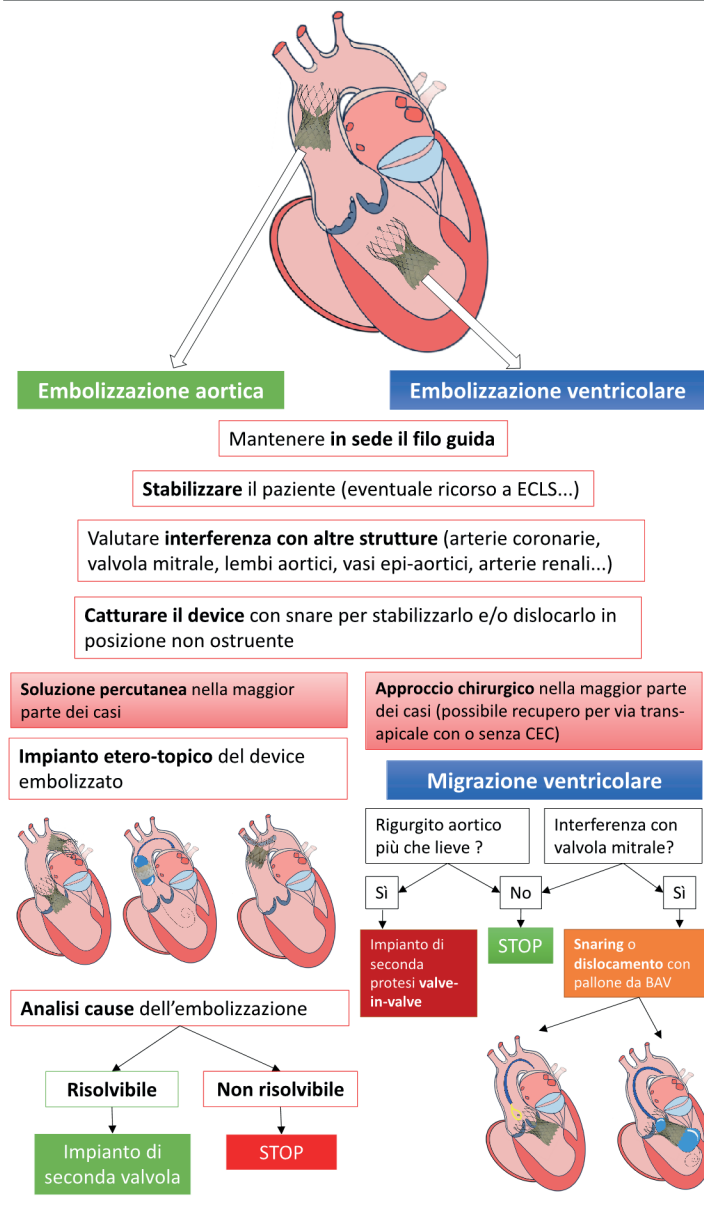


Figura 1. Flow-chart schematica di gestione dell'embolizzazione di valvola durante impianto transcateretere di valvola aortica (TAVI). BAV, valvuloplastica aortica; CEC, circolazione extracorporea; ECLS, supporto circolatorio extracorporeo.

zionamento più aortico della protesi mediante manovre di “snaring” oppure, soprattutto in caso di protesi con “frame” corto mediante gonfiaggio del pallone a valle della valvola e simultanea retrazione controllata²⁸.

EMBOZZAZIONE IN SEDE AORTICA

Anche in caso di embolizzazione di una protesi in sede aortica, prima di tutto bisogna verificare la stabilità emodinamica del paziente. In caso di instabilità bisogna escludere le due principali cause di ipotensione improvvisa più spesso correlate ad embolizzazione (Figura 3) che sono:

- ostruzione coronarica,
- grave insufficienza aortica acuta dovuta all’immobilizzazione di una cuspeide nativa da parte della protesi dislocata.

Entrambe queste complicanze si verificano quando la protesi embolizzata si è dislocata nella radice aortica rimanendo quindi in contatto con la regione dei seni di Valsalva-giunzione sino-tubulare. Se la protesi embolizzata si disloca in aorta ascendente o direttamente nell’arco aortico i meccanismi di ipotensione sopradescritti non sono evidentemente plausibili. La misura terapeutica immediata da mettere in atto è quella di ritirare la protesi in aorta ascendente. Per fare questo si possono utilizzare le due principali tecniche descritte nel pa-

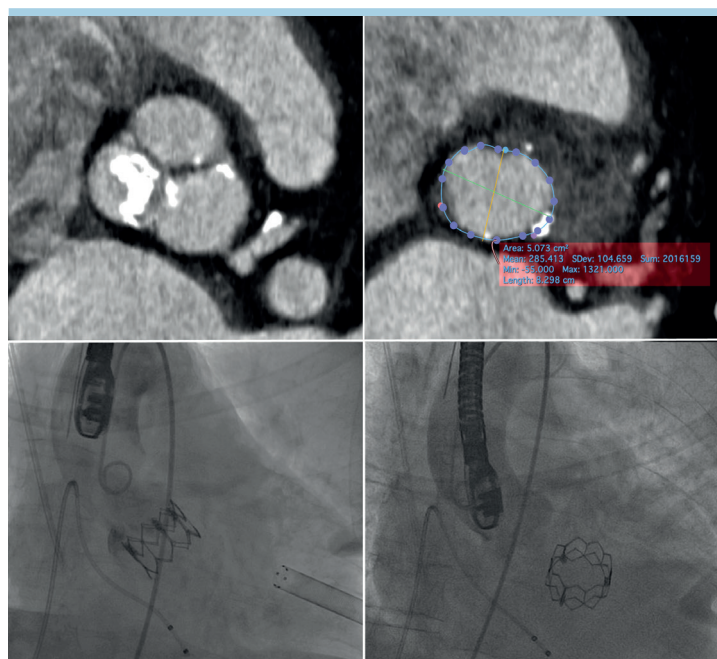

Figura 2. Embolizzazione di bioprotesi aortica Edwards Sapien XT 26 mm impiantata per via transapicale. L'angio-tomografia pre-procedurale dimostra un anulus di dimensioni ai limiti superiori per la protesi 26 mm con limitate calcificazioni delle cuspidi. L'impianto del dispositivo all'aortografia di controllo era corretto (circa 80% in aorta e 20% in ventricolo sinistro) ma poco dopo si assisteva ad embolizzazione dello stesso in ventricolo sinistro, che ha necessitato conversione a cardiocirurgia.

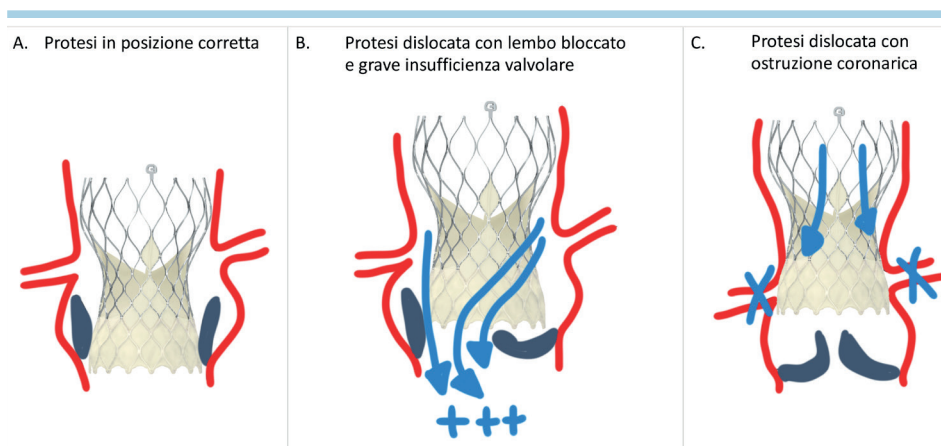


Figura 3. Nel pannello A una protesi valvolare in posizione corretta e i due scenari in cui la protesi dislocata distalmente verso l'aorta può causare compromissione emodinamica; una grave insufficienza valvolare (B) se uno dei lembi valvolari viene bloccato dalla protesi dislocata e ostruzione coronarica da parte della gonnella del dispositivo come nel pannello C.

ragrafo seguente: "snaring" o gonfiaggio di un pallone da valvuloplastica all'interno della protesi dislocata cercando di posizionarla più distalmente.

STRUMENTI E TECNICHE DI RECUPERO/ RIPOSIZIONAMENTO

Le tecniche di recupero variano in base al tipo e alle dimensioni del dispositivo embolizzato, al sito di embolizzazione e

alla stabilità clinica del paziente. Negli ultimi due decenni per la rapida evoluzione delle procedure endovascolari, la maggior parte degli "snare" utilizzati per le manovre di recupero hanno subito una profonda trasformazione e sono facilmente accessibili alla maggior parte dei laboratori di Emodinamica (Figura 4).

La scelta degli "snare" utilizzati dipende dal tipo e dalla posizione dei dispositivi embolizzati e quindi dalla tecnica pianificata per il recupero. Possono essere impiegati altri

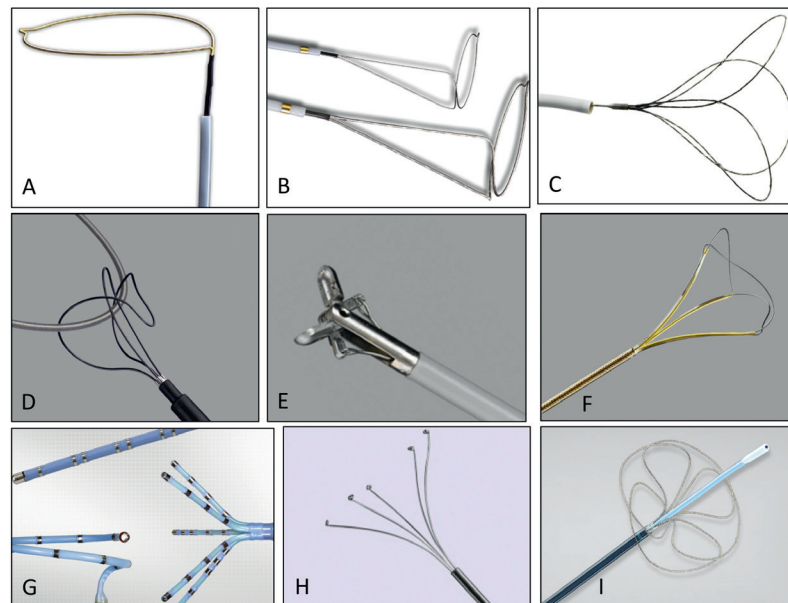


Figura 4. I principali dispositivi di estrazione disponibili (per utilizzo endovascolare e non). (A) Goose-neck, (B) Multi-snare, (C) Ensnare, (D) Needle's Eye Retrieval System, (E) Bioprtomo, (F) estrattore di calcoli NGage, (G) cateteri a lazzo, (H) Captura Grasper, (I) Indy Retriever.

strumenti quali biotomi o forcipi utilizzati nelle procedure di biopsia miocardica, cateteri utilizzati per eseguire mappature in ambito elettrofisiologico, o strumenti utilizzati dal radiologo interventista per estrarre i calcoli ureterali.

È consigliabile per gli operatori avere familiarità con pochi e selezionati "snare" di cui conoscere l'evoluzione e il continuo aggiornamento tecnologico, data la loro variabilità nella lunghezza e nel diametro, nelle diverse dimensioni dell'introduttore e la diversa compatibilità con le guide.

Come precedentemente menzionato, il riposizionamento può essere fatto anche gonfiando un pallone da valvuloplastica aortica dentro la protesi embolizzata in modo da poterla poi mobilizzare tirando lo "shaft" del pallone.

MISURE DI "BAIL-OUT"

Stabilizzazione della protesi dislocata in posizione aortica

La protesi embolizzata va innanzitutto stabilizzata in una posizione sicura, laddove non comprometta il flusso né a livello coronarico né a livello delle branche epiaortiche. L'ideale sarebbe poterla fissare in aorta toracica discendente a valle dell'emergenza dell'arteria succlavia sinistra (dove in genere il calibro inferiore dell'aorta consentirebbe un più adeguato fissaggio). Sono descritte tecniche di stenting per fissaggio in questa sede, soprattutto nel caso di protesi espandibili a pallone, utilizzando sia stent a maglie aperte (CP stent, NuMED, Orlando, FL, USA) che stent non ricoperti da riparazione endovascolare di aneurisma dell'aorta toracica²⁹.

Tuttavia, il fatto di dover ritirare la protesi aperta attraverso l'arco aortico potrebbe comportare il rischio di dissezione aortica o embolizzazione cerebrale, specialmente nel caso di dispositivi autoespandibili a "frame" lungo (Video 1 del materiale supplementare online). Il posizionamento della

protesi embolizzata a livello dell'aorta toracica ascendente è stato dimostrato essere sicuro, senza un aumentato rischio di ictus nel follow-up³. Un metodo per fissare una valvola embolizzata in aorta ascendente, in particolare una protesi autoespandibile, è quello di impiantare una seconda valvola che, "trascinando" con sé il primo dispositivo embolizzato, formi con esso un insieme "in tandem" che risulta spesso stabile e non ostruttivo¹³. Il potenziale elemento negativo di questa strategia sta nella creazione di un "tubo parzialmente rivestito" in aorta ascendente, a partire dal piano valvolare fino al termine dei lembi della protesi embolizzata (Figura 5). Questo elemento, anche se raramente risulta ostruttivo per il flusso coronarico, rappresenta sicuramente un problema per future cannulazioni delle coronarie³⁰.

È possibile che la protesi embolizzata in aorta ascendente trovi una posizione stabile prima dell'inizio dell'arco e quella può essere una sede dove lasciarla, anche senza bisogno di manovre aggiuntive di riposizionamento (Figura 6).

Più complesso è il caso in cui l'aorta ascendente risulti dilatata e l'arco aortico lungo e/o tortuoso. In queste situazioni una protesi, soprattutto una autoespandibile, può non essere in grado di attraversare l'arco ma risultare comunque instabile muovendosi in aorta ascendente con il flusso sanguigno dall'alto verso il basso. In questi casi uno stenting dei vasi epiaortici che faccia protrudere in arco un'estremità dello stent può essere efficace nello stabilizzare la protesi mobile e al contempo garantire il flusso sanguigno attraverso il vaso epiaortico stesso (Figura 7). Riguardo alla stabilizzazione delle protesi embolizzate in sede ectopica bisogna notare che nei dati derivanti da casistiche al follow-up a medio termine non è descritta ulteriore migrazione o compromissione funzionale^{13,19}.

Il modesto tasso di successo delle manovre di riposizionamento e l'incrementato rischio di danno a livello aortico sono elementi da considerare prima di procedere, cercando

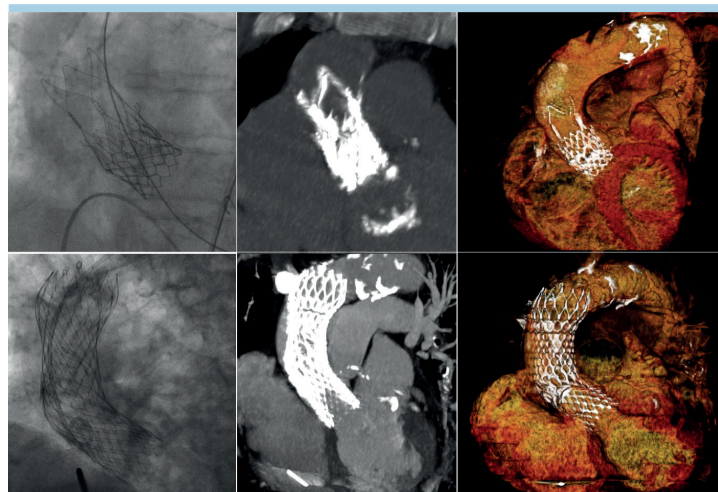


Figura 5. Due casi di embolizzazione di dispositivo in aorta ascendente con successivo impianto di nuova bioprotesi in tandem (rispettivamente embolizzazione di Acurate neo e successivo impianto di Edwards Sapien 3 ed embolizzazione di CoreValve con successivo impianto di stesso modello di bioprotesi). Per ogni caso sono riportate l'angiografia e la ricostruzione tomografica del risultato finale.

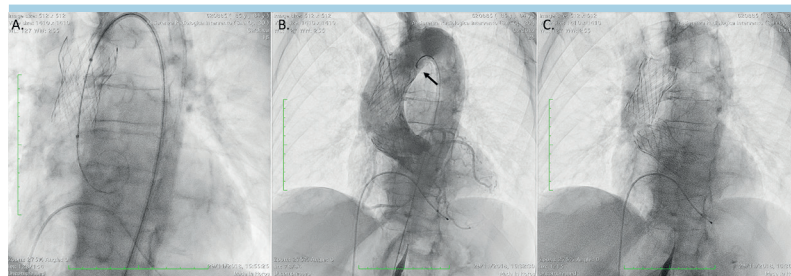


Figura 6. Un caso di embolizzazione aortica di protesi CoreValve Evolut PRO n. 26, in seguito a post-dilatazione con pallone Cristal n. 23. La post-dilatazione si era resa necessaria a causa di grave insufficienza paravalvolare, evidenziata all'angiografia post-impianto. Prima della post-dilatazione l'operatore ha ri-superato la valvola con filo guida retto supportato da catetere per coronaria destra in quanto la guida stiff era stata rimossa dal ventricolo sinistro. Questa manovra ha causato il superamento erroneo della valvola attraverso le sue maglie distali e il ritiro del pallone Cristal ha causato embolizzazione della valvola (A). La guida stiff era stata mantenuta in sede. È stato eseguito tentativo di trascinare la protesi embolizzata in aorta discendente tramite un catetere a cappio Goose Neck n. 20 (freccia nel pannello B) che è risultato inefficace. La protesi appariva stabile al confine fra aorta ascendente ed arco ed è stato pertanto deciso di abbandonarla in quella posizione. La protesi embolizzata è stata mantenuta in sede mediante il catetere Goose Neck durante l'impianto di una seconda protesi CoreValve Evolut PRO, questa volta una protesi n. 29 con lieve-moderato rigurgito residuo (B). Nel pannello C è raffigurata la posizione finale delle due protesi.

caso per caso di fare una stima del rischio/beneficio della manovra che si ha in mente di fare.

Impianto di una seconda protesi

Dopo aver stabilizzato la protesi embolizzata è possibile ricorrere all'impianto di una seconda protesi con un buon tasso di successo tecnico e procedurale, onde evitare di ricorrere alla chirurgia.

Nei diversi studi eseguiti in seguito ad intervento di "valve-in-valve" per embolizzazione, sia con valvola espandibile a pallone tipo Sapien che con valvola autoespandibile tipo CoreValve, sebbene ci sia stato un risultato favorevole dal punto di vista emodinamico, la mortalità risulta significativamente aumentata ad 1 anno^{5,31}. La decisione se procedere o

meno all'impianto di una seconda valvola deve prendere in considerazione le cause di embolizzazione della prima protesi. In particolare se è rilevabile un errore procedurale o di "sizing" è corretto pensare di poter impiantare una nuova protesi. In situazioni "limite", ad esempio anelli molto grandi o insufficienza aortica pura, bisogna considerare attentamente il rischio di embolizzazione di una seconda valvola prima di procedere. Il passaggio della nuova valvola attraverso la valvola embolizzata è un aspetto tecnico da considerare attentamente perché è probabile che il sistema di rilascio della nuova protesi possa provocare un movimento di quella embolizzata, spingendola ad esempio nuovamente verso l'anello aortico con i rischi connessi. A nostro giudizio è prudente prima di passare attraverso la protesi embolizzata con la nuova val-

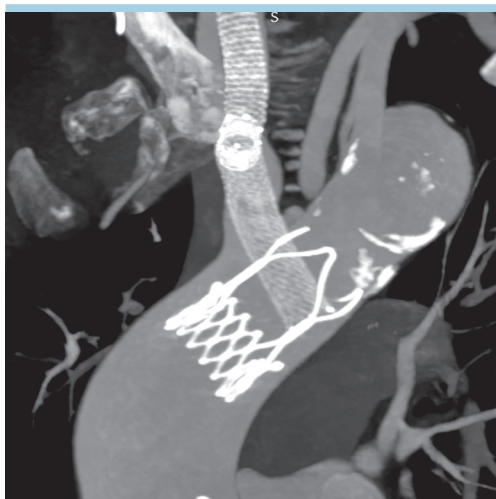


Figura 7. Immagine tomografica post-procedurale di una protesi Acurate neo embolizzata a livello dell'arco aortico e stabilizzata in tale sede mediante uno stent autoespandibile posizionato attraverso gli archi stabilizzatori della protesi dall'arco aortico fino all'arteria succlavia di destra.

vola, fissare la sua posizione trattenendola con un sistema di "snare" introdotto da un accesso arterioso dedicato o direttamente dall'accesso laterale utilizzato per il primo impianto o con altre tecniche. Mentre un operatore tiene ferma la protesi embolizzata agganciata con lo "snare", l'altro fa avanzare la seconda protesi attraverso di essa. Questa manovra è in genere sicura e piuttosto rapida perché con uno "snare" di dimensioni adeguate è spesso semplice agganciare un'estremità della protesi embolizzata (Figura 8).

Intervento cardiocirurgico

L'intervento cardiocirurgico è una soluzione che viene adottata qualora non sia possibile un approccio percutaneo, quindi nella maggior parte dei casi di embolizzazione ventricolare, che sono tuttavia più rari.

In alcuni casi di embolizzazione ventricolare una seconda valvola può essere impiantata propedeuticamente all'intervento chirurgico con l'obiettivo di rendere più tollerabile l'intervento da parte del paziente.

Nel registro TRAVEL il tasso di conversione ad intervento cardiocirurgico è stato complessivamente del 19% (il 13.4% dei 217 casi di embolizzazioni aortiche e il 41.1% delle 56 embolizzazioni ventricolari). In confronto con dati relativi ad esperienze iniziali, come ad esempio quella riportata da Ibebuogu et al.²², nel registro TRAVEL il tasso di conversione ad intervento chirurgico è più basso, che riflette una maggiore tendenza con gli anni ad una risoluzione per via percutanea.

La non concordanza con i dati provenienti da Makkar et al.⁵ può essere correlata all'utilizzo di protesi espandibili a pallone che hanno una maggior tendenza ad embolizzare a livello ventricolare e quindi necessitano più frequentemente il ricorso a chirurgia.

CONCLUSIONI

L'embolizzazione di valvola durante TAVI è una delle possibili benché rare complicanze dell'intervento e si verifica in circa

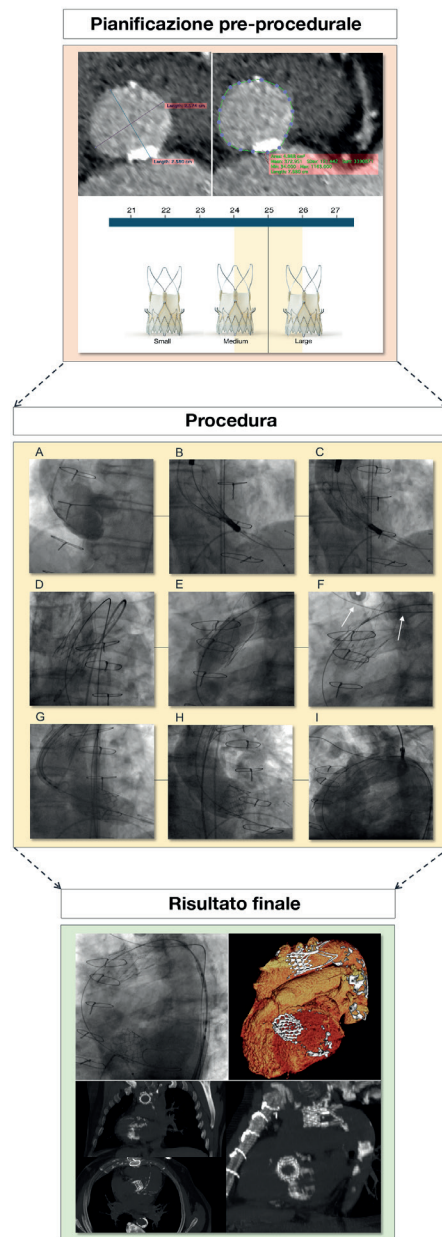


Figura 8. Embolizzazione di protesi Acurate neo. L'angio-tomografia pre-procedurale dimostrava un anulus circolare con diametro di 25 mm e isolata calcificazione nella "landing zone" per cui è stata scelta una protesi di misura M (anulus borderline fra M ed L). (A) Aortografia basale. Subito dopo il rilascio della protesi (B) si è verificata embolizzazione della stessa in aorta bulbare (C). La protesi è stata quindi agganciata con uno "snare" (D) e dislocata in aorta ascendente dove tuttavia rimaneva molto mobile (Video 2 del materiale supplementare online). Nel tentativo di stabilizzarla è stato quindi gonfiato in modo non aggressivo un pallone non compliant da valvuloplastica aortica Cristal 20 mm (E). Dopo questa manovra la protesi, se pure in posizione fissa a livello del tratto iniziale dell'arco aortico, risultava comunque facilmente dislocabile e per permettere il passaggio al suo interno di una seconda protesi è stato passato un filo guida rigido 0.035" attraverso gli archi di stabilizzazione dall'aorta discendente in arteria succlavia destra (F) (un ulteriore aggancio con "snare" si era rivelato inefficace). È stato quindi possibile avanzare una protesi Edwards Sapien 3 26 mm (G) senza mobilizzare la valvola embolizzata, ottenendo un buon risultato finale (H). Al controllo angiografico finale la protesi embolizzata era stabile e non risultava creare limitazione di flusso ai tronchi sovraortici (I). La successiva angio-tomografia eseguita dopo 24 h (parte inferiore della figura) ha dimostrato stabilità della protesi e confermato buon flusso nei vasi epiaortici.

l'1% degli impianti in base a recenti dati di letteratura. La conoscenza delle strategie preventive e delle diverse tecniche e strumenti utili nella gestione dell'eventuale embolizzazione è di fondamentale utilità per i cardiologi che si cimentano con l'interventistica strutturale. L'esperienza individuale insieme alla conoscenza ed al confronto con dati e casi presenti in letteratura può fare la vera differenza di fronte a questa complicanza, permettendo di risparmiare tempo e di conoscere la strategia da adottare in quanto questa varia in base al tipo, alla dimensione, alla posizione del dispositivo embolizzato, al tempo di insorgenza ed al profilo clinico del paziente.

Inoltre, per una corretta gestione del device embolizzato è importante avere familiarità con i dispositivi e con le tecniche disponibili, conoscendone "tips and tricks" ma anche relativi limiti.

Come menzionato sopra non dobbiamo dimenticare che le principali cause di embolizzazione sono prevenibili, pertanto una corretta esecuzione delle singole fasi procedurali, partendo da un corretto "sizing", un'appropriata scelta del dispositivo ed una sua corretta manipolazione permette una buona riuscita dell'intervento con elevato tasso di successo.

RIASSUNTO

L'impianto transcateretere di valvola aortica (TAVI) rappresenta una rivoluzione nel trattamento della stenosi aortica grave. La procedura è in continua evoluzione con l'obiettivo di incrementare il tasso di successo procedurale e ridurre il tasso di complicanze. L'embolizzazione della protesi transcateretere è una complicanza rara ma

che può diventare anche mortale. Lo spettro delle manifestazioni cliniche, infatti, varia dal riscontro accidentale all'imaging cardiaco post-procedurale allo shock cardiogeno o arresto cardiaco. I dati sui fattori predittivi e sulla gestione dell'embolizzazione della valvola transcateretere sono scarsi e per lo più aneddotici. Le strategie di gestione di questa complicanza dipendono dal tipo, dalle dimensioni, dalla posizione del dispositivo embolizzato, dai tempi della diagnosi e dalla presentazione clinica del paziente. Secondo i recenti dati del registro TRAVEL, l'embolizzazione e la migrazione del dispositivo si verificano in circa l'1% dei pazienti e sono responsabili di un incremento di morbilità e mortalità. Tuttavia, in una percentuale considerevole di casi l'embolizzazione del dispositivo avrebbe potuto essere prevenuta mediante una meticolosa pianificazione procedurale e approfondita conoscenza dei fattori di rischio per l'embolizzazione del dispositivo. Una maggiore consapevolezza dei fattori predisponenti, delle misure preventive nonché delle appropriate opzioni e tecniche di "bail-out" sono fortemente raccomandate. Questo documento propone una revisione della letteratura e suggerisce un approccio algoritmico integrato per la gestione dell'embolizzazione del dispositivo che incorpora tecniche sia percutanee che chirurgiche.

Parole chiave. Embolizzazione; Impianto transcateretere di valvola aortica.

MATERIALE SUPPLEMENTARE ONLINE

Video 1. Tentativo di dislocamento di protesi Acurate embolizzata in aorta ascendente. Uno degli archi stabilizzatori si piega a livello dell'arco aortico con rischio di dissezione aortica.

Video 2. Protesi Acurate embolizzata, molto mobile a livello dell'aorta ascendente.

BIBLIOGRAFIA

- Hamm CW, Mollmann H, Holzhey D, et al. The German Aortic Valve Registry (GARY): in-hospital outcome. *Eur Heart J* 2014;35:1588-98.
- Genereux P, Head SJ, Van Mieghem NM, et al. Clinical outcomes after transcatheter aortic valve replacement using valve academic research consortium definitions: a weighted meta-analysis of 3,519 patients from 16 studies. *J Am Coll Cardiol* 2012;59:2317-26.
- Kim WK, Schafer U, Tchetché D, et al. Incidence and outcome of peri-procedural transcatheter heart valve embolization and migration: the TRAVEL registry (Transcatheter HeArt Valve EmboLization and Migration). *Eur Heart J* 2019;40:3156-65.
- Kappetein AP, Head SJ, Genereux P, et al. Updated standardized endpoint definitions for transcatheter aortic valve implantation: the Valve Academic Research Consortium-2 consensus document. *J Thorac Cardiovasc Surg* 2013;145:6-23.
- Makkar RR, Jilaihawi H, Chakravarty T, et al. Determinants and outcomes of acute transcatheter valve-in-valve therapy or embolization: a study of multiple valve implants in the U.S. PARTNER trial (Placement of AoRTic TraNscatheter Valve Trial Edwards SAPIEN Transcatheter Heart Valve). *J Am Coll Cardiol* 2013;62:418-30.
- Leon MB, Smith CR, Mack MJ, et al.; PARTNER 2 Investigators. Transcatheter or surgical aortic-valve replacement in intermediate-risk patients. *N Engl J Med* 2016;374:1609-20.
- Kodali S, Thourani VH, White J, et al. Early clinical and echocardiographic outcomes after SAPIEN 3 transcatheter aortic valve replacement in inoperable, high-risk and intermediate-risk patients with aortic stenosis. *Eur Heart J* 2016;37:2252-62.
- Mack MJ, Leon MB, Thourani VH, et al.; PARTNER 3 Investigators. Transcatheter aortic-valve replacement with a balloon-expandable valve in low-risk patients. *N Engl J Med* 2019;380:1695-705.
- Salizzoni S, D'Onofrio A, Agrifoglio M, et al. Early and mid-term outcomes of 1904 patients undergoing transcatheter balloon-expandable valve implantation in Italy: results from the Italian Transcatheter Balloon-Expandable Valve Implantation Registry (ITER). *Eur J Cardiothorac Surg* 2016;50:1139-48.
- Adams DH, Popma JJ, Reardon MJ. Transcatheter aortic-valve replacement with a self-expanding prosthesis. *N Engl J Med* 2014;371:967-8.
- Reardon MJ, Van Mieghem NM, Popma JJ, et al.; SURTAVI Investigators. Surgical or transcatheter aortic-valve replacement in intermediate-risk patients. *N Engl J Med* 2017;376:1321-31.
- Abdel-Wahab M, Mehilli J, Frerker C, et al. Comparison of balloon-expandable vs self-expandable valves in patients undergoing transcatheter aortic valve replacement: the CHOICE randomized clinical trial. *JAMA* 2014;311:1503-14.
- Gerckens U, Latsios G, Mueller R, et al. Procedural and mid-term results in patients with aortic stenosis treated with implantation of 2 (in-series) CoreValve prostheses in 1 procedure. *JACC Cardiovasc Interv* 2010;3:244-50.
- Latib A, Michev I, Laborde JC, Montorfano M, Colombo A. Post-implantation repositioning of the CoreValve percutaneous aortic valve. *JACC Cardiovasc Interv* 2010;3:119-21.
- Denegri A, Nietlispach F, Kottwitz J, et al. Real-world procedural and 30-day outcome using the Portico transcatheter aortic valve prosthesis: a large single center cohort. *Int J Cardiol* 2018;253:40-4.
- Del Trigo M, Dahou A, Webb JG, et al. Self-expanding Portico valve versus balloon-expandable SAPIEN XT valve in patients with small aortic annuli: comparison of hemodynamic performance. *Rev Esp Cardiol (Engl Ed)* 2016;69:501-8.
- Giannini F, Montorfano M, Romano V, et al. Valve embolization with a second-generation fully-retrievable and repositionable transcatheter aortic valve. *Int J Cardiol* 2016;223:867-9.

18. Ueshima D, Nai Fovino L, Brener SJ, et al. Transcatheter aortic valve replacement for bicuspid aortic valve stenosis with first- and new-generation bioprostheses: a systematic review and meta-analysis. *Int J Cardiol* 2020;298:76-82.
19. Tay EL, Gurvitch R, Wijeyesinghe N, et al. Outcome of patients after transcatheter aortic valve embolization. *JACC Cardiovasc Interv* 2011;4:228-34.
20. Delhaye C, Sudre A, Lemesle G, Koussa M, Modine T. Delivery catheter cone separation and embolization after Corevalve dislocation by subclavian approach. *Cardiovasc Revasc Med* 2012;13:201.e1-3.
21. Ussia GP, Barbanti M, Sarkar K, et al. Transcatheter aortic bioprosthesis dislocation: technical aspects and midterm follow-up. *EuroIntervention* 2012;7:1285-92.
22. Ibebuogu UN, Giri S, Bolorunduro O, et al. Review of reported causes of device embolization following trans-catheter aortic valve implantation. *Am J Cardiol* 2015;115:1767-72.
23. Mylotte D, Andalib A, Theriault-Lauzier P, et al. Transcatheter heart valve failure: a systematic review. *Eur Heart J* 2015;36:1306-27.
24. Patrice Mwipatayi B, Nair R, Papineau JL, Vijayan V. A difficult case of retrieval of an aortic valve and balloon during a transcatheter aortic valve implantation. *Int J Surg Case Rep* 2013;4:846-8.
25. Maroto LC, Rodriguez JE, Cobiella J, Silva J. Delayed dislocation of a transapically implanted aortic bioprosthesis. *Eur J Cardiothorac Surg* 2009;36:935-7.
26. Nagabandi AK, Panchal H, Srivastava R, Beohar N. When prosthetic valves compete for space: a case of transcatheter aortic valve embolization due to prosthetic mitral valve. *Cureus* 2019;11:e4299.
27. Arai T, Romano M, Lefevre T, et al. Direct comparison of feasibility and safety of transfemoral versus transaortic versus transapical transcatheter aortic valve replacement. *JACC Cardiovasc Interv* 2016;9:2320-5.
28. Seecheran N, Ittleman F, Dauerman H. Left ventricular outflow tract embolization and balloon assisted recapture of a SAPIEN XT prosthesis during transcatheter aortic valve replacement. *Catheter Cardiovasc Interv* 2016;88:E89-92.
29. Larion S, Moore JR, Ammar C, Panneton JM. TEVAR rescue of an embolized Edwards SAPIEN XT valve following TAVR. *J Endovasc Ther* 2015;22:819-23.
30. Sondergaard L, De Backer O. Transcatheter aortic valve implantation: don't forget the coronary arteries! *EuroIntervention* 2018;14:147-9.
31. Ussia GP, Barbanti M, Ramondo A, et al. The valve-in-valve technique for treatment of aortic bioprosthesis malposition: an analysis of incidence and 1-year clinical outcomes from the Italian CoreValve Registry. *J Am Coll Cardiol* 2011;57:1062-8.