- Copyright - Il Pensiero Scientifico Editore downloaded by IP 216.73.216.135 Fri, 04 Jul 2025, 00:07:21

A CURA DI MATTEO BERTINI, GIANLUCA CAMPO E CLAUDIO RAPEZZI

Passaggio a Nord-Ovest

Francesco Vitali[1], Alessandro Brieda[2]

[1]*Cattedra di Cardiologia, Università degli Studi, Ferrara*
[2]*U.O. Cardiologia, Azienda Ospedaliero-Universitaria di Ferrara, Cona (FE)*

G Ital Cardiol 2020;21(8):598

DIAGNOSI ECG?

1. Preeccitazione ventricolare laterale sinistra
2. Inversione degli elettrodi periferici
3. Destrocardia
4. Cardiomiopatia ipertrofica ad evoluzione dilatativa

DESCRIZIONE DEL CASO

Uomo di 56 anni. Coronarie epicardiche indenni. Portatore di defibrillatore monocamerale successivo ad episodio sincopale. Risonanza magnetica cardiaca: marcata ipertrofia settale (22 mm), assottigliamento della parete laterale ed inferiore, frazione di eiezione del ventricolo sinistro 32% in contesto di lieve dilatazione ventricolare. Late gadolinium enhancement (LGE) transmurale a livello della parete laterale e mesocardico a livello della parete anteriore ed inferiore medio-basali.

DESCRIZIONE DELL'ECG

Ritmo sinusale a 62 b/min, impegno atriale sinistro, intervallo PR ai limiti inferiori (120 ms), QRS lievemente prolungato (100 ms) con deviazione assiale estrema, onde Q in sede laterale alta e nelle derivazioni precordiali laterali con onda T bifasica e simmetrica omosede, onda R alta in V1 (quadro di pseudonecrosi infero-postero-laterale), intervallo QTc nei limiti (Fridericia 426 ms).

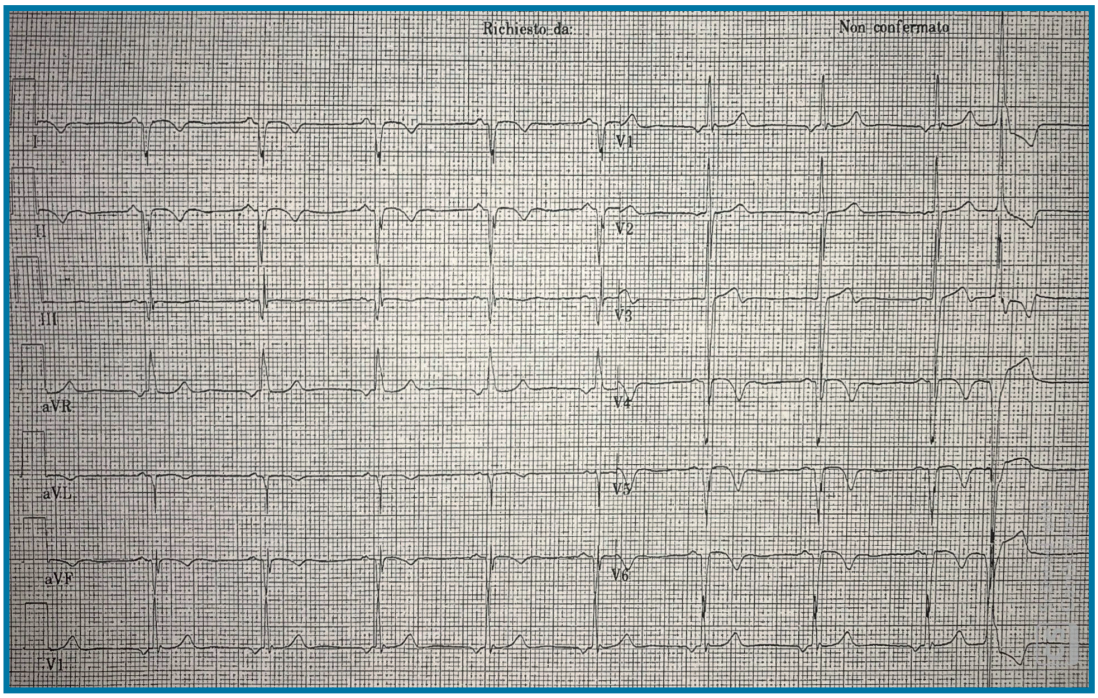

DISCUSSIONE

Nel contesto del fenotipo ipertrofico e dilatativo evidenziato dalla risonanza magnetica, l'ECG è suggestivo di **cardiomiopatia ipertrofica sarcomerica ad evoluzione dilatativa**. L'elettrogenesi dell'aspetto a tipo necrosi infero-dorso-laterale è riferibile sia a ipertrofia asimmetrica del ventricolo sinistro, sia a fibrosi miocardica sostitutiva documentata da LGE.

© 2020 Il Pensiero Scientifico Editore
e-mail: claudio.rapezzi@unife.it