- Copyright - Il Pensiero Scientifico Editore downloaded by IP 216.73.216.135 Sat, 05 Jul 2025, 19:28:03

L'embolia polmonare come complicanza tardiva della polmonite da SARS-CoV-2: una serie di casi clinici

Geza Halasz[1], Francesco Di Spigno[2], Massimo Piepoli[1], Giovanni Quinto Villani[1], Silvia Nardecchia[3], Tiziana Spezzano[1], Matteo Villani[4]

[1]*Dipartimento di Cardiologia, Ospedale Guglielmo da Saliceto, Piacenza*
[2]*Dipartimento di Medicina Clinica e Sperimentale, Università degli Studi, Parma*
[3]*Dipartimento di Scienze Mediche Traslazionali, Università di Napoli "Federico II", Napoli*
[4]*Dipartimento di Anestesiologia e Terapia Intensiva, Ospedale Guglielmo da Saliceto, Piacenza*

Several studies suggested that the acute phase of SARS-CoV-2 infection may be associated with a hypercoagulable state and increased risk for venous thromboembolism but the incidence of thrombotic complications in the late phase of the disease is currently unknown. The present article describes three cases of patients with SARS-CoV-2 pneumonia and late occurrence of pulmonary embolism. *Case 1*: a 57-year-old man diagnosed with pulmonary embolism and type B aortic dissection after 12 days from SARS-CoV-2 pneumonia. Laboratory panel at the time of pulmonary embolism showed no signs of ongoing inflammation but only an elevated D-dimer. *Case 2*: a 76-year-old man with a diagnosis of SARS-CoV-2 pneumonia followed by pulmonary embolism 20 days later, high-resolution computed tomography on that time showed a partial resolution of crazy paving consolidation. *Case 3*: a 77-year-old man with SARS-CoV-2 pneumonia who developed a venous thromboembolic event despite thromboprophylaxis with low molecular weight heparin. Also in this patients no markers of inflammation were present at the time of complication.

The present cases raise the possibility that in SARS-CoV-2 infection the hypercoagulable state may persist over the active inflammation phase and cytokine storm. These findings suggest a role for medium-long term therapeutic anticoagulation started at the time of SARS-CoV-2 pneumonia diagnosis.

Key words. COVID-19; Pneumonia; Pulmonary embolism.

G Ital Cardiol 2020;21(7):523-525

INTRODUZIONE

Diversi studi hanno riportato una correlazione tra infezione da SARS-CoV-2 ed eventi tromboembolici[1]. Nonostante diverse evidenze sia cliniche che biologiche abbiano documentato un elevato rischio di complicanze trombotiche nella fase acuta dell'infezione, l'incidenza di queste ultime nella fase tardiva della malattia è attualmente sconosciuta e richiede un approfondimento specifico. Di seguito descriviamo tre casi di embolia polmonare che si sono verificati dopo diversi giorni dall'infezione primaria da SARS-CoV-2 come una complicazione cronica probabilmente dovuta ad una persistente iperattivazione della cascata coagulativa.

DESCRIZIONE DEI CASI

Caso 1

Uomo di 57 anni in sovrappeso con storia di ipertensione arteriosa che giungeva in pronto soccorso per dolore toracico associato a dispnea ingravescente da alcuni giorni. Gli era stata precedentemente diagnosticata una lieve infezione da SARS-CoV-2, esattamente 12 giorni prima dell'attuale presentazione per la quale era stato trattato a domicilio con levofloxacina e metilprednisolone. Al momento dell'ingresso in pronto soccorso il paziente era apiretico con normale frequenza cardiaca, pressione arteriosa e saturazione di ossigeno.

I risultati di laboratorio mostravano un aumento dei livelli di D-dimero (2383 ng/ml; v.n. <500 ng/ml) in assenza di segni di danno cardiaco (troponina 23 ng/l; v.n. <31 ng/l) e in presenza di una normale funzione renale (creatinina sierica 0.86 mg/dl, filtrato glomerulare 98 ml/min). L'ECG non mostrava alterazioni di rilievo ed un'ecografia polmonare escludeva la presenza di una polmonite interstiziale da SARS-CoV-2 che spiegasse la sintomatologia descritta dal paziente.

Alla luce di tali esami clinico-strumentali ed in particolare considerando gli elevati valori di D-dimero e i risultati dell'ecografia polmonare, il paziente veniva sottoposto ad angio-tomografia che mostrava la presenza di diversi trombi in arteria polmonare destra a livello dei lobi medi e inferiori, collateralmente veniva riportata una dissezione aortica di tipo B, che si estendeva dall'arteria succlavia sinistra fino al tripode celiaco (Figura 1).

Il paziente è stato trattato inizialmente con eparina ad alte dosi per via endovenosa e successivamente con anticoagulanti orali non antagonisti della vitamina K (NOAC), nello specifico con dabigatran. La dissezione aortica di tipo B è stata trattata in modo conservativo con una combinazione di alte dosi di farmaci antipertensivi.

© 2020 Il Pensiero Scientifico Editore
Ricevuto 20.05.2020; nuova stesura 27.05.2020; accettato 01.06.2020.
Gli autori dichiarano nessun conflitto di interessi.
Per la corrispondenza:
Dr. Geza Halasz Dipartimento di Cardiologia, Ospedale Guglielmo da Saliceto, Via Taverna 49, 29121 Piacenza
e-mail: geza.halasz@gmail.com

- Copyright - Il Pensiero Scientifico Editore downloaded by IP 216.73.216.135 Sat, 05 Jul 2025, 19:28:03

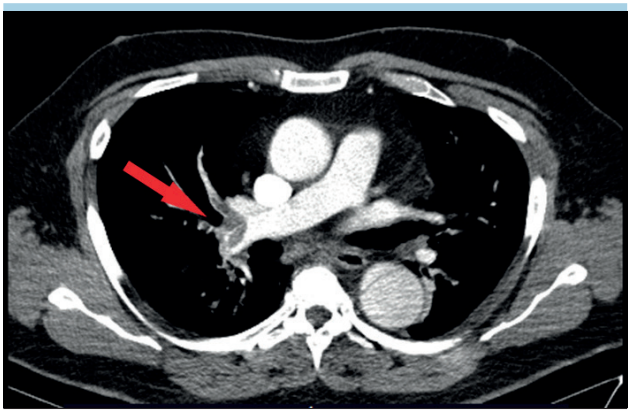

Figura 1. Caso 1: angio-tomografia che mostra una dissezione aortica di tipo B e multiple formazioni trombotiche a cavaliere alla biforcazione dell'arteria polmonare destra.

Caso 2

Uomo di 76 anni con diabete di tipo 2 che si recava in pronto soccorso lamentando tosse, afonia e dispnea. La tomografia computerizzata ad alta risoluzione mostrava un consolidamento tipo "crazy paving" bilaterale a localizzazione peri-bronchiale e periferica con coinvolgimento del 20% del volume polmonare.

Il tampone faringeo per SARS-CoV-2 confermava la diagnosi. Pertanto veniva ricoverato e trattato con idrossiclorochina, darunavir/cobicistato e ceftriaxone per 15 giorni. Una settimana dopo la dimissione giungeva nuovamente in pronto soccorso a causa di un dolore lancinante al petto. All'accesso il paziente era apiretico ed asintomatico, l'esame obiettivo mostrava solo una lieve ipossiemia (SpO_2 93% in aria ambiente) mentre all'ECG di base era presente solo una tachicardia sinusale a 110 b/min. Agli esami di laboratorio risultava un aumento del D-dimero a 4784 ng/ml (v.n. <500 ng/ml), motivo per il quale si eseguiva prima un'ecografia degli arti inferiori che escludeva segni di trombosi venosa profonda e successivamente un'angio-tomografia che rivelava molteplici difetti di riempimento a livello della biforcazione dell'arteria polmonare destra (Figura 2).

Pertanto il paziente è stato trattato inizialmente con eparina ad alte dosi per via endovenosa e poi con NOAC, nello specifico con dabigatran.

Caso 3

Uomo di 77 anni con storia di ipertensione arteriosa e glaucoma bilaterale si recava in pronto soccorso per comparsa di febbre da 10 giorni e grave ipossiemia. Al ricovero il paziente era febbrile (38.2°C), mostrava grave ipossiemia (saturazione di ossigeno 85%), era dispnoico (frequenza respiratoria 30 atti/min) e tachicardico (110 b/min). La tomografia computerizzata ad alta risoluzione confermava la diagnosi di polmonite interstiziale bilaterale e il tampone faringeo per SARS-CoV-2 risultava positivo.

Quindici giorni dopo il ricovero il paziente lamentava un nuovo episodio di severa insufficienza respiratoria con grave ipossiemia (saturazione periferica di ossigeno 88%). Veniva pertanto eseguita un'angio-tomografia che documentava la presenza di un difetto di riempimento a livello dell'arteria polmonare destra e un miglioramento del quadro di polmonite interstiziale (Figura 3).

Il paziente prima dell'evento tromboembolico aveva ricevuto una profilassi anticoagulante con eparina a basso peso molecolare (enoxaparina 40 mg/die) della durata di 8 giorni. Dopo la diagnosi di embolia polmonare si è passati ad una anticoagulazione completa con fondaparinux 7.5 mg/die sospettando una resistenza all'eparina. Il paziente è stato successivamente dimesso al domicilio con un nuovo anticoagulante orale come da linee guida (rivaroxaban 30 mg/die per i primi 21 giorni, poi 20 mg/die).

DISCUSSIONE

Diversi studi retrospettivi effettuati in Cina hanno suggerito l'ipotesi che la malattia da SARS-CoV-2 possa essere associata ad uno stato di ipercoagulabilità e ad un aumentato rischio di tromboembolismo sia venoso che arterioso[2]. Questi risultati sono stati in seguito confermati da ricercatori sia italiani che irlandesi che hanno suggerito come le complicanze trombotiche possano costituire parte integrante dell'infezione da SARS-CoV-2 e possono essere già presenti al momento del

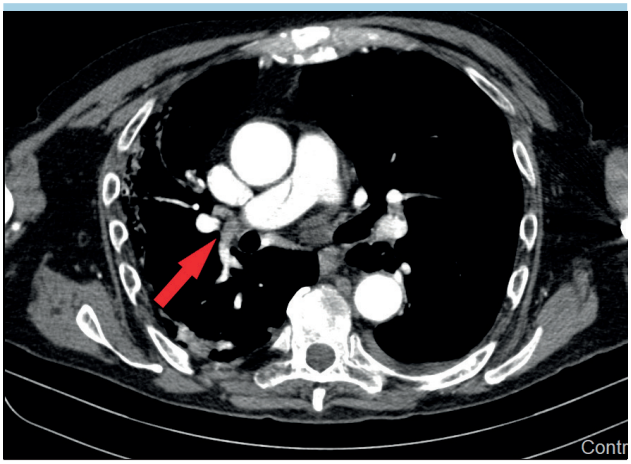

Figura 2. Caso 2: angio-tomografia che mostra difetti di riempimento a livello della biforcazione dell'arteria polmonare destra.

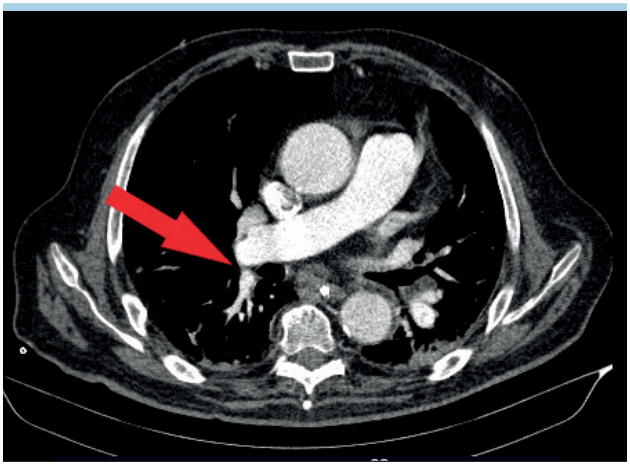

Figura 3. Caso 3: angio-tomografia che mostra minimi difetti di riempimento a livello del ramo posteriore dell'arteria polmonare destra.

- Copyright - Il Pensiero Scientifico Editore downloaded by IP 216.73.216.135 Sat, 05 Jul 2025, 19:28:03

primo ricovero ospedaliero[3,4]. Inoltre l'International Society on Thrombosis and Haemostasis (ISTH) ha sottolineato che molti pazienti con infezioni gravi da SARS-CoV-2 presentano dei quadri compatibili a stati di coagulazione intravascolare disseminata associata a sepsi, nota anche come "coagulopatia indotta da sepsi"[5].

I meccanismi proposti per spiegare questo stato di ipercoagulabilità sono principalmente un danno microvascolare diffuso mediato dalle citochine e, in alcuni casi, una trombocitosi reattiva. Tale rischio tromboembolico può essere ulteriormente aggravato dall'obesità, dall'età avanzata e dall'immobilizzazione legata all'ospedalizzazione. Inoltre nei pazienti con polmonite da SARS-CoV-2 sono stati riportati dei valori elevati di D-dimero i quali si associano in maniera significativa ad un rischio più elevato di morte intraospedaliera suggerendo l'ipotesi della presenza di embolie polmonari misconosicute in questi pazienti[3,6].

Tuttavia, nonostante queste prove dimostrino chiaramente un'associazione tra trombosi e infezione da SARS-CoV-2 soprattutto nella fase acuta dell'infezione, esistono informazioni limitate sul rischio di trombosi e incidenza di embolia polmonare dopo la fase acuta della malattia. In questa serie di casi clinici abbiamo descritto come l'embolia polmonare possa verificarsi anche nella fase tardiva dell'infezione; infatti il tempo mediano tra la diagnosi di SARS-CoV-2 e i sintomi dell'embolia polmonare è stato di circa 20 giorni, i marker infiammatori al momento dell'embolia polmonare erano normali, allo stesso modo i reperti tomografici deponevano per una risoluzione del quadro di polmonite interstiziale.

Questi dati indicano la possibilità che lo stato di ipercoagulabilità nella polmonite da SARS-CoV-2 persista oltre la fase di infiammazione attiva e la tempesta citochinica e che le complicanze tromboemboliche si possano verificare nonostante l'uso della profilassi anticoagulante in accordo con diversi studi che hanno riportato come tali complicanze si verifichino in circa l'8% dei pazienti con polmonite da SARS-CoV-2 nonostante la profilassi anticoagulante[7].

In sintesi, questa serie di casi evidenzia la necessità di rimanere vigili per il verificarsi di eventi tromboembolici anche nella fase di guarigione della malattia e sottolinea il fatto che questi pazienti possano beneficiare della terapia anticoagulante a lungo termine iniziata al momento della diagnosi di polmonite da SARS-CoV-2. In questo contesto sarebbe inoltre utile una valutazione seriata dei livelli di D-dimero alla dimissione e durante il follow-up.

RIASSUNTO

Diversi studi hanno avanzato l'ipotesi che la fase acuta dell'infezione da SARS-CoV-2 possa associarsi ad uno stato di ipercoagulabilità e ad un aumentato rischio di tromboembolismo venoso, invece l'incidenza delle complicanze tromboemboliche nella fase tardiva della patologia risulta sconosciuta. Il presente articolo descrive tre casi di pazienti con polmonite da SARS-CoV-2 con insorgenza tardiva di embolia polmonare. *Caso 1*: uomo di 57 anni con diagnosi di embolia polmonare e dissezione aortica di tipo B manifestatesi dopo 12 giorni da una polmonite da SARS-CoV-2. I risultati di laboratorio al momento dell'embolia polmonare non hanno evidenziato alcun segno di infiammazione acuta ma soltanto un'elevazione del D-dimero. *Caso 2*: uomo di 76 anni con diagnosi di polmonite da SARS-CoV-2 seguita dopo 20 giorni da un quadro di embolia polmonare; la tomografia computerizzata ad alta risoluzione eseguita in quel momento ha mostrato una parziale risoluzione della consolidazione a "crazy paving". *Caso 3*: uomo di 77 anni con polmonite da SARS-CoV-2 che successivamente ha presentato un evento tromboembolico venoso nonostante tromboprofilassi con eparina a basso peso molecolare. Anche in questo paziente al momento della complicazione non si è evidenziato un aumento dei marker di infiammazione acuta.

I casi riportati suggeriscono l'ipotesi che nell'infezione da SARS-CoV-2 lo stato di ipercoagulabilità possa persistere dopo la fase di infiammazione acuta e di tempesta citochinica. Queste evidenze suggeriscono che i pazienti con polmonite da SARS-CoV-2 potrebbero beneficiare di una terapia anticoagulante a medio-lungo termine da iniziare al momento della diagnosi.

Parole chiave. COVID-19; Embolia polmonare; Polmonite.

BIBLIOGRAFIA

1. Grillet F, Behr J, Calame P, Aubry S, Delabrousse E. Acute pulmonary embolism associated with COVID-19 pneumonia detected by pulmonary CT angiography. Radiology 2020 Apr 23. doi: 10.1148/radiol.2020201544 [Epub ahead of print].

2. Li T, Cheng GS, Pipavath S, et al. The novel coronavirus disease (COVID-19) complicated by pulmonary embolism and acute respiratory distress syndrome. J Med Virol 2020 May 29. doi: 10.1002/jmv.26068 [Epub ahead of print].

3. Klok FA, Kruip MJ, van der Meer NJ, et al. Incidence of thrombotic complications in critically ill ICU patients with COVID-19. Thromb Res 2020 Apr 10. doi: 10.1016/j.thromres.2020.04.013 [Epub ahead of print].

4. Lodigiani C, Iapichino G, Carenzo L, et al.; Humanitas COVID-19 Task Force. Venous and arterial thromboembolic complications in COVID-19 patients admitted to an academic hospital in Milan, Italy. Thromb Res 2020;191:9-14.

5. Porfidia A, Pola R. Venous thromboembolism in COVID-19 patients. J Thromb Haemost 2020 Apr 15. doi: 10.1111/jth.14842 [Epub ahead of print].

6. Leonard-Lorant I, Delabranche X, Severac F, et al. Acute pulmonary embolism in COVID-19 patients on CT angiography and relationship to D-dimer levels. Radiology 2020 Apr 23. doi: 10.1148/radiol.2020201561 [Epub ahead of print].

7. Tang N, Bai H, Chen X, Gong J, Li D, Sun Z. Anticoagulant treatment is associated with decreased mortality in severe coronavirus disease 2019 patients with coagulopathy. J Thromb Haemost 2020;18:1094-9.