

# Strategie per la gestione della sotto-espansione dello stent

Andrea Erriquez<sup>1</sup>, Rita Pavasini<sup>1</sup>, Gianluca Campo<sup>1,2</sup>

<sup>1</sup>U.O. Cardiologia, Azienda Ospedaliero-Universitaria di Ferrara, Cona (FE)

<sup>2</sup>Maria Cecilia Hospital, GVM Care & Research, Cotignola (RA)

Stent under-expansion represents a negative prognostic factor, because of the risk to develop intrastent restenosis and stent thrombosis. It is often due to excessive calcium burden at the target lesion level. The list of devices available for the treatment of stent under-expansion includes super high-pressure non-compliant (NC) balloons, excimer laser and intravascular lithotripsy.

NC OPN™ balloons (SIS Medical AG, Winterthur, Switzerland) reach much higher pressures than those of standard NC balloons (up to 35 atm), so they are able to overcome the resistance given by the calcific plaque. The excimer laser catheter instead generates ultraviolet light pulses with low penetration power. This one fragments the atherosclerotic material surrounding the implanted stent. This technology has proven to be extremely effective, however it requires specific operator experience to reduce the risk of serious complications. Intravascular lithotripsy is the most recent method, and it has shown very promising results so far. The Shockwave Medical device (S-IVL; Shockwave Medical Inc, Santa Clara, CA, USA) emits sound waves that act selectively on the calcific component, breaking it up and making the vessel more compliant.

**Key words.** Excimer laser angioplasty; Intravascular lithotripsy; Stent under-expansion; Super high-pressure non-compliant balloons.

G Ital Cardiol 2020;21(6 Suppl 1):215-265

## CAUSE E IMPATTO CLINICO DELLA SOTTO-ESPANSIONE

La sotto-espansione dello stent rappresenta uno dei principali predittori di failure del dispositivo in quanto può determinare restenosi intrastent e trombosi di stent, con un conseguente notevole impatto clinico per il paziente in termini di outcome<sup>1-5</sup>.

I principali fattori che determinano una sotto-espansione dello stent sono: a) non corretto sizing dello stent, il quale sarà sottodimensionato rispetto al vaso target, b) una inadeguata post-dilatazione dello stent, e c) la presenza di severe calcificazioni a livello della lesione target<sup>5,6</sup> (Figura 1). Quest'ultima in particolare rappresenta la causa più frequente, dal momento che non è sempre agevole identificare angiograficamente la presenza di calcio a livello della lesione da trattare né stimarne la severità. Nella maggior parte dei casi il fenomeno della sotto-espansione di stent può essere accuratamente prevenuto con una corretta pianificazione della strategia interventiva, in particolare mediante l'utilizzo di metodiche di imaging intracoronarico quali l'ultrasonografia intravascolare (IVUS) e la tomografia a coerenza ottica (OCT), che consentono all'operatore innanzitutto di stimare in maniera più precisa, rispetto alla mera valutazione angiografica, il diametro del segmento da trattare su cui calibrare il sizing dello stent da impiantare, e in secondo luogo di apprezzare

l'eventuale presenza di placche calcifiche a livello della lesione target, in modo tale da poter procedere, prima dell'impianto dello stent, ad un'adeguata preparazione della lesione stessa al fine di garantire una successiva ottimale espansione ed apposizione dello stent<sup>7,8</sup>. L'angioplastica guidata dall'imaging intracoronarico si traduce non solo in un miglior risultato finale della procedura, ma anche in un miglioramento significativo degli outcome<sup>9</sup>. Tuttavia, non è sempre possibile riuscire a prevenire il fenomeno della sotto-espansione di stent e di conseguenza il cardiologo interventista deve essere in grado di gestire questo tipo di problematica.

## TRATTAMENTO DELLA SOTTO-ESPANSIONE DI STENT

Le armi attualmente a disposizione in un laboratorio di emodinamica per la gestione ed il trattamento della sotto-espansione dello stent non sono purtroppo numerose e, spesso, richiedono una certa expertise da parte dell'operatore per riuscire ad ottenere un risultato favorevole e senza incorrere in complicanze procedurali. Più precisamente i dispositivi utilizzabili in questo scenario clinico sono sostanzialmente tre: i palloni non complianti (NC) ad altissima pressione (palloni NC OPN), il laser ad eccimeri e la litotripsy intravascolare (Tabella 1).

### Palloni ad alta pressione NC OPN

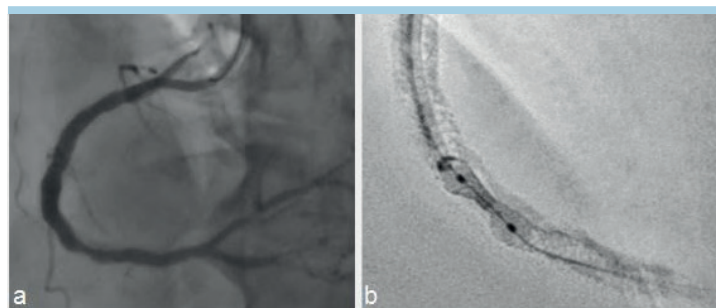
Una delle opzioni a disposizione del cardiologo interventista è rappresentata dai palloni NC OPN (SIS Medical AG; Winterthur, Svizzera). Nel dettaglio, si tratta di palloni NC sviluppati in maniera tale da garantire pressioni di gonfiaggio molto più elevate (a 35 atm) rispetto agli abituali palloni NC utilizzati

© 2020 Il Pensiero Scientifico Editore

Gli autori dichiarano nessun conflitto di interessi.

Per la corrispondenza:

**Prof. Gianluca Campo** U.O. Cardiologia, Azienda Ospedaliero-Universitaria di Ferrara, Via Aldo Moro 8, 44124 Ferrara  
e-mail: cmpgic@unife.it



**Figura 1.** Esempio coronarografico di sotto-espansione dello stent. (a) Si noti la sotto-espansione dello stent alla valutazione angiografica. (b) Magnificazione mediante ClearStent con la quale si apprezza maggiormente la sotto-espansione dovuta alla presenza di placca calcifica.

**Tabella 1.** Confronto tra i diversi dispositivi disponibili in commercio per il trattamento della sotto-espansione di stent.

Dispositivo (produttore)	Diametri disponibili (lunghezza palloni)	Meccanismo d'azione	Potenziali vantaggi	Potenziali svantaggi
Palloni NC OPN (SIS Medical AG)	1.5 mm (10/15/20 mm) 2.0 mm (10/15/20 mm) 2.5 mm (10/15/20 mm) 3.0 mm (10/15/20 mm) 3.5 mm (10/15/20 mm) 4.0 mm (10/15/20 mm) 4.5 mm (10/15/20 mm)	Palloni NC che raggiungono pressioni di gonfiaggio molto maggiori rispetto ai palloni NC standard	<ul style="list-style-type: none"> <li>– Meno dispendioso economicamente rispetto agli altri dispositivi</li> <li>– Minor esperienza necessaria per l'utilizzo</li> </ul>	<ul style="list-style-type: none"> <li>– Maggior rischio di complicanze vascolari</li> <li>– Minor probabilità di successo procedurale</li> </ul>
Laser ad eccimeri	0.9 mm 1.4 mm 1.7 mm 2.0 mm	Cateteri che generano impulsi di luce ultravioletta in grado di disgregare il materiale calcifico della placca	<ul style="list-style-type: none"> <li>– Buoni risultati di efficacia procedurale</li> <li>– Rischio di complicanze ridotto</li> </ul>	<ul style="list-style-type: none"> <li>– Elevati costi</li> <li>– Notevole expertise richiesta da parte dell'operatore</li> </ul>
Litotrixxia intravascolare (Shockwave Medical Inc)	3.5 mm (60 mm) 4.0 mm (60 mm) 4.5 mm (60 mm) 5.0 mm (60 mm) 5.5 mm (60 mm) 6.0 mm (60 mm) 6.5 mm (60 mm) 7.0 mm (60 mm)	Cateteri su cui è montato un pallone sul quale sono integrati emettitori di onde sonore in grado di frammentare selettivamente il calcio rendendo più compliant il vaso alla dilatazione con pallone	<ul style="list-style-type: none"> <li>– Ottimi risultati di efficacia dai dati preliminari</li> <li>– Basso tasso di complicanze procedurali dovuto alla selettività d'azione a carico della componente calcifica del vaso</li> </ul>	<ul style="list-style-type: none"> <li>– Elevati costi</li> <li>– Meno dati disponibili in letteratura</li> </ul>

NC, non compliant.

per la preparazione delle lesioni e per l'ottimizzazione dello stenting coronarico.

#### Caratteristiche tecniche

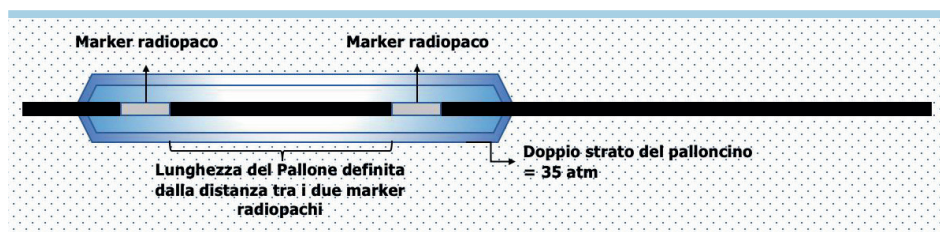
In particolare, questo tipo di dispositivi (Figura 2) sfrutta una tecnologia a doppio strato per assicurare una maggiore uniformità di espansione, eliminando, o quantomeno riducendo esponenzialmente, il rischio di provocare il cosiddetto "effetto dogboning", ovvero quel fenomeno per cui un pallone, gonfiato ad elevate pressioni, si espande eccessivamente alle sue estremità assumendo un aspetto ad osso di cane. Questo effetto è particolarmente deleterio perché aumenta il rischio di arrecare un insulto alla parete del vaso<sup>10</sup>, fino anche alla dissezione diffusa o alla perforazione coronarica. I palloni NC OPN coprono un ampio spettro di calibro, da 1.5 mm a 4.5 mm, presentano una pressione nominale di 10 atm e possono raggiungere le 35 atm, al contrario dei palloni NC standard che raggiungono al massimo le 24 atm.

#### Indicazioni cliniche

Originariamente questa tecnologia era stata sviluppata per rimpiazzare i "cutting" e gli "scoring balloon" nella preparazione delle lesioni severamente calcifiche. Attualmente, oltre a questa specifica indicazione, i palloni NC OPN prevedono un più ampio utilizzo, che spazia dalle lesioni non dilatabili con i palloni NC standard<sup>11,12</sup>, al trattamento delle occlusioni coronariche croniche, alla post-dilatazione aggressiva degli scaffold biorassorbibili<sup>13,14</sup> e al trattamento delle restenosi intrastent. Numerosi studi hanno dimostrato come l'uso di questi particolari palloni NC risulti sicuro, con un basso rischio di complicanze quali dissezioni, perforazioni o danneggiamento delle maglie dello stent (Tabella 1).

#### Angioplastica mediante laser ad eccimeri

La tecnologia laser nel trattamento della malattia aterosclerotica è stata introdotta verso la fine degli anni '80, inizialmente per il trattamento della vasculopatia periferica<sup>15</sup>. Successiva-



**Figura 2.** Struttura del palloncino non compliant OPN. Il palloncino, costituito da un doppio strato, è disponibile in diversi diametri e in diverse lunghezze; la lunghezza del palloncino è misurata dalla distanza dei due marker di platino.

mente questa tecnologia innovativa venne utilizzata anche a livello coronarico, con i primissimi casi eseguiti su graft aortocoronarici venosi<sup>16,17</sup>. Presto l'aterectomia coronarica mediante laser ad eccimeri (ELCA) iniziò a diffondersi mostrando buoni risultati e un basso profilo di rischio<sup>18,19</sup>. In particolare, nel 1994 vennero pubblicati i risultati relativi all'impiego del sistema laser in 3000 pazienti consecutivi in scenari complessi quali lesioni ostiali, lesioni lunghe e diffuse, occlusioni croniche, riportando una percentuale di successo procedurale del 90% e un tasso di complicanze ridotto, in considerazione dell'alto rischio procedurale<sup>20</sup>.

#### Aspetti generali e meccanismo d'azione

Questa tecnologia utilizza una miscela di gas, nello specifico cloruro di xenon, per produrre impulsi di luce ultravioletta ad alta energia e bassa lunghezza d'onda (più precisamente 308 nm, ossia nello spettro degli UVB)<sup>21</sup> (Figura 3). In particolare, la bassa lunghezza d'onda del laser ne influenza direttamente la profondità di penetrazione, che risulterà pertanto bassa, tipicamente non in grado di superare i 30 μ, limitando di conseguenza il rischio di arrecare un danno ai tessuti circostanti<sup>21</sup>.

I cateteri coronarici ELCA sono disponibili in 4 differenti diametri (0.9, 1.4, 1.7 e 2 mm) e sono compatibili con le guide 0.014" standard; i cateteri 0.9 e 1.4 mm sono quelli preferibili in caso di utilizzo di un catetere guida 6Fr.

L'ablazione mediante laser ad eccimeri si esplica attraverso tre meccanismi distinti: fotochimico, fototermico e fotomeccanico<sup>21</sup>. Nel dettaglio, la luce ultravioletta viene assorbita e induce una rottura dei legami tra gli atomi di carbonio (meccanismo fotochimico); inoltre viene innalzata la temperatura dell'acqua intracellulare, provocando di conseguenza rottura cellulare, e questo genera una bolla di vapore sulla punta del catetere (meccanismo fototermico); infine l'espansione e l'e-

splorazione di queste bolle di vapore determina la disgregazione del materiale aterosclerotico intravascolare (meccanismo fotomeccanico)<sup>21</sup>. I frammenti di materiale che si vengono a generare sono nell'ordine di pochi micron, minimizzando pertanto il rischio di determinare embolizzazione distale e di conseguenza fenomeni quali "slow-flow/no-reflow".


#### Indicazioni cliniche

Attualmente le indicazioni per l'utilizzo dell'angioplastica coronarica mediante laser ad eccimeri sono molteplici e comprendono le occlusioni coronariche croniche, le lesioni severamente calcifiche non dilatabili nonostante l'uso di palloni NC ad elevate pressioni, compresi i palloni NC OPN, la malattia dei graft venosi, le restenosi intrastent, le occlusioni trombotiche in corso di infarto miocardico acuto e la sotto-espansione di stent<sup>20,21</sup>.

Il primo caso descritto in letteratura di trattamento della sotto-espansione di stent mediante il sistema ELCA risale agli inizi degli anni 2000<sup>22</sup>. Negli anni successivi sono stati riportati molti altri casi di sotto-espansione di stent efficacemente trattati con la tecnologia laser<sup>23-25</sup>. In particolare, il catetere ELCA, grazie ai meccanismi menzionati precedentemente, induce delle modificazioni nella placca, che favoriscono la miglior espansione dello stent impiantato, senza tuttavia provocare delle alterazioni a carico delle maglie del dispositivo.

#### Efficacia e sicurezza dell'angioplastica con laser

La fattibilità e la sicurezza di questa metodica nel trattamento della sotto-espansione di stent sono state confermate dal registro internazionale ELLEMENT<sup>26</sup> nel quale sono stati inclusi 28 pazienti tra il 2009 e il 2011 con evidenza di sotto-espansione nonostante post-dilatazioni ad elevate pressioni. In questo studio l'ablazione mediante laser ad eccimeri si è di-



**Figura 3.** Laser ad eccimeri. Il catetere ELCA, attraverso una miscela di gas, produce impulsi di luce UV in grado di disgregare la placca circostante, facilitando il successivo impianto di stent.

mostrata estremamente efficace, riuscendo a garantire un'adeguata espansione dello stent, confermata dall'analisi QCA e dalla valutazione mediante IVUS, in oltre il 96% dei casi, mantenendo tuttavia un tasso di complicanze ridotto<sup>26</sup>. Le complicanze che possono verificarsi nel caso di angioplastica con laser sono le stesse di una normale angioplastica percutanea (e.g. infarto miocardico periprocedurale, embolizzazione distale, dissezione e perforazione coronarica). Il rischio è però proporzionale alla gravità delle lesioni da trattare (maggiore nel caso di lesioni lunghe, di occlusioni totali o in presenza di una biforcazione)<sup>26-28</sup>. Indubbiamente, tali complicanze hanno delle ripercussioni che possono risultare drammatiche sull'outcome dei pazienti. Tuttavia, alcuni studi hanno chiaramente dimostrato come il tasso di complicanze maggiori si riduca significativamente con l'incremento dell'expertise da parte degli operatori<sup>27,28</sup> (Tabella 1).

### Litotrissia intravascolare coronarica

La tecnologia più recentemente introdotta per il trattamento delle sotto-espansioni di stent è il sistema di litotrissia intravascolare (Figura 4). È fondamentale chiarire che ad oggi si tratta di una indicazione "off-label". Sebbene, come vedremo, esistono già diversi casi riportati in letteratura, l'uso della litotrissia intravascolare per lesioni intrastent non rientra nelle indicazioni da scheda tecnica del prodotto. Lo Shockwave (S-IVL; ShockwaveMedicalInc, Santa Clara, CA, USA) è stato sviluppato per il trattamento delle lesioni calcifiche intravascolari, sia periferiche che coronariche, per favorire la preparazione della lesione target in modo da aumentare la probabilità di successo procedurale e limitare il rischio di complicanze legate alla presenza del calcio, che, come noto, può favorire l'insorgenza di complicanze quali dissezioni o perforazioni coronariche<sup>29,30</sup>.

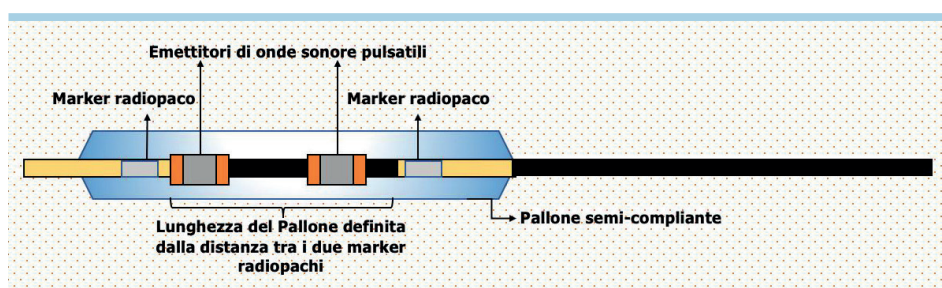
### Aspetti generali e meccanismo d'azione

La tecnologia della litotrissia è stata sfruttata efficacemente per molti anni nel trattamento della nefrolitiasi e, negli ultimi anni, è stata traslata anche al settore cardiovascolare per fronteggiare una delle sfide più complesse in questo ambito: il calcio intravascolare. Il sistema di litotrissia intravascolare (Shockwave Medical) consiste di un generatore, un cavo di connessione e un catetere; quest'ultimo è disponibile in diversi diametri, tutti compatibili con fili guida 0.014" e con introduttori 6 o 7Fr. Sul catetere è montato un pallone semi-compiante su cui sono integrati molteplici emettitori di

quali producono delle onde sonore pulsatili che agiscono in maniera selettiva sulla componente calcifica del vaso, esercitando in tale sede una pressione effettiva fino a 50 atm; al contrario i tessuti molli sono semplicemente attraversati da queste onde sonore. Pertanto, questo sistema induce una frattura a carico della placca calcifica, modificando di conseguenza la compliance del vaso, rendendolo in tal modo più facilmente dilatabile e favorendo un'adeguata espansione dello stent. Uno studio di Ali et al.<sup>31</sup> del 2017 ha descritto per la prima volta le modificazioni provocate dallo Shockwave sulle lesioni calcifiche. Questo studio ha documentato, attraverso l'analisi OCT, come le onde sonore prodotte dal sistema di litotrissia inducono delle alterazioni circonferenziali della placca calcifica, riducendo al minimo il rischio di complicanze vascolari quali dissezioni o perforazioni al momento della dilatazione con i palloni e dell'impianto dello stent<sup>31</sup>. Inoltre, sempre dall'analisi OCT condotta in questo studio, è stato anche evidenziato come i frammenti di calcio creati dalle onde sonore rimangano in situ, eliminando di fatto il rischio di embolizzazione distale<sup>31</sup>. Tuttavia, dal momento che le lesioni calcifiche aumentano significativamente la rigidità vascolare, le complicanze acute possono insorgere anche a seguito di una dilatazione a bassa pressione come quella esercitata dal pallone dello Shockwave<sup>32</sup> (Tabella 1).

### Evidenze scientifiche sullo Shockwave Medical

Il primo studio clinico di cui il sistema di litotrissia si è reso protagonista è il DISRUPT-CAD I, un piccolo studio che ha coinvolto 7 Centri europei e nel quale sono stati arruolati 60 pazienti con lesioni calcifiche. Questo lavoro ha mostrato risultati davvero promettenti relativamente a questa innovativa tecnologia, sia in termini di efficacia procedurale, confermata anche dalla sotto-analisi mediante OCT, che di sicurezza, con una incidenza di eventi cardiovascolari avversi maggiori di solo il 5%<sup>33-35</sup>. Al congresso TCT 2019 sono stati presentati i dati dello studio DISRUPT-CAD II. In una coorte europea di 120 pazienti, l'uso sistematico della litotrissia intravascolare in lesioni con severe calcificazioni ha permesso di confermare l'efficacia e sicurezza della metodica. L'uso sistematico della litotrissia intravascolare garantiva un'ottima apertura della placca, un ottimo impianto dello stent e buoni risultati confermati all'imaging intravascolare. Attualmente è ancora in corso lo studio DISRUPT-CAD III, che si svolge al contrario negli Stati Uniti e prevede l'arruolamento di quasi 400 pazienti, con l'obiettivo di confermare gli ottimi risultati emersi dagli



**Figura 4.** Litotrissia intravascolare coronarica. Il pallone viene gonfiato a 4 atm per garantire una completa apposizione alla parete del vaso. Gli emettitori producono le onde sonore che si trasmettono in forma sferica alla placca calcifica ad una pressione di circa 50 atm attraversando i tessuti molli circostanti. Il calcio si frattura e rimane all'interno del vaso. Il vaso, reso più compliant, è pronto per essere dilatato a bassa pressione per minimizzare il trauma vascolare.

studi DIRSUPT-CAD I e II. Questi tre studi dovrebbero permettere di sdoganare la litotrissia intravascolare quale metodica di riferimento nel trattamento, efficace e sicuro, delle lesioni severamente calcifiche.

### **Ruolo dello Shockwave nella sotto-espansione di stent**

Dal momento che la litotrissia intravascolare produce delle alterazioni a carico della placca calcifica rendendo più complianti il vaso ad una successiva dilatazione, uno degli scenari clinici dove potrebbe trovare maggiormente impiego è rappresentato proprio dalla sotto-espansione dello stent. E in effetti, nonostante si tratti di una tecnologia apparsa sulla scena della cardiologia interventistica solo negli ultimissimi anni, sono numerosi i casi già riportati in letteratura di trattamento di stent sotto-espanso mediante litotrissia, con un ottimale risultato finale e senza complicanze procedurali<sup>36-39</sup>. Ovviamente, proprio per la sua brevissima storia, sono necessari ulteriori studi che ne documentino l'efficacia e la sicurezza nei differenti scenari clinici nei quali questo sistema può essere sfruttato, compresa la sotto-espansione di stent.

## **CONCLUSIONI**

Nonostante i progressi e l'avanzamento delle tecnologie avvenute negli anni, la sotto-espansione di stent, seppur meno frequente rispetto al passato, rappresenta ancora oggi un problema di difficile gestione nella cardiologia interventistica. Il primo snodo da enfatizzare è una maggiore integrazione delle metodiche di imaging coronarico sia per prevenirla sia per identificarla. In questo scenario possono essere utili prima i sistemi di "enhanced stent visualization" (ClearStent o StentBoost)<sup>40,41</sup> e ovviamente IVUS e OCT. Quando purtroppo lo stent è stato impiantato e non si è riusciti a ottenere con la normale post-dilatazione con palloni NC un risultato ottimale, allora le armi di cui dispone l'emodinamista sono prevalentemente i palloni NC ad alta pressione, l'angioplastica mediante

laser ad eccimeri e la più nuova litotrissia intravascolare coronarica. L'impiego di questi dispositivi richiede una notevole esperienza da parte degli operatori vista la complessità delle lesioni da trattare e ad oggi il numero di centri in grado di utilizzare tale tecnologia è ancora molto contenuto, nonostante siano dispositivi che si sono dimostrati sicuri ed efficaci. Sicuramente nei prossimi anni, grazie a un miglioramento delle tecnologie e alla produzione di nuovi dati scientifici, assisteremo a una loro maggiore diffusione con un netto miglioramento nel trattamento dei pazienti.

## **RIASSUNTO**

La sotto-espansione di stent rappresenta un fattore prognostico negativo, legato al rischio di sviluppo di restenosi intrastent e trombosi di stent, ed è spesso dovuto ad un carico di calcio eccessivo a livello della lesione target. I principali dispositivi disponibili per il trattamento delle sotto-espansioni di stent sono i palloni non complianti (NC) ad altissima pressione, il laser ad eccimeri e la litotrissia intravascolare.

I palloni (NC) OPN™ (SIS Medical AG, Winterthur, Svizzera) sono in grado di raggiungere pressioni molto più elevate rispetto a quelle dei palloni NC standard (fino a 35 atm), così da vincere la resistenza data dalla placca calcifica. Il catetere laser ad eccimeri invece genera impulsi di luce ultravioletta con basso potere di penetrazione in grado di frammentare il materiale aterosclerotico circostante lo stent impiantato. Questa tecnologia si è dimostrata estremamente efficace, tuttavia richiede una notevole esperienza da parte dell'operatore per ridurre il rischio di complicanze gravi. La litotrissia intravascolare rappresenta la metodica apparsa sulla scena più recentemente e ha mostrato finora dei risultati davvero promettenti. Il dispositivo Shockwave Medical (S-IVL; Shockwave Medical Inc, Santa Clara, CA, USA) emette onde sonore che agiscono in maniera selettiva sulla componente calcifica, disgregandola e rendendo il vaso più complianti.

**Parole chiave.** Laser ad eccimeri; Litotrissia intravascolare; Palloni non complianti; Sotto-espansione di stent.

## **BIBLIOGRAFIA**

1. Nakamura S, Colombo A, Gaglione A, et al. Intracoronary ultrasound observations during stent implantation. *Circulation* 1994;89:2026-34.
2. Kobayashi Y, Okura H, Kume T, et al. Impact of target lesion coronary calcification on stent expansion: an optical coherence tomography study. *Circ J* 2014;78:2209-14.
3. Cutlip DE, Baim DS, Ho KK, et al. Stent thrombosis in the modern era: a pooled analysis of multicenter coronary stent clinical trials. *Circulation* 2001;103:1967-71.
4. Uren NG, Schwarzacher SP, Metz JA, et al. Predictors and outcomes of stent thrombosis: an intravascular ultrasound registry. *Eur Heart J* 2002;23:124-32.
5. Sonoda S, Morino Y, Ako J, et al. Impact of final stent dimensions on long-term results following sirolimus-eluting stent implantation: serial intravascular ul-

trasound analysis from the SIRIUS trial. *J Am Coll Cardiol* 2004;43:1959-63.

6. Taherioun M, Hassan Namazi M, et al. Stent underexpansion in angiographic guided percutaneous coronary intervention, despite adjunctive balloon post-dilatation, in drug eluting stent era. *ARYA Atheroscler* 2014;10:13-7.
7. Rogacka R, Latib A, Colombo A. IVUS-guided stent implantation to improve outcome: a promise waiting to be fulfilled. *Curr Cardiol Rev* 2009;5:78-86.
8. Maehara A, Matsumura M, Ali ZA, Mintz GS and Stone GW. IVUS-guided versus OCT-guided coronary stent implantation: a critical appraisal. *JACC Cardiovasc Imaging* 2017;10:1487-503.
9. Elgendy IY, Mahmoud AN, Elgendy AY, Bavry AA. Outcomes with intravascular ultrasound-guided stent implantation: a meta-analysis of randomized trials in the era of drug-eluting stents. *Circ Cardiovasc Interv* 2016;9:e003700.
10. De Beule M1, Van Impe R, Verheghe B, Segers P, Verdonck P. Finite

element analysis and stent design: reduction of dogboning. *Technol Health Care* 2006;14:233-41.

11. Raja Y, HC Routledge, Doshi SN. A noncompliant, high pressure balloon to manage undilatable coronary lesions. *Catheter Cardiovasc Interv* 2010;75:1067-73.
12. Gabrio Secco G, Ghione M, Mattesini A. Very high pressure dilatation for undilatable coronary lesions: indications and results with a new dedicated balloon. *EuroIntervention* 2016;12:359-65.
13. Fabris E, Caiazzo G, Dogukilic I, et al. Is high pressure postdilatation safe in bioresorbable vascular scaffolds? Optical coherence tomography observations after noncompliant balloons inflated at more than 24 atmospheres. *Catheter Cardiovasc Interv* 2016;87:839-46.
14. Jamshidi P, Nyffenegger T, Sabti Z, et al. A novel approach to treat in-stent restenosis: 6- and 12-month results using the everolimus-eluting bioresorbable vascular

scaffold. *EuroIntervention* 2016;11:1479-86.

15. Wollenek G, Laufer G, Grabenwöger F. Percutaneous transluminal excimer laser angioplasty in total peripheral artery occlusion in man. *Lasers Surg Med* 1988;8:464-8.

16. Litvack F, Grundfest W, Eigler N, et al. Percutaneous excimer laser coronary angioplasty. *Lancet* 1989;2:102-3.

17. Litvack F, Grundfest WS, Goldenberg T, Laudenslager J, Forrester JS. Percutaneous excimer laser angioplasty of aortocoronary saphenous vein grafts. *J Am Coll Cardiol* 1989;14:803-8.

18. Karsch KR, Haase KK, Mauser M, et al. Percutaneous coronary excimer laser angioplasty: initial clinical results. *Lancet* 1989;2:647-50.

19. Karsch KR, Haase KK, Voelker W, Baumbach A, Mauser M, Seipel L. Percutaneous coronary excimer laser angioplasty in patients with stable and unstable angina pectoris. Acute results and incidence of restenosis during 6-month follow-up. *Circulation* 1990;81:1849-59.

20. Litvack F, Eigler N, Margolis J. Percutaneous excimer laser coronary angioplasty: results in the first consecutive 3,000 patients. *J Am Coll Cardiol* 1994;23:323-9.

21. Rawlins J, Din JN, Talwar S, O'Kane P. Coronary intervention with the excimer laser: review of the technology and outcome data. *Interv Cardiol* 2016;11:27-32.

22. Sunew J, Chandwaney RH, Stein DW, Meyers S, Davidson CJ. Excimer laser facilitated percutaneous coronary intervention of a nondilatable coronary stent. *Catheter Cardiovasc Interv* 2001;53:513-7.

23. Lam SC, Bertog S, Sievert H. Excimer laser in management of underexpansion of a newly deployed coronary stent. *Catheter Cardiovasc Interv* 2014;83:E64-8.

24. Egred M. A novel approach for

under-expanded stent: excimer laser in contrast medium. *J Invasive Cardiol* 2012;24:E161-3.

25. Lam SC, Bertog S, Sievert H. Excimer laser in management of underexpansion of a newly deployed coronary stent. *Catheter Cardiovasc Interv* 2014;83:E64-8.

26. Latib A, Takagi K, Chizzola G, et al. Excimer laser lesion modification to expand non-dilatable stents: the ELLEMENT registry. *Cardiovasc Revasc Med* 2014;15:8-12.

27. Holmes DR Jr, Reeder GS, Ghazal ZM, et al. Coronary perforation after excimer laser coronary angioplasty: the Excimer Laser Coronary Angioplasty Registry experience. *J Am Coll Cardiol* 1994;23:330-5.

28. Baumbach A, Bittl JA, Fleck E, et al. Acute complications of excimer laser coronary angioplasty: a detailed analysis of multicenter results. Coinvestigators of the U.S. and European Percutaneous Excimer Laser Coronary Angioplasty (PELCA) Registries. *J Am Coll Cardiol* 1994;23:1305-13.

29. Ramana RK, Arab D, Joyal D, et al. Coronary artery perforation during percutaneous coronary intervention: incidence and outcomes in the new interventional era. *J Invasive Cardiol* 2005;17:603-5.

30. Al-Mukhaini M, Panduranga P, Sulaiman K, Riyami AA, Deeb M, Riyami MB. Coronary perforation and covered stents: an update and review. *Heart Views* 2011;12:63-70.

31. Ali ZA, Brinton TJ, Hill JM, et al. Optical coherence tomography characterization of coronary lithoplasty for treatment of calcified lesions: first description. *JACC Cardiovasc Imaging* 2017;10:897-906.

32. Soriano F, Veas N, Piccinelli E, Oreglia J. Coronary dissection due to intravascular lithoplasty balloon rupture. *EuroIntervention* 2019;15:e558-9.

33. Bossard M, Moccetti F, Toggweiler S,

Brinkert M, Kobza R, Cuculi F. The effect of lithoplasty on the coronary arteries. *Cardiovasc Med* 2019;22:w02013.

34. Brinton TJ, Ali ZA, Hill JM, et al. Feasibility of Shockwave coronary intravascular lithotripsy for the treatment of calcified coronary stenoses: first description. *Circulation* 2019;139:834-6.

35. Brinton TJ, Ali ZA, Di Mario C, et al. Performance of the lithoplasty system in treating calcified coronary lesions prior to stenting: results from the DISRUPT CAD OCT sub-study [abstract]. *J Am Coll Cardiol* 2017;69(Suppl):1121.

36. Ali ZA, McEntegart M, Hill JM, Spratt JC. Intravascular lithotripsy for treatment of stent underexpansion secondary to severe coronary calcification. *Eur Heart J* 2020;41:485-6.

37. Morabito G, Tripolino C, Tassone EJ, Grillo P, Missiroli B. A case of stent under-expansion due to calcified plaque treated with shockwave lithoplasty. *Cardiology* 2018;141:75-7.

38. Tripolino C, Tassone EJ, Morabito G, Grillo P, Curcio S, Missiroli B. Intravascular ultrasound-guided shockwave treatment of stents overlapping underexpansion of calcified left anterior descending artery. *J Cardiol Cases* 2019;20:135-7.

39. Tovar Forero MN, Wilschut J, Van Mieghem NM, Daemen J. Coronary lithoplasty: a novel treatment for stent underexpansion. *Eur Heart J* 2019;40:221.

40. Biscaglia S, Tebaldi M, Tumscitz C, et al. Prospective identification of stent fracture by enhanced stent visualization system during percutaneous coronary intervention. *Circ J* 2016;81:82-9.

41. Biscaglia S, Tumscitz C, Tebaldi M, et al. Enhanced stent visualization systems during PCI: a case series and review of literature. *J Cardiol Cases* 2015;12:1-5.