- Copyright - Il Pensiero Scientifico Editore downloaded by IP 216.73.216.169 Sat, 12 Jul 2025, 09:02:35

Sindrome Takotsubo in corso di polmonite da SARS-CoV-2: una possibile complicanza cardiovascolare

Luca Moderato[1,2], Alberto Monello[1], Davide Lazzeroni[3], Simone Binno[1], Rossella Giacalone[1], Stefano Ferraro[1], Massimo Francesco Piepoli[1], Giovanni Quinto Villani[1]

[1]*U.O. Cardiologia, Ospedale Guglielmo da Saliceto, Piacenza*
[2]*Università degli Studi di Parma*
[3]*IRCCS Fondazione Don Carlo Gnocchi, Milano*

Takotsubo syndrome (TTS) is one of the causes of myocardial infarction with non-obstructive coronary arteries, and is often triggered by physical events (e.g. acute respiratory failure), or emotional events (e.g. loss of a family member, cardiac stress induced by an acute illness). SARS-CoV-2 pneumonia currently represents a worldwide health problem; the correlations between cardiovascular disease, myocardial injury and SARS-CoV-2 infection are still unclear, but initial data show that myocardial damage represents a negative prognostic factor. Myocardial injury during SARS-CoV-2, as defined by a pathological rise in circulating troponin levels, is not an uncommon complication in hospitalized patients, and is significantly more frequent in intensive care unit patients and among those who died. In this setting, myocardial injury is mainly secondary to type 2 myocardial infarction (mismatch in myocardial oxygen supply and demand during respiratory failure); other causes include myocarditis, coronary thrombosis, sepsis or septic shock. At present, only few cases of TTS have been described during SARS-CoV-2. Here we report the case of a patient hospitalized for pneumonia and respiratory failure due to SARS-CoV-2 with subsequent onset of TTS triggered by both physical and emotional events.

Key words. COVID-19; Myocardial infarction with non-obstructive coronary arteries; SARS-CoV-2; Stress cardiomyopathy; Takotsubo syndrome.

G Ital Cardiol 2020;21(6):417-420

INTRODUZIONE

La sindrome Takotsubo (TTS) si configura come una delle cause di infarto miocardico senza ostruzione coronarica[1] ed è spesso scatenata da trigger di tipo fisico, come l'insufficienza respiratoria acuta, e di tipo emozionale[2,3], come ad esempio il lutto di un familiare o lo stress indotto da uno stato di malattia acuta. La polmonite da SARS-CoV-2 rappresenta al momento una problematica sanitaria di livello mondiale; le correlazioni tra malattia cardiovascolare, danno miocardico e infezione da SARS-CoV-2 non sono tuttora chiare, ma iniziali dati mostrano come il danno miocardico possa essere un fattore prognostico negativo[4]. Il danno miocardico, espresso come rialzo patologico dei livelli di troponina circolante, durante SARS-CoV-2 è una complicanza non infrequente, si verifica nel 7-17% dei pazienti ospedalizzati, ed è significativamente più frequente nei pazienti ricoverati in terapia intensiva (22% vs 2%) e tra quelli deceduti (59% vs 1%)[4]. Tale danno miocardico risulta secondario principalmente ad infarto di tipo 2 (discrepanza tra apporto e fabbisogno di ossigeno in corso di insufficienza respiratoria); altre cause sono rappresentate da miocardite, trombosi coronarica, sepsi o shock settico[4]. Al contrario, ancora pochi casi di TTS sono stati ad oggi descritti in corso di SARS-CoV-2[5,6].

Presentiamo il caso di una paziente ricoverata per polmonite ed insufficienza respiratoria da SARS-CoV-2 con successiva insorgenza di TTS con trigger secondario ad evento stressante sia fisico che emotivo.

CASO CLINICO

Una donna di 59 anni, con storia di ipertensione, diabete mellito, obesità e disturbi di ansia si presentava presso il Pronto Soccorso dell'Ospedale di Piacenza per comparsa improvvisa di dispnea; la paziente riferiva la presenza di febbre intorno ai 38°C da circa 1 settimana; riferiva inoltre la recente morte del marito secondaria a polmonite da SARS-CoV-2.

All'ingresso la paziente si presentava tachipnoica, agitata, sudata, pallida; la frequenza cardiaca era di 157 b/min, temperatura di 38°C, una pressione arteriosa di 190/120 mmHg e saturazione di ossigeno del 92% in aria ambiente. Il primo tracciato ECG (Figura 1) evidenziava la presenza di tachicardia sinusale, deviazione assiale destra (tipo emiblocco posteriore sinistro), ritardo intraventricolare di conduzione e diffuse alte-

© 2020 Il Pensiero Scientifico Editore
Ricevuto 20.04.2020; nuova stesura 22.04.2020; accettato 23.04.2020.
Gli autori dichiarano nessun conflitto di interessi.
Per la corrispondenza:
Dr. Luca Moderato U.O. Cardiologia, Ospedale Guglielmo da Saliceto, Via Taverna 49, 29121 Piacenza
e-mail: moderatoluca@gmail.com

- Copyright - Il Pensiero Scientifico Editore downloaded by IP 216.73.216.169 Sat, 12 Jul 2025, 09:02:35

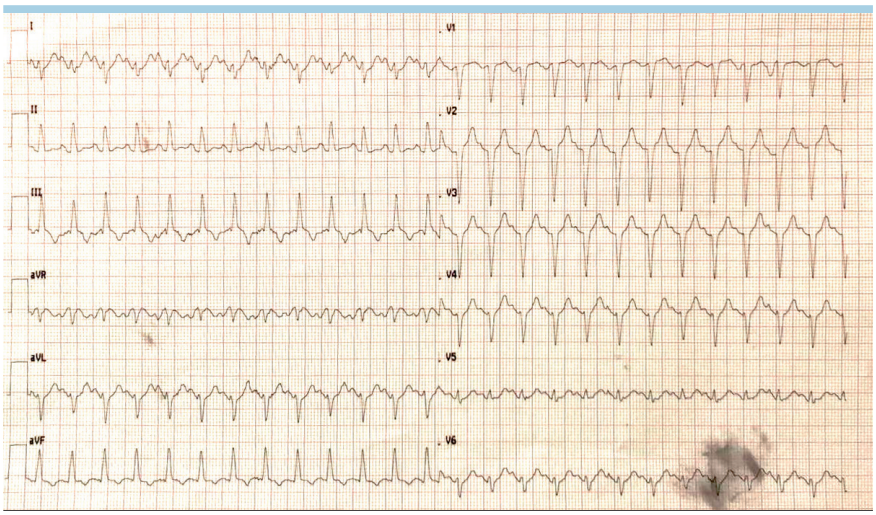

Figura 1. ECG all'ingresso: tachicardia sinusale, deviazione assiale destra (tipo emiblocco posteriore sinistro), ritardo intraventricolare di conduzione e diffuse alterazioni della ripolarizzazione con onde T negative in DIII ed aVF.

razioni della ripolarizzazione con onde T negative in DIII ed aVF. Gli esami ematochimici evidenziavano la presenza di leucocitosi con lieve linfocitopenia relativa (conta leucocitaria 12.26 x10^3/µl neutrofili 73%, linfociti 22.3%), elevati livelli plasmatici di proteina C-reattiva (16 mg/dl, v.n. 0-0.5 mg/dl), di lattato deidrogenasi e creatinfosfochinasi (rispettivamente 286 U/l e 202 U/l); contestualmente si riscontravano elevati livelli di troponina I (1137 ng/l, v.n. <31 ng/l). L'ecocardiogramma e l'eco-torace fast eseguito in Pronto Soccorso mostravano la presenza di diffuse linee B a livello dei campi basali associate a ipocinesia dei segmenti apicali del ventricolo sinistro con valori di frazione di eiezione ai limiti inferiori della norma (50%).

La paziente veniva dunque sottoposta a tampone per ricerca di SARS-CoV-2 (risultato successivamente positivo) e tomografia computerizzata del torace, che mostrava opacità multiple con aree di consolidazione parenchimale nei lobi superiori, medi e inferiori con interessamento polmonare del 20% (Figura 2).

Alla luce dell'assenza di chiare alterazioni compatibili con infarto miocardico all'ECG e dell'assenza di angor, la paziente veniva ricoverata in reparto COVID-dedicato dove veniva impostata terapia con idrossiclorochina 200 mg bid, darunavir-cobicistat 800 mg/150 mg, azitromicina 500 mg ed eparina a basso peso molecolare 8000 UI.

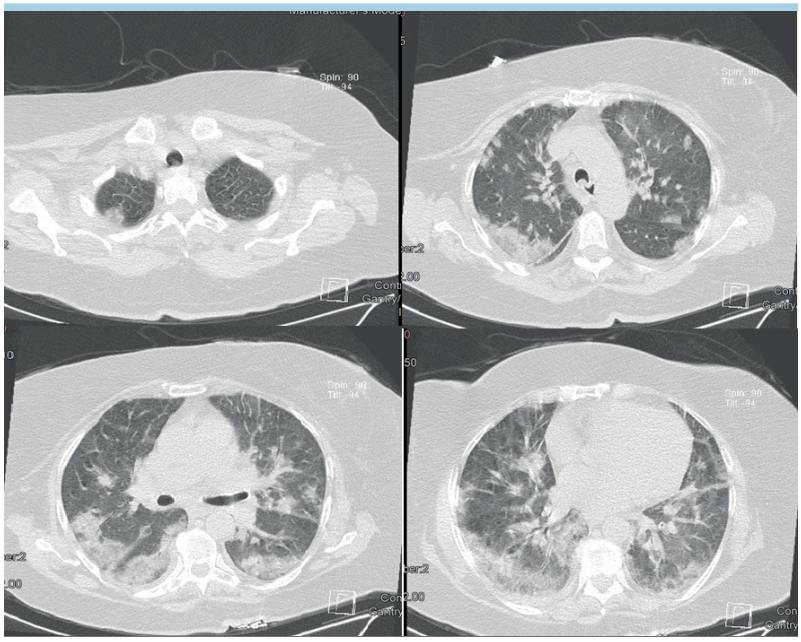

Figura 2. Tomografia computerizzata del torace: sono mostrate opacità multiple bilaterali con aree di consolidazione parenchimale nei lobi superiori, medi e inferiori associate a piccola falda di versamento pleurico destro.

- Copyright - Il Pensiero Scientifico Editore downloaded by IP 216.73.216.169 Sat, 12 Jul 2025, 09:02:35

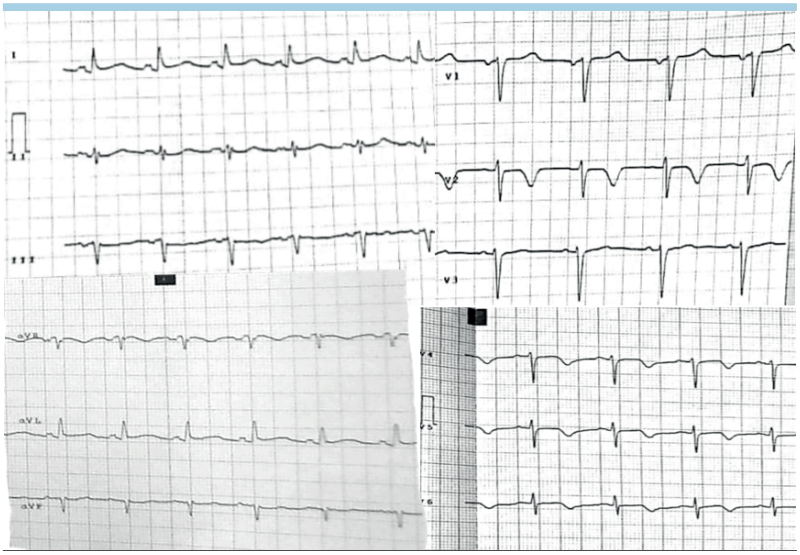

Figura 3. ECG in corso di angor: evidenza di sopraslivellamento del tratto ST a sede laterale con onde T negative simmetriche anteriori e QTc allungato (511 ms).

Dopo 12 h la paziente manifestava un episodio di dolore toracico acuto, con evidenza ECG di sopraslivellamento del tratto ST a sede laterale con onde T negative simmetriche giganti anteriori e QTc allungato (511 ms) (Figura 3). La paziente veniva dunque sottoposta a coronarografia in emergenza che mostrava coronarie indenni da lesioni significative. L'ecocardiogramma eseguito successivamente mostrava acinesia dell'apice con "apical ballooning" come da TTS e moderata riduzione della funzione sistolica (frazione di eiezione 40-45%).

Veniva eseguito anche InterTAK score che risultava 79, pari ad una probabilità di diagnosi di TTS del 96.8%[7]. Veniva pertanto impostata terapia con betabloccante, diuretico e nitrato per via endovenosa, con risoluzione della sintomatologia. La paziente si manteneva successivamente asintomatica ed in buon compenso emodinamico per i successivi 10 giorni di ricovero, con graduale miglioramento dell'insufficienza respiratoria e successiva dimissione a domicilio in quarantena fiduciaria.

DISCUSSIONE

Il caso presentato suggerisce la TTS come una possibile complicanza cardiovascolare della polmonite da SARS-CoV-2. Nel caso in questione il danno miocardico ed il conseguente sviluppo di TTS possono essere conseguenza di diversi fattori: ipossiemia ed infiammazione sistemica, con conseguente iper-attivazione adrenergica, possono aver giocato un ruolo centrale nello sviluppo della TTS (trigger fisico). Tuttavia, dal momento che tutti i pazienti con SARS-CoV-2 presentano ipossiemia e infiammazione sistemica, non si può escludere una concausa di natura emotiva in soggetto predisposto. In particolare, nel caso presentato si evidenzia l'associazione tra sindrome ansiosa (condizione nota predisponente la TTS[8]) ed un recente lutto (marito) a seguito di polmonite da SARS-CoV-2. La diffusione della polmonite da SARS-CoV-2 in cluster familiari può rappresentare un ulteriore fattore in grado di incrementare significativamente i livelli di stress emotivo (anche alla luce dell'impossibilità di comunicare o avere contatto con i familiari ricoverati), favorendo quindi uno stato di iper-attivazione adrenergica centrale nel determinismo della TTS[9].

In conclusione, nella gestione del paziente affetto da SARS-CoV-2, il dolore toracico necessita di un inquadramento sistematico; se da un lato nel 35% dei pazienti è presente come complicanza dell'infiammazione pleurica[10], dall'altro è mandatorio escludere conseguenze trombotiche (es. embolia polmonare o trombosi coronarica) secondarie ad ipercoagulabilità sistemica, complicanze infettive (miocarditi o peri-miocarditi) o TTS.

RIASSUNTO

La sindrome Takotsubo (TTS) si configura come una delle cause di infarto miocardico senza ostruzione coronarica ed è spesso scatenata da trigger di tipo fisico, come l'insufficienza respiratoria acuta, e di tipo emozionale, come ad esempio il lutto di un familiare o lo stress indotto da uno stato di malattia acuta. La polmonite da SARS-CoV-2 rappresenta al momento una problematica sanitaria di livello mondiale; le correlazioni tra malattia cardiovascolare, danno miocardico e infezione da SARS-CoV-2 non sono tuttora chiare, ma iniziali dati mostrano come il danno miocardico possa essere un fattore prognostico negativo. Il danno miocardico, espresso come rialzo patologico dei livelli di troponina circolante, durante SARS-CoV-2 è una complicanza non infrequente nei pazienti ospedalizzati, ed è significativamente più frequente nei pazienti ricoverati in terapia intensiva e tra quelli deceduti. Tale danno miocardico risulta secondario principalmente ad infarto di tipo 2 (discrepanza tra apporto e fabbisogno di ossigeno in corso di insufficienza respiratoria); altre cause sono rappresentate da miocardite, trombosi coronarica, sepsi o shock settico. Al contrario, ancora pochi casi di TTS sono stati ad oggi descritti in corso di SARS-CoV-2. Presentiamo il caso di una paziente ricoverata per polmonite ed insufficienza respiratoria da SARS-CoV-2 con successiva insorgenza di TTS con trigger secondario ad evento stressante sia fisico che emotivo.

Parole chiave. Cardiomiopatia da stress; COVID-19; Infarto miocardico senza ostruzione coronarica; SARS-CoV-2; Sindrome Takotsubo.

- Copyright - Il Pensiero Scientifico Editore downloaded by IP 216.73.216.169 Sat, 12 Jul 2025, 09:02:35

BIBLIOGRAFIA

1. Buono A, Pedrotti P, Soriano F, et al. L'infarto miocardico senza ostruzione coronarica significativa (MINOCA): inquadramento diagnostico, patogenesi, terapia e prognosi. G Ital Cardiol 2019;20:499-511.

2. Ghadri JR, Wittstein IS, Prasad A, et al. International expert consensus document on Takotsubo syndrome (part II): diagnostic workup, outcome, and management. Eur Heart J 2018;39:2047-62.

3. Novo S, Akashi Y, Arbustini E, et al. La cardiomiopatia takotsubo: documento di consenso. G Ital Cardiol 2008;9:785-97.

4. Driggin E, Madhavan MV, Bikdeli B, et al. Cardiovascular considerations for patients, health care workers, and health systems during the coronavirus disease 2019 (COVID-19) pandemic. J Am Coll Cardiol 2020;75:2352-71.

5. Meyer P, Degrauwe S, Delden CV, Ghadri JR, Templin C. Typical takotsubo syndrome triggered by SARS-CoV-2 infection. Eur Heart J 2020 Apr 14. doi: 10.1093/eurheartj/ehaa306 [Epub ahead of print].

6. Sala S, Peretto G, Gramegna M, et al. Acute myocarditis presenting as a reverse Tako-Tsubo syndrome in a patient with SARS-CoV-2 respiratory infection. Eur Heart J 2020 Apr 8. doi: 10.1093/eurheartj/ehaa286 [Epub ahead of print].

7. Ghadri JR, Cammann VL, Jurisic S, et al.; InterTAK Co-Investigators. A novel clinical score (InterTAK diagnostic score) to differentiate takotsubo syndrome from acute coronary syndrome: results from the International Takotsubo Registry. Eur J Heart Fail 2017;19:1036-42.

8. Lazzeroni D, Bini M, Castiglioni P, et al. Anxiety disorders and stressful events in Takotsubo syndrome. Cardiol J 2018;25:495-500.

9. Wittstein IS, Thiemann DR, Lima JA, et al. Neurohumoral features of myocardial stunning due to sudden emotional stress. N Engl J Med 2005;352:539-48.

10. Zhu J, Ji P, Pang J, et al. Clinical characteristics of 3,062 COVID-19 patients: a meta-analysis. J Med Virol 2020 Apr 15. doi: 10.1002/jmv.25884 [Epub ahead of print].