

# Sindrome coronarica acuta in paziente con flap residuo di dissezione aortica dopo intervento di sostituzione dell'aorta ascendente sopracoronarica: ruolo dell'ecografia intravascolare

Andrea Moretti<sup>1,2</sup>, Mauro Chiarito<sup>1</sup>, Jorge Sanz-Sánchez<sup>1</sup>, Gennaro Petriello<sup>1</sup>, Giulio Stefanini<sup>1</sup>

<sup>1</sup>Dipartimento Cardiovascolare, IRCCS Istituto Clinico Humanitas, Rozzano (MI)

<sup>2</sup>Dipartimento di Scienze Cardiovascolari, Sapienza Università di Roma, Roma

Acute chest pain caused by aortic dissection (AD) or acute myocardial infarction (AMI) is one of the most serious medical emergencies and requires a very quick differential diagnosis to choose the best timing for treatment. AD and AMI are often manifested with similar symptoms, making it difficult to differentially diagnose these two conditions. After supracoronary aortic repair for type A AD, small intimal flap could remain in the anastomosis area. Aortic intramural hematoma could extend to the coronary ostia causing an extrinsic compression. Intravascular ultrasound is a safe and effective methodology to distinguish an atherosclerotic plaque from an extrinsic compression. We present the case of a 68-year-old man, with a recent surgical correction of a type A AD, referred to our emergency department for an acute coronary syndrome.

**Key words.** Acute coronary syndrome; Aortic dissection; Intravascular ultrasound; Myocardial infarction; Percutaneous coronary intervention.

G Ital Cardiol 2020;21(4 Suppl 2):465-495

## CASO CLINICO

Un uomo di 68 anni, con storia di ipertensione arteriosa, si è recato nel nostro pronto soccorso, alle ore 2:00 di notte, lamentando un dolore toracico acuto irradiato alle braccia e posteriormente nell'area interscapolare, insorto da circa 30 min. In anamnesi era presente un recente intervento di sostituzione dell'aorta sovracoronarica per dissezione aortica acuta (DAA) di tipo A secondo Stanford, eseguito 9 mesi prima presso un altro nosocomio. L'ECG all'ingresso mostrava un diffuso sottoslivellamento del tratto ST ed un sopraslivellamento in aVR (Figura 1). I parametri vitali iniziali erano i seguenti: frequenza cardiaca 105 b/min, pressione arteriosa 150/80 mmHg, frequenza respiratoria 18 atti/min, saturazione di ossigeno 94% in aria ambiente. Mentre il paziente veniva preparato per l'esame coronarografico, è stato eseguito un ecocardiogramma transtoracico (ETT) che mostrava un ventricolo sinistro di normali dimensioni con acinesia della parete anteriore, del setto interventricolare e dell'apice ed una dubbia immagine di piccolo flap intimale nel seno di Valsalva non coronarico in assenza di insufficienza valvolare aortica significativa. È stata pertanto eseguita una tomografia computerizzata (TC) urgente che ha confermato la presenza di un piccolo flap intimale in

prossimità della cuspidè aortica non coronarica, prossima all'anastomosi del graft vascolare, apparentemente non coinvolgente gli osti coronarici (Figura 2A e 2B). Il paziente è stato sottoposto ad uno studio coronarografico urgente da accesso radiale destro; la prima angiografia ha mostrato una stenosi ostiale subocclusiva isolata del tronco comune (Figura 3A). Per valutare un'eventuale ostruzione dinamica ad opera del flap intimale è stato eseguito un ecocardiogramma transesofageo (ETE) intraoperatorio (Figura 2C e 2D; Video 1 e 2). Ciononostante, sia l'angio-TC che l'ETE non hanno permesso di giungere ad una diagnosi definitiva sull'eziologia dell'infarto miocardico acuto (IMA). Infine, per escludere un'eventuale compressione estrinseca, come ad esempio un ematoma intramurale, dopo un'iniziale dilatazione con un pallone semi-compiante 2.0 mm a 8 atm, è stata eseguita un'ecografia intravascolare (IVUS) (sistema IVUS da 20 MHz, 2.9F, Eagle Eye, Volcano Corp.) che ha documentato la presenza di una severa ateromasi concentrica determinante una stenosi critica ostiale del tronco comune con area luminale residua di 4.2 mm<sup>2</sup> (Figura 3B). Pertanto, è stata eseguita un'angioplastica coronarica percutanea (PCI) con impianto di uno stent a rilascio di farmaco di 4.0/18 mm dall'ostio del tronco comune al tratto prossimale dell'arteria interventricolare anteriore con successiva ottimizzazione prossimale con un pallone non-compiante 4.5 mm a 26 atm. L'angiografia finale e l'IVUS hanno confermato il buon risultato procedurale con ottima apposizione ed espansione dello stent ed un'area minima intrastent di 15.6 mm<sup>2</sup> (Figura 4). A seguito della PCI vi è stata una normalizzazione del tratto ST all'ECG associata alla totale regressione dei sintomi. Il paziente è stato dimesso in terza giornata dopo un decorso clinico regolare, libero da complicanze.

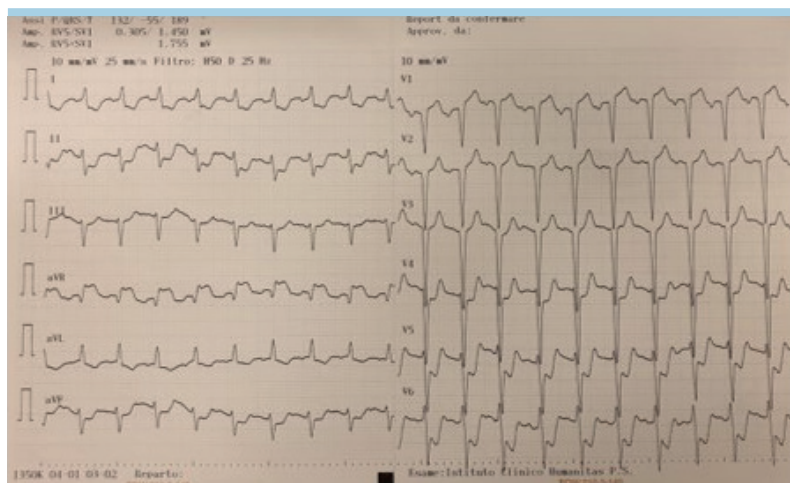
© 2020 Il Pensiero Scientifico Editore

G.S. ha ricevuto onorari per relazioni da B. Braun, Biosensors e Boston Scientific e un grant di ricerca indipendente da Boston Scientific.

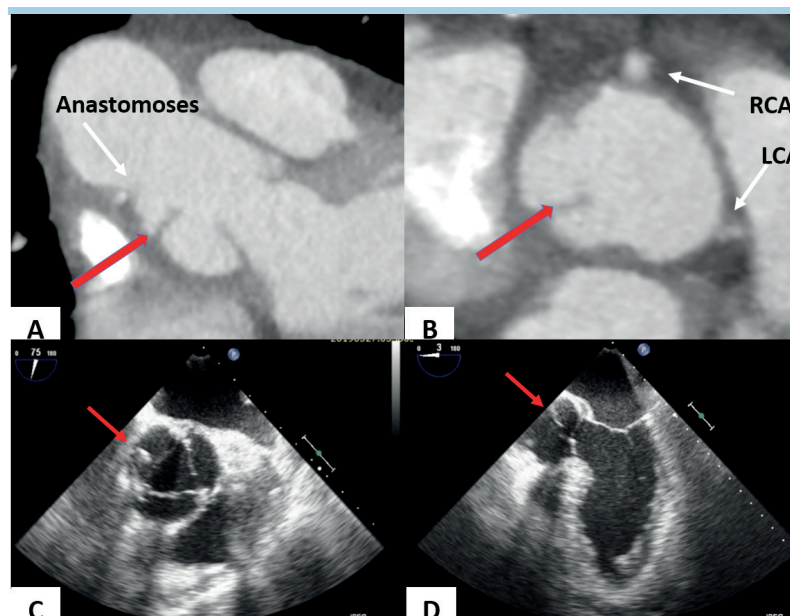
Gli altri autori dichiarano nessun conflitto di interessi.

Per la corrispondenza:

**Prof. Giulio Stefanini** Dipartimento Cardiovascolare, IRCCS Istituto Clinico Humanitas, Via Manzoni 56, 20089 Rozzano (MI)  
e-mail: giulio.stefanini@hunimed.eu



**Figura 1.** L'ECG mostra soprasslivellamento del tratto ST di 2 mm in aVR e diffuso sottoslivellamento del tratto ST.



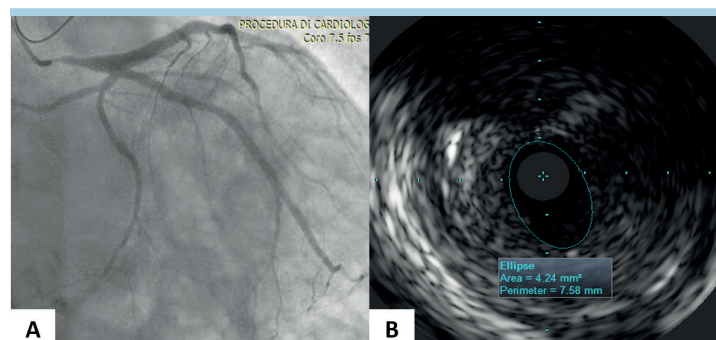
**Figura 2.** (A, B) L'angi-tomografia coronarica documenta un flap (freccia rossa) nella cuspid non coronarica, prossimale all'anastomosi della protesi vascolare. (C) Ecocardiogramma transesofageo, proiezione medio-esofagea asse corto: flap a livello della cuspid non coronarica (freccia rossa). (D) Ecocardiogramma transesofageo, proiezione medio-esofagea asse lungo: flap a livello della cuspid non coronarica (freccia rossa). LCA, arteria coronarica sinistra; RCA, arteria coronarica destra.

## DISCUSSIONE

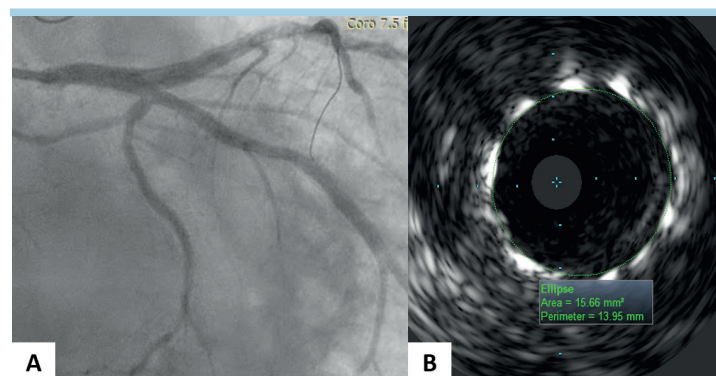
L'IMA causato dalla DAA è relativamente raro con un'incidenza dell'1-2% dei casi di dissezione<sup>1</sup>. Tipicamente, l'IMA si presenta più frequentemente rispetto alla DAA. Pertanto, quando la DAA è complicata da un IMA, la corretta diagnosi può essere difficile e questi pazienti rischiano di essere indirizzati ad un trattamento di PCI primaria, con risultati talvolta catastrofici<sup>2</sup>.

In corso di DAA, il flap potrebbe estendersi all'ostio dell'arteria coronarica, con conseguente rischio di occlusione acuta e IMA con soprasslivellamento del tratto ST. Tuttavia, le evidenze attualmente presenti in letteratura circa pazienti trattati per

DAA con IMA sono scarse. Durante una DAA, per quanto la coronarica destra sia più frequentemente coinvolta, anche il tronco comune può essere interessato<sup>3</sup>. Neri et al.<sup>4</sup> hanno descritto tre modalità principali di malperfezione coronarica in corso di DAA. Hori et al.<sup>5</sup> hanno descritto un caso di malperfezione coronarica acuta, alcune ore dopo l'intervento di sostituzione dell'aorta ascendente, secondario ad una dissezione del tronco comune riconosciuta mediante esame IVUS e trattata con successo con PCI. Tuttavia, la serie più ampia che riporta l'esito dei pazienti trattati per DAA di tipo A mostra un basso rischio di IMA al follow-up<sup>6</sup> e solo casi aneddotici di estensione del flap o dell'ematoma alle cuspidi coronariche destra o sinistra<sup>7</sup>.



**Figura 3.** (A) Coronarografia, proiezione obliqua destra caudale: stenosi subocclusiva ostiale del tronco comune, non stenosi di rilievo di arteria discendente anteriore ed arteria circonflessa. (B) Ecografia intravascolare: placca aterosclerotica fibrosa, concentrica, dell'ostio del tronco comune. Area luminale residua 4.2 mm<sup>2</sup>.



**Figura 4.** Risultato finale. (A) Coronarografia, proiezione obliqua destra caudale. (B) Ecografia intravascolare: ottima apposizione ed espansione dello stent. Area minima intrastent 15.6 mm<sup>2</sup>.

Il nostro paziente si presentava con un IMA senza sopravvissamento del tratto ST ad alto rischio (GRACE score 140). In attesa dell'arrivo del team di cardiologia interventistica reperibile, sulla base della storia clinica, sono stati eseguiti un ETT ed un'angio-TC. Sfortunatamente, entrambe le indagini hanno confermato la presenza di un flap di dissezione esteso alla cuspid non coronarica, ma nessuna delle due metodiche è stata in grado di chiarire con certezza l'eziologia dell'IMA.

L'angiografia coronarica ha mostrato un albero coronarico relativamente privo di malattia aterosclerotica con una stenosi ostiale subocclusiva del tronco comune in un paziente con un rischio intermedio per cardiopatia ischemica, sottoposto, alcuni mesi prima, ad un intervento di cardiocirurgia decorso senza complicanze; la nostra maggiore perplessità era legata alla possibilità di trovarci di fronte ad una DAA retrograda o ad un ematoma aortico intramurale con compressione estrinseca dell'ostio del tronco comune. In questo caso, solo l'IVUS ci ha permesso di arrivare ad una diagnosi di certezza. Abbiamo deciso di non utilizzare la tomografia a coerenza ottica (OCT) per due motivi: maggiore profondità del campo visivo dell'IVUS e rischio di propagazione di un'eventuale dissezione durante l'iniezione prolungata di mezzo di contrasto per l'acquisizione dell'OCT<sup>8</sup>.

Sebbene ci fosse il sospetto della presenza di un flap intimale residuo in esito, non erano disponibili informazioni

sull'intervento chirurgico. Data la chiara evidenza all'IVUS di placca aterosclerotica nel tronco comune, abbiamo considerato l'IMA di tipo 1 quale diagnosi più probabile e pertanto il paziente è stato trattato efficacemente con PCI primaria.

## RIASSUNTO

Il dolore toracico secondario a dissezione aortica acuta (DAA) o ad infarto miocardico acuto (IMA) rappresenta una delle più serie emergenze mediche, pertanto necessita di una diagnosi differenziale immediata per identificare il timing e le modalità di trattamento più appropriate. DAA e IMA si presentano spesso con sintomi sovrapponibili e ciò può rendere difficile differenziare le due condizioni. A seguito dell'intervento di sostituzione dell'aorta sovracoronarica, piccoli flap intimali possono residuare nella zona di anastomosi del graft vascolare. Un ematoma intramurale può estendersi agli osti coronarici determinando una malperfusion coronarica per compressione estrinseca. L'ecografia intravascolare rappresenta una metodica sicura ed efficace per differenziare una placca aterosclerotica da una compressione estrinseca. Viene presentato il caso clinico di un uomo di 68 anni, recentemente sottoposto ad intervento di correzione chirurgica per una DAA, giunto alla nostra osservazione per una sindrome coronarica acuta.

**Parole chiave.** Angioplastica coronarica percutanea; Dissezione aortica; Ecografia intravascolare; Infarto miocardico; Sindrome coronarica acuta.

## BIBLIOGRAFIA

1. Chenkin J. Diagnosis of aortic dissection presenting as ST-elevation myocardial infarction using point-of-care ultrasound. *J Emerg Med* 2017;53:880-4.
2. Cook J, Aeschlimann S, Fuh A, Kohmoto T, Chang SM. Aortic dissection presenting as concomitant stroke and STEMI. *J Hum Hypertens* 2007;21:818-21.
3. Wang JL, Chen CC, Wang CY, et al. Acute type A aortic dissection presenting as ST-segment elevation myocardial infarction referred for primary percutaneous coronary intervention. *Acta Cardiol Sin* 2016;32:265-72.
4. Neri E, Toscano T, Papalia U, et al. Proximal aortic dissection with coronary malperfusion: presentation, management, and outcome. *J Thorac Cardiovasc Surg* 2001;121:552-60.
5. Hori D, Noguchi K, Yamaguchi A, Adachi H. Successful percutaneous coronary intervention in a case of acute aortic dissection complicated with malperfusion of the left main coronary artery after replacement of the ascending aorta. *Gen Thorac Cardiovasc Surg* 2012;60:381-5.
6. Yang B, Norton EL, Hobbs R, et al. Short- and long-term outcomes of aortic root repair and replacement in patients undergoing acute type A aortic dissection repair: twenty-year experience. *J Thorac Cardiovasc Surg* 2019;157:2125-36.
7. Carrel T, Hurni S, Huber C, Englberger L. Simplified approach for repair of early pseudoaneurysm of the left coronary button following composite graft due to acute type A aortic dissection. *Aorta (Stamford)* 2016;4:244-7.
8. Adlam D, Alfonso F, Maas A, Vrints C; Writing Committee. European Society of Cardiology, Acute Cardiovascular Care Association, SCAD Study Group: a position paper on spontaneous coronary artery dissection. *Eur Heart J* 2018;39:3353-68.