

Ruolo diagnostico della tomografia computerizzata (TC) e della riserva frazionale di flusso derivata dalla TC nella coronaropatia

Daniela Trabattoni¹, Saima Mushtaq¹, Daniele Andreini^{1,2}

¹Centro Cardiologico Monzino, IRCCS, Milano

²Dipartimento di Scienze Cliniche e di Comunità, Università degli Studi, Milano

The increased number of patients with coronary artery disease is of great clinical relevance and carries a heavy burden on the health system. The management of these patients is focused on relieving symptoms and improving clinical outcomes. Therefore, the ideal test should provide the correct diagnosis and appropriate information for the best patient management. There is a growing need for non-invasive techniques that evaluate both the coronary anatomy and functional significance of a stenosis. Coronary computed tomography (CT) angiography has emerged as a unique non-invasive technique to exclude coronary artery stenoses and identify non-obstructive coronary artery disease. In recent years, coronary CT has emerged as a technique that is able to study both anatomy and functional significance of a stenosis by assessing myocardial perfusion after pharmacological stress or with fractional flow reserve measured by CT (FFR-CT). This paper will describe in deep the use of FFR-CT. Compared to other imaging techniques, both FFR-CT and stress myocardial CT perfusion allow the combination of the anatomical evaluation of coronary arteries and the functional relevance of coronary artery lesions, having the potential to revolutionize the diagnostic paradigm of suspected coronary artery disease.

Key words. Computed tomography; Coronary artery disease; Diagnosis; Fractional flow reserve; Myocardial perfusion; Prognosis.

G Ital Cardiol 2020;21(4 Suppl 2):5S-11S

TOMOGRAFIA COMPUTERIZZATA CORONARICA ED ACCURATEZZA DIAGNOSTICA

Nell'ultima decade, a partire dall'introduzione nella pratica clinica degli scanner a 64 strati, l'angio-tomografia computerizzata coronarica (CTCA) ha cominciato ad essere considerata uno strumento appropriato per la valutazione delle arterie coronarie nella pratica clinica. In particolar modo, in virtù della sua elevata sensibilità e dell'elevato valore predittivo negativo, la CTCA si è affermata come metodica molto valida nell'escludere la patologia coronarica¹⁻⁵. Per questo motivo, la Società Europea di Cardiologia ha incluso la CTCA come metodo alternativo ai test funzionali da stress per la prima valutazione del paziente con sospetta coronaropatia (CAD) e probabilità intermedia di malattia⁶. La performance diagnostica della CTCA è notevolmente influenzata dalla differente probabilità pre-test di CAD, con migliori valori di accuratezza diagnostica nei pazienti con bassa-intermedia probabilità pre-test di CAD^{5,7}. Tuttavia, alcuni avanzamenti tecnologici (aumentata risoluzione spaziale e rimozione di calcio) hanno portato ad un miglioramento dell'accuratezza diagnostica e principalmente del valore predittivo positivo della tomografia

computerizzata (TC) in pazienti con elevata patologia calcifica e/o elevata probabilità pre-test di CAD^{8,9}.

Nello studio EVINCI è stato effettuato un confronto fra diverse modalità di imaging (risonanza magnetica cardiaca da stress, scintigrafia miocardica, tomografia ad emissione di positroni, ecocardiografia da sforzo) nel paziente con sospetta CAD e probabilità di malattia intermedia, e la CTCA si è dimostrata la tecnica con la migliore performance diagnostica con una sensibilità, specificità e accuratezza diagnostica rispettivamente del 91%, 92% e 91%¹⁰.

Lo studio PROMISE ha recentemente sottolineato il potenziale della CTCA nel ridurre drammaticamente il numero di coronarografie non necessarie (27.9% le coronarografie eseguite nel gruppo sottoposto a CTCA rispetto al 52.5% nel gruppo sottoposto a valutazione mediante test funzionali), mentre lo studio SCOT-HEART ha mostrato che l'aggiunta della CTCA allo "standard of care" chiarisce la diagnosi di angina dovuta a CAD e porta all'impostazione di terapie mirate che sono associate ad una riduzione del 38% negli infarti miocardici fatali e non, ad un follow-up di 1.7 anni^{11,12}. Inoltre, in una recente sottoanalisi dello studio SCOT-HEART, è stata dimostrata una più impressionante riduzione (50%) della percentuale di infarti miocardici fatali e non fatali, nel gruppo sottoposto a TC rispetto allo "standard of care" e questo è spiegato da un più precoce inizio della terapia con aspirina e statina dopo l'identificazione alla CTCA di lesioni non ostruttive¹³.

Sulla base di queste evidenze, recentemente è stato pubblicato l'aggiornamento delle linee guida del Regno Unito

© 2020 Il Pensiero Scientifico Editore

Gli autori dichiarano nessun conflitto di interessi.

Per la corrispondenza:

Dr.ssa Daniela Trabattoni Centro Cardiologico Monzino, IRCCS,
Via C. Parea 4, 20138 Milano
e-mail: daniela.trabattoni@ccfm.it

NICE (National Institute for Health and Care Excellence) nella valutazione del paziente con dolore toracico e sospetta cardiopatia ischemica stabile, che prevede l'esecuzione della TC coronarica come test di primo livello in tutti i pazienti con dolore toracico, tipico o atipico e anche in assenza di dolore sospetto per angina, ma in presenza di anomalie elettrocardiografiche sospette per CAD¹⁴.

Inoltre, la TC è una metodica rapida, sicura, con un bassissimo tasso di complicanze maggiori legate all'utilizzo del mezzo di contrasto (<1/1000 pazienti)¹⁵ ed il progresso tecnologico dei nuovi scanner ha permesso di ridurre in maniera significativa la dose di radiazioni erogate ai pazienti e con possibilità di esecuzione di esami con dose effettiva anche inferiore al mSV¹⁶.

VALORE PROGNOSTICO DELLA TOMOGRAFIA COMPUTERIZZATA

Accanto all'elevata accuratezza diagnostica, la CTCA si è affermata come metodica dotata di valore prognostico sia nei pazienti con sospetta CAD che nei pazienti con nota CAD¹⁷⁻²¹. In particolare, i risultati del registro CONFIRM, un enorme studio multicentrico internazionale, hanno confermato il ruolo importante della CTCA nella predizione a medio termine della mortalità per tutte le cause in più di 23000 individui senza nota CAD, mostrando un'eccellente prognosi (a 5 anni) dei pazienti con coronarie normali. Ma sicuramente è necessario sottolineare come anche i pazienti con CAD non ostruttiva abbiano una percentuale maggiore di eventi rispetto ai pazienti con coronarie normali²², sottolineando la capacità della CTCA di esplorare l'anatomia coronarica e di identificare precocemente l'aterosclerosi coronarica prima della manifestazione clinica della malattia (per esempio in assenza di ischemia miocardica documentata).

ANGIO-TOMOGRAFIA COMPUTERIZZATA CORONARICA E ISCHEMIA

La CTCA è un test anatomico che non permette di valutare il significato funzionale delle stenosi coronariche. Per i pazienti che hanno una bassa probabilità di CAD non sono necessari ulteriori test qualora la CTCA risulti normale. Tuttavia, se una stenosi è presente alla CTCA, un test di ischemia è necessario per decidere sulla gestione successiva ottimale del paziente. Una possibilità può essere quella di indirizzare il paziente ad un altro test di ischemia (o non invasivo o coronarografia con determinazione della riserva frazionale di flusso [FFR]), ma la TC offre di per sé la possibilità di verificare la presenza di ischemia mediante la valutazione della perfusione dopo stress farmacologico²³⁻²⁵ o mediante la FFR derivata dalla TC (FFR-CT), che approfondiremo in questa rassegna.

RISERVA FRAZIONALE DI FLUSSO

Alcuni trial multicentrici hanno dimostrato che la prognosi del paziente con CAD viene migliorata solo quando una stenosi anatomica risulta significativa anche dal punto di vista dell'ischemia inducibile.

La tecnica attualmente di riferimento per definire la rilevanza emodinamica di una stenosi coronarica è la FFR. Tale tecnica, introdotta alla fine degli anni '90, è definita come il

rapporto fra pressione presente a valle di una stenosi coronarica, misurata durante flusso massimale (per lo più, indotto da adenosina), e pressione di riferimento, misurata ad esempio a livello aortico²⁶.

I trial FAME I e FAME II, circa due decenni dopo la definizione del concetto di FFR, hanno dimostrato che rivascolarizzare stenosi coronariche con un valore di FFR <0.80 consente di migliorare la prognosi dei pazienti con cardiopatia ischemica stabile rispetto alla sola terapia medica ottimale, mentre quest'ultima non è inferiore alla rivascolarizzazione se il valore di FFR è >0.80²⁷⁻²⁹. Tale analisi si è dimostrata talmente solida da ricevere un ruolo di primo piano nella pianificazione della rivascolarizzazione nel contesto clinico della cardiopatia ischemica stabile³⁰.

Principi tecnici della riserva frazionale di flusso derivata dalla tomografia computerizzata

Con l'idea di poter ottenere un'analisi simile a quanto misurato mediante il calcolo invasivo della FFR, sono stati sviluppati software in grado di derivare, dal dataset di informazioni acquisite durante l'esecuzione di una TC cardiaca, valori analoghi a quanto misurato per via invasiva dopo somministrazione endovenosa di adenosina.

La tecnica della FFR-CT permette di calcolare, utilizzando algoritmi di fluidodinamica computazionale, in maniera non invasiva, i valori di FFR su tutti i principali vasi coronarici epicardici, basandosi su un dataset puramente anatomico di immagini dell'albero coronarico ottenute con CTCA. Per ottenere il valore della FFR-CT non è necessario eseguire un'ulteriore scansione, non è richiesto l'uso di uno stress farmacologico e, soprattutto, non è richiesto al paziente di doversi sottoporre ad ulteriori test, in quanto l'analisi è completamente "offline"³¹. Requisiti fondamentali per la fattibilità di tale calcolo risultano: l'utilizzo di uno scanner non inferiore alla tecnologia con 64 strati, la somministrazione di nitrati sublinguali pochi minuti prima dell'acquisizione della TC cardiaca e l'acquisizione con una frequenza cardiaca controllata, in modo tale da ridurre il più possibile gli artefatti da movimento, in accordo con le linee guida della Society of Cardiovascular Computed Tomography³². Dal punto di vista tecnico, la FFR-CT consiste nella costruzione di un modello tridimensionale dell'albero coronarico del paziente e nel derivare, attraverso un complesso algoritmo, il comportamento del microcircolo coronarico in condizioni di massima iperemia. Il modello dell'algoritmo è basato fondamentalmente su tre principi:

- 1) il flusso coronarico a riposo è direttamente proporzionale alla massa miocardica, facilmente calcolata dal volume miocardico estrapolabile dai dati della TC cardiaca;
- 2) le resistenze del microcircolo sono inversamente proporzionali al calibro del lume dei vasi del circolo coronarico più periferico visibile alla TC cardiaca;
- 3) la risposta all'adenosina del microcircolo coronarico è prevedibile³³.

Per risolvere questi complessi algoritmi di fluidodinamica computazionale è necessario ricorrere all'utilizzo di supercomputer "offsite", inviando le immagini a dei server esterni. In questo momento l'unico software commerciale disponibile, che utilizza algoritmi risolti con supercomputer e l'unico approvato dalla Food and Drug Administration, è di proprietà di un'azienda statunitense, HeartFlow (HeartFlow Inc., Redwood, CA, USA). Per tale motivo, la maggior parte dei

dati in letteratura sulla FFR-CT derivano da analisi effettuate con il software HeartFlow. Recentemente sono stati proposti diversi sistemi per il calcolo a livello locale della FFR-CT senza far ricorso ai supercomputer, tuttavia presentano ancora molti limiti: non sono stati sufficientemente testati clinicamente, richiedono un tempo molto lungo di "post-processing" delle immagini e non sono ancora disponibili sul mercato^{34,35}. La Figura 1 mostra in sintesi gli step necessari per il calcolo dell'FFR-CT con il software HeartFlow.

Accuratezza diagnostica della riserva frazionale di flusso derivata dalla tomografia computerizzata

L'accuratezza diagnostica della tecnica FFR-CT è stata validata vs la FFR invasiva in tre diversi studi multicentrici³⁶⁻³⁸. L'ultimo dei quali, il trial NXT in cui è stato utilizzato un software per il calcolo della FFR-CT di ultima generazione, ha mostrato una sensibilità e una specificità rispettivamente dell'86% e 79% rispetto alla FFR invasiva. Così come i trial precedenti, l'NXT ha inoltre stabilito che l'approccio basato sull'esecuzione di CTCA + FFR-CT migliora significativamente l'accuratezza diagnostica rispetto all'esecuzione della sola CTCA, con un'area sotto la curva all'analisi ROC (*receiver operating characteristic*) significativamente maggiore per FFR-CT (0.90, intervallo di confidenza [IC] 95% 0.87-0.94) rispetto alla CTCA standard (0.81, IC 95% 0.76-0.87). È importante ancora sottolineare come nel sottogruppo di pazienti con placche calcifiche (Agatston score >400), in cui spesso la CTCA sovrastima la presenza di patologia ostruttiva, la FFR-CT riduca significativamente il numero di falsi positivi, rendendo quindi applicabile la CTCA anche nel contesto di pazienti con patologia calcifica. Inoltre nello studio NXT la fattibilità della metodica è risultata molto alta, pari all'87% dei pazienti.

La Figura 2 mostra il caso di una donna di 76 anni con angina atipica e test da sforzo dubbio in cui la CTCA mostra patologia calcifica del tratto medio dell'arteria interventricolare anteriore e dell'arteria circonflessa, entrambe difficili da valutare per gli artefatti da "blooming" relati al calcio, ed una

patologia fibrolipidica del tratto medio della coronaria destra. L'analisi FFR-CT mostra un valore patologico di FFR-CT di 0.76 a livello dell'arteria interventricolare anteriore e valori normali a livello delle altre due coronarie.

Lo studio PLATFORM, è stato un grande studio prospettico multicentrico realizzato per determinare l'impatto clinico della metodica FFR-CT sulla capacità di selezionare i pazienti da inviare ad esame coronarografico. Nel PLATFORM i pazienti con sintomi sospetti per cardiopatia ischemica stabile sono stati randomizzati ad una strategia guidata da CTCA + FFR-CT vs una strategia convenzionale. Rispetto alla strategia standard, l'utilizzo combinato di CTCA + FFR-CT ha permesso di cancellare ben il 61% delle coronarografie senza alcun impatto negativo sulla prognosi dei pazienti al follow-up ad 1 anno. Appare inoltre meritevole ricordare come l'approccio combinato CTCA + FFR-CT prima della coronarografia sia dimostrato costo-efficace, riducendo significativamente i costi complessivi per il sistema sanitario al follow-up ad 1 anno^{39,40}.

Nello studio RIPCORD è stato valutato l'impatto della FFR-CT sulle successive decisioni cliniche rispetto alla semplice CTCA. Partendo dai dati del trial NXT, tre cardiologi esperti hanno valutato in prima battuta le immagini delle CTCA scegliendo in maniera consensuale, sulla base della sola anatomia coronarica, la successiva strategia fra terapia medica ottimale, angioplastica coronarica, bypass aortocoronarico o necessità di test addizionali. Successivamente sono stati rivelati i dati della FFR-CT ed ai cardiologi è stato chiesto di effettuare una seconda valutazione delle possibili strategie da seguire nel paziente, basandosi sulle stesse opzioni. I dati della FFR-CT hanno modificato la strategia da adottare nel 36% dei casi analizzati. La differenza è spiegabile nella discordanza fra la valutazione della severità delle lesioni fra un approccio basato sulla sola CTCA ed un approccio combinato CTCA + FFR-CT. In particolar modo, nel 29.5% dei casi, stenosi giudicate subocclusive (>90%) dal punto di vista puramente anatomico avevano una FFR-CT normale e nel 4.6% dei casi

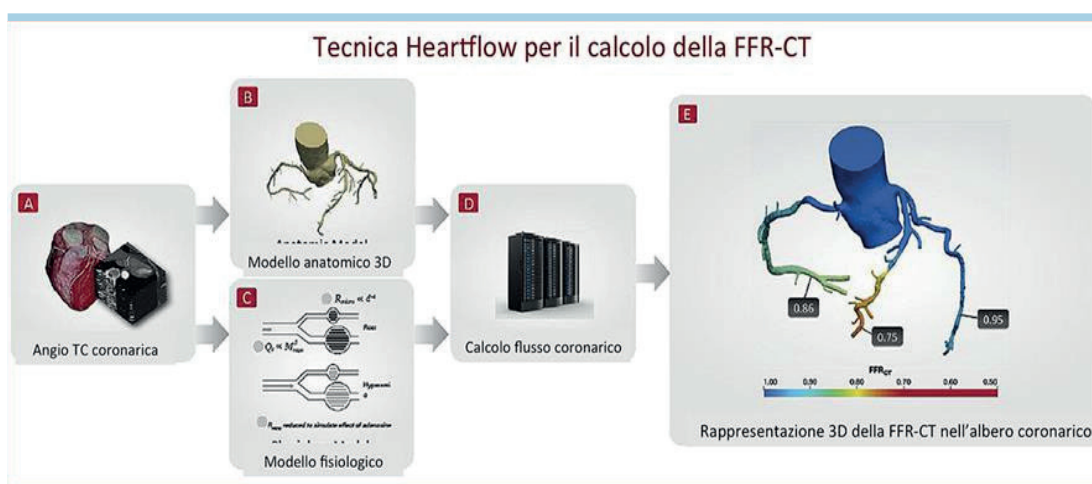


Figura 1. Ottenimento della riserva frazionale di flusso derivata dalla tomografia computerizzata (FFR-CT) mediante il software HeartFlow. La figura mostra i quattro step necessari all'ottenimento dell'analisi FFR-CT: 1) viene eseguita una tomografia computerizzata (TC) cardiaca, che fornisce un'immagine dettagliata dell'anatomia delle coronarie e delle lesioni eventualmente presenti; 2) se la TC evidenzia una o più ostruzioni, la scansione TC viene trasformata in un'immagine tridimensionale (3D) delle coronarie; 3) un software dedicato della società statunitense HeartFlow, alla quale le immagini sono inviate, misura il flusso sanguigno presente nelle coronarie, a monte e a valle delle ostruzioni; 4) il referto restituito dal software consiste in un'immagine 3D con codice colore, per identificare l'entità della limitazione nel flusso sanguigno.

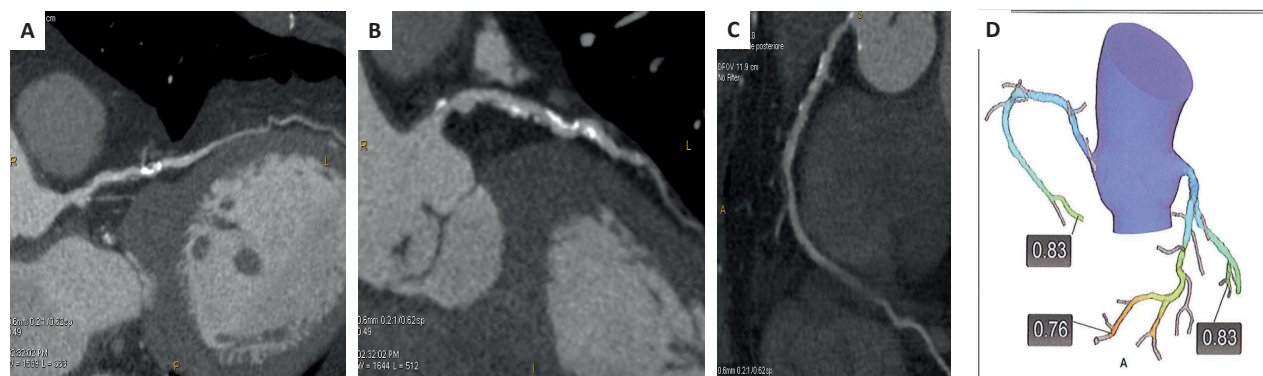


Figura 2. Angio-tomografia computerizzata coronarica (CTCA) e riserva frazionale di flusso derivata dalla tomografia computerizzata (FFR-CT). Caso di una donna di 76 anni con angina atipica e test da sforzo dubbio per ridotta riserva coronarica in cui la CTCA mostra patologia calcifica del tratto medio dell'arteria interventricolare anteriore (A) e dell'arteria circonflessa (B), entrambe difficili da valutare per gli artefatti da "blooming" relati al calcio, ed una patologia fibrolipidica del tratto medio della coronaria destra (C). L'analisi FFR-CT (D) mostra un valore patologico di FFR-CT di 0.76 a livello dell'arteria interventricolare anteriore e dei valori normali a livello delle altre due coronarie.

stenosi giudicate non significative (<50%) avevano una FFR-CT ≤ 0.80 . Lo studio ha dunque dimostrato che la disponibilità dei dati FFR-CT ha un effetto sostanziale nel modificare il management del paziente con dolore toracico stabile rispetto all'utilizzo della sola CTCA⁴¹.

La riserva frazionale di flusso derivata dalla tomografia computerizzata nella pratica clinica

La combinazione di CTCA + FFR-CT permette di ottenere, attraverso un singolo esame (approccio "one-stop shop"), tutte le informazioni necessarie anatomiche e funzionali sul circolo coronarico epicardico, evitando test addizionali. In questo modo il clinico riesce a selezionare con maggiore efficacia il paziente da inviare all'esame coronarografico e l'emodinamista è in grado di ottenere tutte le informazioni necessarie per pianificare la rivascolarizzazione. Per questo motivo, le sopracitate linee guida britanniche NICE sul dolore toracico stabile, hanno indicato la possibilità di completare l'esame CTCA con la FFR-CT specificando che la tecnica della FFR-CT è sicura, caratterizzata da un'elevata accuratezza diagnostica, e permette di evitare esami coronarografici non necessari e di ridurre i costi per il sistema sanitario⁴².

Ai fini di valutare l'impatto della FFR-CT nel mondo clinico reale è stato realizzato lo studio ADVANCE, grande registro prospettico internazionale multicentrico. Sono stati arruolati in totale 5083 pazienti, provenienti da 38 diversi centri, con sintomi sospetti per presenza di cardiopatia ischemica per valutare l'impatto della CTCA + FFR-CT sulle decisioni cliniche. Nello studio, in 2 pazienti su 3, l'utilizzo della FFR-CT ha determinato un cambiamento da parte del clinico nella strategia da adottare nel paziente. Una FFR-CT normale (>0.80) è stata associata a una riduzione significativa del numero di coronarografie e di rivascolarizzazioni a 90 giorni in assenza di infarti e morti. Tutti gli eventi sono stati infatti registrati in pazienti con FFR-CT <0.80 e per lo più in pazienti con FFR-CT ≤ 0.75 ⁴³.

L'esperienza clinica danese dello University Hospital di Aarhus ha dimostrato che, nei pazienti con stenosi intermedie alla CTCA, non significative all'analisi FFR-CT, è possibile evitare di effettuare l'esame coronarografico, trattandosi di una categoria con prognosi simile a quella di pazienti senza stenosi coronariche, al follow-up a 2 anni⁴⁴.

Recentemente sono stati presentati i risultati del trial SYNTAX III Revolution che hanno dimostrato come un "heart team" composto da cardiologo esperto di imaging cardiovascolare, emodinamista e cardiocirurgo abbia la possibilità, valutando esami TC completi di misurazione della FFR-CT di pazienti con CAD trivasale e/o malattia del tronco comune, per raggiungere un grado di accordo sul tipo di rivascolarizzazione da eseguire (bypass aortocoronarico, angioplastica coronarica), persino migliore di quanto ottenuto confrontandosi soltanto sulle immagini della coronarografia⁴⁵. Inoltre, come dimostrato da diversi trial randomizzati, la CTCA è un test sicuro e potenzialmente più efficiente rispetto ai test funzionali nella valutazione del paziente con dolore toracico acuto ma con ECG e marker di necrosi non diagnostici alla prima esecuzione. La TC ha dimostrato di ridurre la durata dell'ospedalizzazione, il tempo per la diagnosi, i costi dei reparti di urgenza/emergenza ed il numero di test prescritti dopo la dimissione nel paziente che accede al servizio di pronto soccorso per dolore toracico⁴⁶.

Attualmente va sottolineato che il tempo di analisi delle immagini con CTCA e l'ottenimento del risultato dell'analisi FFR-CT con HeartFlow è <12 h. Tuttavia, grazie ai rapidi avanzamenti tecnici, basati sull'utilizzo del "machine learning", presto sarà disponibile un'analisi completa della FFR-CT su tutti i vasi coronarici in meno di 1 h. Questo permetterà l'utilizzo della FFR-CT non soltanto nei pazienti con cardiopatia ischemica stabile ma anche nei pazienti con sospetta sindrome coronarica acuta.

Tomografia computerizzata, riserva frazionale di flusso derivata dalla tomografia computerizzata e placche coronariche: oltre la valutazione delle stenosi coronariche

La CTCA permette di visualizzare non solo le stenosi ma anche le placche coronariche aterosclerotiche che non causano stenosi. La capacità di visualizzare la placca dipende fortemente dalla qualità delle immagini. Dal momento che la maggior parte degli eventi cardiaci è causata dalla rottura di placche aterosclerotiche, l'identificazione e la caratterizzazione di placca sono state per molti anni un interessante approccio per una stratificazione, migliore e personalizzata, del rischio

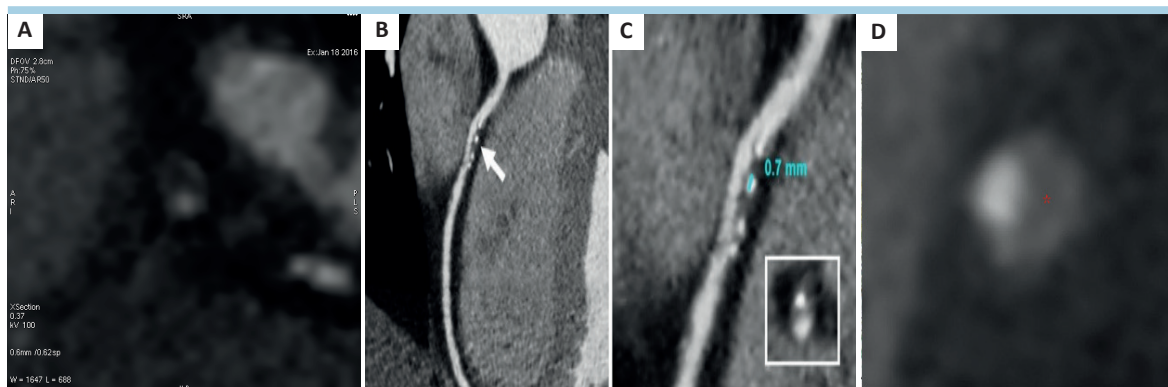


Figura 3. Placche ad alto rischio. L'angio-tomografia computerizzata coronarica (CTCA) in particolare permette di identificare alcuni parametri relativi alla "vulnerabilità" di placca e per questo definiti come marker di placca ad alto rischio. Questi parametri includono: placche a bassa densità (<30 unità Hounsfield [HU]) (A), presenza di rimodellamento positivo (rapporto tra l'area in sede di placca e l'area di riferimento) (A), le calcificazioni "spotty" (<3 mm di lunghezza) (B e C), ed il "napkin-ring sign" definito come la presenza di un sottile bordo iperintenso (che non superi 130 HU) distribuito lungo il contorno esterno del vaso e che circonda una placca fibrolipidica (D).

oltre ai fattori di rischio tradizionali. La CTCA in particolare permette di identificare alcuni parametri relativi alla "vulnerabilità" di placca e per questo definiti come marker di placca ad alto rischio. Questi parametri includono: le calcificazioni "spotty" (<3 mm di lunghezza), placche a bassa densità (<30 unità Hounsfield [HU]), presenza di rimodellamento positivo (rapporto tra l'area in sede di placca e l'area di riferimento) ed il "napkin-ring sign" definito come la presenza di un sottile bordo iperintenso (che non superi le 130 HU) distribuito lungo il contorno esterno del vaso e che circonda una placca fibrolipidica⁴⁷ (Figura 3).

In molti trial, la quantità totale di placca da una parte e le caratteristiche di vulnerabilità sopracitate sono state associate ad eventi coronarici futuri^{48,49}. In particolare è stato dimostrato come placche vulnerabili condizionanti anche stenosi non ostruttive siano correlate ad ischemia.

In particolare, la valutazione con FFR-CT va al di là della semplice valutazione del significato emodinamico di una data stenosi coronarica. Da un'analisi post-hoc dello studio NXT di cui abbiamo precedentemente discusso, è emerso come le placche fibrolipidiche a bassa densità siano quelle più frequentemente associate ad ischemia a prescindere dal grado di stenosi e l'aggiunta dell'analisi con FFR-CT alla valutazione anatomica della composizione di placca permette di identificare più facilmente lesioni che provocano ischemia. Risultati simili erano stati ottenuti da Park et al.⁵⁰ che hanno dimostrato come le placche coronariche con rimodellamento positivo siano associate a ischemia in maniera indipendente dal grado di stenosi. Questa associazione apparentemente sorprendente fra anatomia coronarica e il processo fisiopatologico che porta all'ischemia potrebbe essere spiegata dal fatto che le placche a bassa densità causano uno stress ossidativo ed un'infiammazione a livello locale, alterando di conseguenza l'equilibrio fra fattori vasocostrittori e vasodilatatori e conducendo a stenosi rilevanti dal punto di vista funzionale⁵¹.

La FFR-CT potrebbe perfino identificare le placche vulnerabili nelle sindromi coronariche acute e quindi aiutare nel fornire uno strumento capace di prevenire gli eventi cardiaci acuti. Nello studio EMERALD, infatti, è stato evidenziato come le placche colpevoli di sindromi coronariche acute presentino una FFR-CT più bassa e un delta di FFR-CT fra la regione a

valle e a monte della stenosi più alto rispetto alle lesioni "non culprit"⁵².

Queste nuove evidenze aprono interessanti scenari anche dal punto di vista terapeutico. È noto come l'utilizzo della terapia con statine ad alto dosaggio possa cambiare la storia naturale della cardiopatia ischemica, come recentemente confermato dai risultati del follow-up a 5 anni dello studio SCOT-HEART⁵³. Le statine sono infatti capaci di ridurre significativamente i livelli di colesterolo LDL, rallentano la progressione dell'ateroma coronarico e riducono il numero degli eventi coronarici grazie a possibili effetti procalcifici. La FFR-CT potrebbe di conseguenza essere utilizzata come strumento per valutare l'efficacia della terapia. Si potrebbe infatti ipotizzare, nel paziente con FFR-CT positiva ma con CAD non ostruttiva, l'utilizzo di terapia con statine ad alte dosi con l'obiettivo di riportare i valori di FFR-CT alla normalità⁵¹.

CONCLUSIONI

Il mondo dell'imaging cardiaco nel campo della cardiopatia ischemica sta proponendo un numero crescente di tecniche con l'obiettivo di implementare la diagnosi e la stratificazione prognostica dei pazienti anche ad alto rischio. C'è una solida evidenza che, per raggiungere questo scopo, l'integrazione tra valutazione anatomica e funzionale risulti essere la strategia vincente. In questo senso la TC cardiaca grazie alla sua implementazione mediante la FFR-CT e/o la scintigrafia perfunzionale dopo stress farmacologico sta assumendo un ruolo sempre più preponderante ed è l'unica metodica non invasiva che permette di studiare l'anatomia coronarica, l'ischemia indotta dalle stenosi ed identificare placche vulnerabili.

RIASSUNTO

La cardiopatia ischemica ha una prevalenza ed incidenza in aumento nei paesi industrializzati, comportando un grande dispendio di risorse in ambito sanitario. La gestione di questi pazienti è focalizzata sia sul controllo dei sintomi che sul miglioramento della prognosi. Pertanto, il test diagnostico ideale dovrebbe fornire sia la corretta diagnosi, sia le informazioni necessarie a pianificare la gestione terapeutica. È sempre più evidente la necessità di avere a

disposizione, nella pratica clinica, tecniche non invasive che valutino sia l'aspetto anatomico che quello funzionale della cardiopatia ischemica. La tomografia computerizzata (TC) cardiaca si è imposta ormai da diversi anni come tecnica di imaging non invasivo in grado di escludere la patologia coronarica ma anche di evidenziare la coronaropatia non ostruttiva. Negli ultimi anni molti studi hanno dimostrato che la TC è in grado di fornire informazioni non solo sull'anatomia delle coronarie ma anche sul significato funzionale delle stenosi coronariche mediante lo studio di perfusione miocardica dopo stress farmacologico o la riserva frazionale di flusso

studiata mediante TC (FFR-CT). Quest'ultima verrà approfondita in questa rassegna. Rispetto alle altre tecniche di imaging, sia l'analisi FFR-CT che la scintigrafia perfusionale dopo stress farmacologico consentono la valutazione combinata dell'anatomia delle arterie coronarie e della rilevanza funzionale delle stenosi coronariche, con la possibilità di rivoluzionare l'iter diagnostico del paziente con sospetta coronaropatia.

Parole chiave. Aterosclerosi coronarica; Diagnosi; Perfusione miocardica; Prognosi; Riserva frazionale di flusso; Tomografia computerizzata.

BIBLIOGRAFIA

1. Meijboom WB, Meijs MF, Schuijff JD, et al. Diagnostic accuracy of 64-slice computed tomography coronary angiography: a prospective, multicenter, multivendor study. *J Am Coll Cardiol* 2008;52:2135-44.
2. Marano R, De Cobelli F, Floriani I, et al. Italian multicenter, prospective study to evaluate the negative predictive value of 16- and 64-slice MDCT imaging in patients scheduled for coronary angiography (NIMISCAD-Non Invasive Multicenter Italian Study for Coronary Artery Disease). *Eur Radiol* 2009;19:1114-23.
3. Budoff MJ, Kalia N, Cole J, Nakanishi R, Nezarat N, Thomas JL. Diagnostic accuracy of Visipaque enhanced coronary computed tomographic angiography: a prospective multicenter trial. *Coron Artery Dis* 2017;28:52-6.
4. Budoff M, Li D, Kazerooni E, et al. Diagnostic accuracy of noninvasive 64-row computed tomographic coronary angiography (CTCA) compared with myocardial perfusion imaging (MPI): the PICTURE study, a prospective multicenter trial. *Acad Radiol* 2017;24:22-9.
5. Arbab-Zadeh A, Miller J, Rochitte C, et al. Diagnostic accuracy of computed tomography coronary angiography according to pre-test probability of coronary artery disease and severity of coronary arterial calcification. The CORE-64 (Coronary Artery Evaluation Using 64-Row Multidetector Computed Tomography Angiography) international multicenter study. *J Am Coll Cardiol* 2012;59:379-87.
6. Montalescot G, Sechtem U, Achenbach S, et al. 2013 ESC guidelines on the management of stable coronary artery disease: the Task Force on the management of stable coronary artery disease of the European Society of Cardiology. *Eur Heart J* 2013;34:2949-3003.
7. Pontone G, Andreini D, Quaglia C, et al. Accuracy of multidetector spiral computed tomography in detecting significant coronary stenosis in patient populations with differing pre-test probabilities of disease. *Clin Radiol* 2007;62:978-85.
8. Pontone G, Bertella E, Mushtaq S, et al. Coronary artery disease: diagnostic accuracy of CT coronary angiography – a comparison of high and standard spatial resolution scanning. *Radiology* 2014;271:688-94.
9. Andreini D, Pontone G, Mushtaq S, et al. Diagnostic Accuracy of rapid kilovolt peak-switching dual-energy CT coronary angiography in patients with a high calcium score. *JACC Cardiovasc Imaging* 2015;8:746-8.
10. Neglia D, Rovai D, Caselli C, et al.; EVINCI Study Investigators. Detection of significant coronary artery disease by noninvasive anatomical and functional imaging. *Circ Cardiovasc Imaging* 2015;8:e002179.
11. Douglas PS, Hoffmann U, Patel MR, et al.; PROMISE Investigators. Outcomes of anatomical versus functional testing for coronary artery disease. *N Engl J Med* 2015;372:1291-300.
12. SCOT-HEART Investigators. CT coronary angiography in patients with suspected angina due to coronary heart disease (SCOT-HEART): an open-label, parallel-group, multicentre trial. *Lancet* 2015;385:2383-91.
13. Williams MC, Hunter A, Shah AS, et al.; SCOT-HEART Investigators. Use of coronary computed tomographic angiography to guide management of patients with coronary disease. *J Am Coll Cardiol* 2016;67:1759-68.
14. Alkafih K, Greenwood JP, Plein S. The 2016 update to NICE CG95 guideline for the investigation of new onset stable chest pain: more innovation, but at a cost? *Clin Med (Lond)* 2017;17:209-11.
15. Lu MT, Douglas PS, Udelson JE, et al. Safety of coronary CT angiography and functional testing for stable chest pain in the PROMISE trial: a randomized comparison of test complications, incidental findings, and radiation dose. *J Cardiovasc Comput Tomogr* 2017;11:373-82.
16. Stocker TJ, Deseive S, Leipsic J, et al. Reduction in radiation exposure in cardiovascular computed tomography imaging: results from the PROspective multicenter registry on radiation dose Estimates of cardiac CT angiography in daily practice in 2017 (PROTECTION VI). *Eur Heart J* 2018;39:3715-23.
17. Min JK, Dunning A, Lin FY, et al.; CONFIRM Investigators. Age- and sex-related differences in all-cause mortality risk based on coronary computed tomography angiography findings: results from the international multicenter CONFIRM (Coronary CT Angiography Evaluation for Clinical Outcomes: An International Multicenter Registry) of 23,854 patients without known coronary artery disease. *J Am Coll Cardiol* 2011;58:849-60.
18. Villines TC, Hulten EA, Shaw LJ, et al.; CONFIRM Registry Investigators. Prevalence and severity of coronary artery disease and adverse events among symptomatic patients with coronary artery calcification scores of zero undergoing coronary computed tomography angiography: results from the CONFIRM (Coronary CT Angiography Evaluation for Clinical Outcomes: An International Multicenter) registry. *J Am Coll Cardiol* 2011;58:2533-40.
19. Min JK, Berman DS, Dunning A, et al. All-cause mortality benefit of coronary revascularization vs. medical therapy in patients without known coronary artery disease undergoing coronary computed tomographic angiography: results from CONFIRM (Coronary CT Angiography Evaluation For Clinical Outcomes: An International Multicenter Registry). *Eur Heart J* 2012;33:3088-97.
20. Hadamitzky M, Achenbach S, Al-Mallah M, et al.; CONFIRM Investigators. Optimized prognostic score for coronary computed tomographic angiography: results from the CONFIRM registry (Coronary CT Angiography Evaluation For Clinical Outcomes: An International Multicenter Registry). *J Am Coll Cardiol* 2013;62:468-76.
21. Mushtaq S, Andreini D, Pontone G, et al. Prognostic value of coronary CTA in coronary bypass patients: a long-term follow-up study. *JACC Cardiovasc Imaging* 2014;7:580-9.
22. Pope JH, Aufderheide TP, Ruthazer R, et al. Missed diagnoses of acute cardiac ischemia in the emergency department. *N Engl J Med* 2000;342:1163-70.
23. Pontone G, Andreini D, Guaricci AI, et al. Incremental diagnostic value of stress computed tomography myocardial perfusion with whole-heart coverage CT scanner in intermediate- to high-risk symptomatic patients suspected of coronary artery disease. *JACC Cardiovascular Imaging* 2019;12:338-49.
24. So A, Lee TY. Quantitative myocardial

al CT perfusion: a pictorial review and the current state of technology development. *J Cardiovasc Comput Tomogr* 2011;5:467-81.

25. Pontone G, Baggiano A, Andreini D, et al. Diagnostic accuracy of simultaneous evaluation of coronary arteries and myocardial perfusion with single stress cardiac computed tomography acquisition compared to invasive coronary angiography plus invasive fractional flow reserve. *Int J Cardiol* 2018;273:263-8.

26. Pijls NH, Sels JW. Functional measurement of coronary stenosis. *J Am Coll Cardiol* 2012;59:1045-57.

27. Tonino PA, De Bruyne B, Pijls NH, et al.; FAME Study Investigators. Fractional flow reserve versus angiography for guiding percutaneous coronary intervention. *N Engl J Med* 2009;360:213-24.

28. De Bruyne B, Pijls NH, Kalesan B, et al.; FAME 2 Trial Investigators. Fractional flow reserve-guided PCI versus medical therapy in stable coronary disease. *N Engl J Med* 2012;367:991-1001.

29. Xaplanteris P, Fournier S, Pijls NH, et al.; FAME 2 Investigators. Five-year outcomes with PCI guided by fractional flow reserve. *N Engl J Med* 2018;379:250-9.

30. Neumann FJ, Sousa-Uva M, Ahlsson A, et al. 2018 ESC/EACTS Guidelines on myocardial revascularization. *Eur Heart J* 2019;40:87-165.

31. Pontone G, Muscogiuri G, Andreini D, et al. The new frontier of cardiac computed tomography angiography: fractional flow reserve and stress myocardial perfusion. *Curr Treat Options Cardiovasc Med* 2016;18:74.

32. Abbara S, Blanke P, Maroules CD, et al. SCCT guidelines for the performance and acquisition of coronary computed tomographic angiography: a report of the Society of Cardiovascular Computed Tomography Guidelines Committee: Endorsed by the North American Society for Cardiovascular Imaging (NASCI). *J Cardiovasc Comput Tomogr* 2016;10:435-49.

33. Ball C, Pontone G, Rabbat M. Fractional flow reserve derived from coronary computed tomography angiography datasets: the next frontier in noninvasive assessment of coronary artery disease. *Biomed Res Int* 2018;2018:2680430.

34. Coenen A, Lubbers MM, Kurata A, et al. Fractional flow reserve computed from noninvasive CT angiography data: diagnostic performance of an on-site clinician-op-

erated computational fluid dynamics algorithm. *Radiology* 2015;274:674-83.

35. Ko BS, Cameron JD, Munnur RK, et al. Noninvasive CT-derived FFR based on structural and fluid analysis: a comparison with invasive FFR for detection of functionally significant stenosis. *JACC Cardiovasc Imaging* 2017;10:663-73.

36. Koo BK, Erglis A, Doh JH, et al. Diagnosis of ischemia-causing coronary stenoses by noninvasive fractional flow reserve computed from coronary computed tomographic angiograms. Results from the prospective multicenter DISCOVER-FLOW (Diagnosis of Ischemia-Causing Stenoses Obtained Via Noninvasive Fractional Flow Reserve) study. *J Am Coll Cardiol* 2011;58:1989-97.

37. Min JK, Leipsic J, Pencina MJ, et al. Diagnostic accuracy of fractional flow reserve from anatomic CT angiography. *JAMA* 2012;308:1237-45.

38. Norgaard BL, Leipsic J, Gaur S, et al. Diagnostic performance of noninvasive fractional flow reserve derived from coronary computed tomography angiography in suspected coronary artery disease: the NXT trial (Analysis of Coronary Blood Flow Using CT Angiography: Next Steps). *J Am Coll Cardiol* 2014;63:1145-55.

39. Douglas PS, De Bruyne B, Pontone G, et al.; PLATFORM Investigators. 1-Year outcomes of FFRCT-guided care in patients with suspected coronary disease: the PLATFORM study. *J Am Coll Cardiol* 2016;68:435-45.

40. Hlatky MA, De Bruyne B, Pontone G, et al.; PLATFORM Investigators. Quality-of-life and economic outcomes of assessing fractional flow reserve with computed tomography angiography: PLATFORM. *J Am Coll Cardiol* 2015;66:2315-2323.

41. Curzen NP, Nolan J, Zaman AG, Norgaard BL, Rajani R. Does the routine availability of CT-derived FFR influence management of patients with stable chest pain compared to CT angiography alone? The FFRCT RIPCORDER study. *JACC Cardiovasc Imaging* 2016;9:1188-1194.

42. National Institute for Health and Care Excellence (NICE). HeartFlow FFRCT for estimating fractional flow reserve from coronary CT angiography. *Medical Technologies Guidance* 32. February 2017. <https://www.nice.org.uk/guidance/mtg32> [accessed January 7, 2020].

43. Fairbairn TA, Nieman K, Akasaka T, et al. Real-world clinical utility and impact

on clinical decision-making of coronary computed tomography angiography-derived fractional flow reserve: lessons from the ADVANCE Registry. *Eur Heart J* 2018;39:3701-11.

44. Norgaard BL, Terkelsen CJ, Mathiasen ON, et al. Coronary CT angiographic and flow reserve-guided management of patients with stable ischemic heart disease. *J Am Coll Cardiol* 2018;72:2123-34.

45. Collet C, Onuma Y, Andreini D, et al. Coronary computed tomography angiography for heart team decision-making in multivessel coronary artery disease. *Eur Heart J* 2018;39:3689-98.

46. Hoffmann U, Truong QA, Schoenfeld DA, et al.; ROMICAT-II Investigators. Coronary CT angiography versus standard evaluation in acute chest pain. *N Engl J Med* 2012;367:299-308.

47. Motoyama S, Sarai M, Harigaya H, et al. Computed tomographic angiography characteristics of atherosclerotic plaques subsequently resulting in acute coronary syndrome. *J Am Coll Cardiol* 2009;54:49-57.

48. Min JK, Shaw LJ, Devereux RB, et al. Prognostic value of multidetector coronary computed tomographic angiography for prediction of all-cause mortality. *J Am Coll Cardiol* 2007;50:1161-70.

49. Hadamitzky M, Täubert S, Deseive S, et al. Prognostic value of coronary computed tomography angiography during 5 years of follow-up in patients with suspected coronary artery disease. *Eur Heart J* 2013;34:3277-85.

50. Park HB, Heo R, Ó Hartaigh B, et al. Atherosclerotic plaque characteristics by CT angiography identify coronary lesions that cause ischemia: a direct comparison to fractional flow reserve. *JACC Cardiovasc Imaging* 2015;8:1-10.

51. Pontone G. Anatomy and physiology in ischaemic heart disease: a second honeymoon? *Eur Heart J* 2016;37:1228-31.

52. Lee JM, Choi G, Koo BK, et al. Identification of high-risk plaques destined to cause acute coronary syndrome using coronary computed tomographic angiography and computational fluid dynamics. *JACC Cardiovasc Imaging* 2019;12:1032-43.

53. Newby DE, Adamson PD, Berry C, et al.; SCOT-HEART Investigators. Coronary CT angiography and 5-year risk of myocardial infarction. *N Engl J Med* 2018;379:924-33.