- Copyright - Il Pensiero Scientifico Editore downloaded by IP 216.73.216.202 Mon, 30 Jun 2025, 23:15:35

In questo numero

EDITORIALE

Gravidanza e cuore: le novità dalla Società Europea di Cardiologia

Nel 2018 la Società Europea di Cardiologia ha pubblicato le linee guida sul trattamento delle malattie cardiovascolari in gravidanza, che, come ci illustra *Patrizia Presbitero*, si sono rese necessarie per i cambiamenti epidemiologici: da un lato l'età sempre più avanzata al primo parto nei paesi occidentali e il frequente ricorso alla fecondazione assistita, con aumento dei fattori di rischio come diabete, ipertensione, obesità, dall'altro lato per l'arrivo all'età riproduttiva dei congeniti operati con successo in età pediatrica. La gravidanza è complicata da una cardiopatia materna nell'1-4% dei casi, più frequentemente dall'ipertensione arteriosa e dalla cardiomiopatia peripartum, meno frequentemente da valvulopatie, aortopatie, cardiopatie congenite, ipertensione arteriosa polmonare primitiva e malattia coronarica. La prima cosa che le nuove linee guida hanno introdotto è la classificazione del rischio cardiovascolare materno basata su una modificazione di quella dell'Organizzazione Mondiale della Sanità. La valutazione del rischio dovrebbe essere individualizzata considerando la cardiopatia sottostante, la funzione ventricolare e valvolare, la classe funzionale NYHA, la presenza di cianosi e il grado di ipertensione polmonare. Inoltre viene raccomandato uno screening ecocardiografico fetale tra la 19ª e la 22ª settimana di gestazione nelle donne con cardiopatia congenita o genetica. L'induzione del travaglio dovrebbe essere considerata alla 40a settimana, con ricorso al parto cesareo in pazienti in trattamento anticoagulante, con patologia aortica, scompenso cardiaco refrattario e ipertensione polmonare severa. •

RASSEGNE

Focus on: La cardiochirurgia mini-invasiva

I progressi tecnologici degli ultimi anni hanno permesso sempre più un approccio mini-invasivo come prima scelta in diverse tipologie di interventi cardiochirurgici. Infatti, i vantaggi derivanti da questa tecnica risultano di notevole importanza in termini di benefici per il paziente, determinando una riduzione del rischio di sanguinamento, una riduzione delle ore di intubazione e della durata di degenza e una più rapida ripresa delle attività quotidiane. Attualmente, i principali ambiti di applicazione della chirurgia mini-invasiva sono il trattamento chirurgico delle valvulopatie, degli aneurismi dell'aorta ascendente, di difetti interatriali e masse atriali, ma anche il trattamento della cardiopatia ischemica mono o plurivasale e della fibrillazione atriale. In questa rassegna, *Davide Ricci et al.* espongono con chiarezza e cura del dettaglio le diverse applicazioni e le prospettive di questa tecnica che ha tutte le caratteristiche per diventare lo "standard of care" in cardiochirurgia. •

Riparazione valvolare aortica: si può fare!

Ad oggi il trattamento di scelta per l'insufficienza valvolare aortica è la sostituzione della valvola con protesi. Dati emergenti riguardano la riparazione della valvola aortica, procedura che si associa a minori rischi di complicanze. Grazie allo sviluppo di metodiche di imaging non invasivo sempre più precise e dettagliate, si è giunti ad un'approfondita conoscenza dell'anatomia e della funzione valvolare aortica che ha permesso alla riparazione chirurgica di farsi strada. In questa rassegna *Marco Di Eusanio et al.* espongono lo stato dell'arte della chirurgia riparativa su valvola aortica. In modo particolare, partendo dall'anatomia funzionale della valvola, attraverso i dati derivanti dalle tecniche di imaging e tramite dettagliate descrizioni delle principali scale di classificazione del rigurgito aortico, la presente rassegna ci guida ai principi chirurgici della riparazione e alle tecniche più appropriate, dedicando spazio anche a casi particolari quali la bicuspidia. •

- Copyright - Il Pensiero Scientifico Editore downloaded by IP 216.73.216.202 Mon, 30 Jun 2025, 23:15:35

> RASSEGNE

Approccio combinato nella cardiochirurgia del paziente oncologico

I farmaci chemioterapici hanno diversi effetti sulle strutture cardiovascolari alterandone, anche in modo permanente, la struttura e la funzionalità. Gli effetti cardiovascolari dei farmaci antineoplastici possono determinare un più alto tasso di complicanze e di insuccesso degli interventi cardiochirurgici. Poiché, grazie allo sviluppo di questa categoria di molecole, il numero di pazienti sopravvissuti a malattia neoplastica è incrementato rapidamente, si è creata la necessità di uno stretto dialogo tra cardiologi, cardiochirurghi e oncologi al fine di un'ottimale gestione perioperatoria di questi pazienti ed un'approfondita conoscenza della cardiotossicità. *Federica Jiritano et al.* offrono una panoramica dei fattori da considerare nella valutazione dei pazienti candidati a cardiochirurgia che sono sottoposti o hanno eseguito un trattamento antineoplastico. •

MINOCA: al di là delle stenosi coronariche

Già da qualche anno sentiamo parlare sempre più spesso di MINOCA, cioè di una tipologia di infarto del miocardio non associato ad un'ostruzione coronarica significativa (stenosi <50%). Questa categoria rappresenta il 6-8% degli infarti miocardici e solo in un terzo dei casi presenta all'ECG un sopraslivellamento del tratto ST. I meccanismi fisiopatologici che portano al danno ischemico sono la rottura e/o erosione di placca, gli eventi tromboembolici coronarici, la dissezione e lo spasmo coronarico. I pazienti con MINOCA sono in genere giovani (età media circa 55 anni), più spesso maschi, anche se la dissezione coronarica spontanea si verifica molto più frequentemente nelle donne. In questa rassegna *Andrea Buono et al.* illustrano il complesso percorso che porta alla diagnosi di MINOCA, per la quale elementi indispensabili sono il rialzo delle troponine con una determinazione superiore al 99° percentile dei valori di riferimento normali, l'evidenza clinica e/o strumentale di ischemia miocardica in accordo con la quarta definizione universale dell'infarto miocardico e l'assenza di stenosi >50% alla coronarografia. Ma questo è solo il punto di partenza, perché occorre poi la ricerca della causa eziologica. L'utilizzo delle metodiche di imaging intracoronarico, come l'ultrasonografia intravascolare e la tomografia a coerenza ottica, aumenta la capacità di identificare eventuale rottura e/o erosione di placca, dissezione coronarica o trombosi endoluminale. Anche la risonanza magnetica cardiaca riveste un ruolo importante nella conferma diagnostica e nella diagnosi differenziale con patologie che causano un danno miocardico come le miocarditi acute, le cardiomiopatie e la sindrome Takotsubo. La prognosi è caratterizzata da tassi di mortalità e morbilità di poco inferiori all'infarto miocardico con stenosi coronariche angiograficamente significative. La terapia va indirizzata rispetto al meccanismo eziopatogenetico del MINOCA. •

Il famoso "crepacuore": la sindrome Takotsubo

Non è che stanno aumentando i casi di Takotsubo, semplicemente sappiamo diagnosticarli meglio! Questo tipo di infarto miocardico rappresenta l'1-3% di tutti i casi di infarto miocardico con sopraslivellamento del tratto ST e per il 90% colpisce le donne, spesso in età post-menopausale. La teoria eziopatogenetica più accreditata è quella di una rapida dismissione in circolo di catecolamine dopo un evento stressante, riconducibile all'interazione cuore-cervello. Si parla anche di stordimento miocardico neurogenico causato dalle catecolamine. Per la diagnosi occorrono elementi peculiari quali: un'estesa acinesia dei segmenti medio-apicali del ventricolo sinistro, chiamata "apical ballooning" (più raramente si osserva un "mid-ventricular" o "basal ballooning"); le coronarie prive di stenosi; il recupero contrattile del miocardio nelle 4-8 settimane successive all'esordio; l'insorgenza a seguito di un evento trigger scatenante. Recentemente per la diagnosi differenziale con le sindromi coronariche acute da coronaropatia è stato introdotto uno score chiamato InterTAK, che fornisce un punteggio indicativo della probabilità di Takotsubo. *Rodolfo Citro et al.* richiamano l'attenzione anche sul fatto che la sindrome Takotsubo non sia del tutto benigna, come ritenuto fino a poco tempo fa. Complicanze acute come lo scompenso cardiaco, l'ostruzione del tratto di efflusso del ventricolo sinistro, l'insufficienza mitralica severa, le aritmie ventricolari maggiori e lo shock cardiogeno sono frequenti. Ad oggi non ci sono linee guida sul trattamento della sindrome Takotsubo, ma raccomandazioni provenienti da studi e registri osservazionali. È auspicabile che vengano condotti studi prospettici e trial clinici randomizzati per identificare le strategie più idonee alla diagnosi ed alla stratificazione prognostica precoce, e per definire protocolli terapeutici della fase acuta e per il lungo termine. •

- Copyright - Il Pensiero Scientifico Editore downloaded by IP 216.73.216.202 Mon, 30 Jun 2025, 23:15:35

STUDIO OSSERVAZIONALE

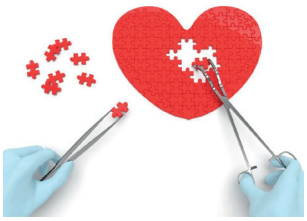

Un approccio completamente mini-invasivo per la valvola aortica

La chirurgia valvolare aortica ha subito negli ultimi anni un importante sviluppo grazie alle tecniche mini-invasive che hanno permesso di ridurre l'impatto dell'intervento cardiochirurgico e di estendere l'operabilità anche ai pazienti a rischio più elevato. In questo studio *Marco Di Eusanio et al.* ci illustrano come l'approccio mini-invasivo per la valvola aortica non interessi soltanto il cardiochirurgo ma tutti i componenti del team multidisciplinare che viene coinvolto durante e dopo l'intervento stesso. Al di là dell'incisione chirurgica e dell'utilizzo di valvole a rapido rilascio, l'impiego di rapidi protocolli anestesiologici e circuiti miniaturizzati di circolazione extracorporea determinano un globale approccio mini-invasivo che si traduce in risultati incoraggianti. •

CASO CLINICO

Takotsubo dopo ecocardiografia da sforzo: quali meccanismi fisiopatologici?

La sindrome Takotsubo è caratterizzata da disfunzione sistolica regionale acuta del ventricolo sinistro ed è frequentemente correlata a stress psicofisico acuto. La fisiopatologia è sconosciuta, tuttavia è opinione diffusa che un brusco incremento delle catecolamine circolanti a seguito di un evento stressante possa essere il principale meccanismo inducendo una disfunzione miocardica così come accade nel feocromocitoma. L'idea che connessioni neuroumorali tra cuore e cervello siano il substrato anatomico e funzionale che la scatena ha preso sempre più piede negli ultimi anni. Tuttavia il motivo per cui fattori stressanti di natura psicologica e/o fisica possano precipitare il quadro solo in alcuni soggetti e non in altri rimane sconosciuto a tutt'oggi. *Maria Giovanna Bucci et al.* riportano un caso clinico del tutto peculiare di sindrome Takotsubo comparsa dopo ecocardiografia da sforzo con dipiridamolo, le cui spiegazioni fisiopatologiche aprono le porte a diverse ipotesi intriganti. •