

# Tips and tricks: come orientarsi tra i vari dispositivi per la chiusura del forame ovale pervio

Francesco Meucci<sup>1</sup>, Miroslava Stolcova<sup>1</sup>, Federico De Marco<sup>2</sup>, Alessio Mattesini<sup>1</sup>, Francesca Ristalli<sup>1</sup>, Niccolò Chiriatti<sup>1</sup>, Giovanni Squillantini<sup>1</sup>, Cecilia Agostini<sup>1</sup>, Cristina Sarti<sup>3</sup>, Carlo Di Mario<sup>1</sup>

<sup>1</sup>Interventistica Cardiologica Strutturale, Dipartimento Cardio-Toraco-Vascolare, AOU Careggi, Firenze

<sup>2</sup>Dipartimento di Cardiologia, IRCCS Policlinico San Donato, San Donato Milanese (MI)

<sup>3</sup>Stroke Unit, Dipartimento DEA, AOU Careggi, Firenze

Percutaneous patent foramen ovale (PFO) closure is an intervention aimed to prevent cardioembolic stroke. It recently proved to be superior to antiplatelet therapy in preventing recurrent strokes in a well-selected population of patients with a previous cryptogenic cerebral ischemic event. A large part of the clinical advantage of PFO transcatheter therapy derives from the very high efficacy and safety of the maneuver. Various types of devices with different characteristics are currently available for the use of the interventionists. Recently, a direct PFO suture device has been added to the device list, allowing for PFO closure without implanting any prosthesis.

This article describes the procedure of PFO closure with a particular focus on the main characteristics of the various devices available. A road-map of choice among the various prostheses is also provided, keeping in mind the patient's clinical features and the various PFO anatomies.

**Key words.** Closure devices; Patent foramen ovale; Transcatheter therapy.

G Ital Cardiol 2019;20(3 Suppl 1):9S-16S

## INTRODUZIONE

La chiusura percutanea del forame ovale pervio (PFO) è una procedura che ha come principale indicazione la prevenzione dell'ictus cardioembolico. Si tratta quindi di un intervento di profilassi e non terapeutico. Soltanto nelle sindromi da desaturazione molto più rare (es. platipnea-ortodeossia) o in alcuni casi di emicrania il paziente avrà un miglioramento sintomatico dopo l'intervento. Per questi motivi la manovra è giustificabile solo se eseguita con standard molto alti di successo e minima incidenza di complicanze e "discomfort" per il paziente.

I dispositivi attualmente disponibili nei laboratori di emodinamica sono elencati in Tabella 1 con le caratteristiche principali a confronto. Un corretto utilizzo di questi dispositivi è parte essenziale del successo procedurale e i criteri di scelta fra uno o l'altro e delle diverse misure disponibili dipendono sia dalle caratteristiche cliniche del paziente che dalla morfologia del PFO. In questo articolo riassumeremo le diverse caratteristiche anatomiche e cliniche che possono influenzare la scelta del dispositivo e daremo un cenno delle tecniche di impianto di ciascuno dei principali dispositivi.

## IMAGING PREPROCEDURALE

L'ecocardiografia transesofagea (ETE) è essenziale per valutare l'anatomia e le dimensioni del difetto e delle strutture

circostanti al fine di determinarne l'idoneità alla chiusura percutanea e per selezionare correttamente il dispositivo.

Il PFO viene visualizzato all'ETE in posizione medio-esofagea, con l'asse supero-inferiore in proiezione bicavale (approssimativamente a 90-120°) e l'asse antero-posteriore in proiezione asse corto basale (approssimativamente a 30-75°). Deve essere, in particolare, valutata la presenza di aneurisma del setto interatriale, ispessimento del septum secundum (SS), morfologia e lunghezza del tunnel, presenza concomitante di difetti interatriali o di fenestrate del septum primum (SP), valvola di Eustachio prominente, rete di Chiari ed eventuali reperti che potrebbero controindicare la procedura (Tabella 2).

## CONSIDERAZIONI CLINICHE RELATIVE ALLA SCELTA DEL DISPOSITIVO

La prima considerazione da fare in questo ambito è relativa ai dati di letteratura disponibili per i vari dispositivi, valorizzando in particolare quelli che emergono dai principali trial randomizzati controllati.

Nel recente documento di consenso europeo sul PFO<sup>1</sup> viene infatti affermato che la maggior parte delle evidenze disponibili sono state ottenute con i dispositivi Amplatzer PFO Occluder e GORE Cardioform Septal Occluder e dunque la scelta del dispositivo dovrebbe innanzitutto tenere presente questi dati. L'utilizzo di dispositivi diversi dai due precedenti dovrebbe essere fatto alla luce di particolari motivazioni anatomiche, tecniche o cliniche, sempre condividendo la scelta con il paziente. Alcuni pazienti, in particolari situazioni cliniche, possono beneficiare di dispositivi con caratteristiche diverse dai due maggiormente utilizzati nella pratica clinica e negli studi randomizzati, in particolare:











© 2019 Il Pensiero Scientifico Editore

Gli autori dichiarano nessun conflitto di interessi.

Per la corrispondenza:

**Dr. Francesco Meucci** Interventistica Cardiologica Strutturale, AOU Careggi, Largo Brambilla 3, 50134 Firenze  
e-mail: meuccif@aou-careggi.toscana.it

**Tabella 1.** Dispositivi per la chiusura del forame ovale pervio commercialmente disponibili in Europa.

Device (produttore)	Immagine	Dimensioni dispositivo (disco di destra/disco di sinistra)/introduttore	Potenziati vantaggi	Potenziati svantaggi		
Amplatzer PFO Occluder (St. Jude-Abbott)		18 mm (18/18 mm)/8F 25 mm (25/18 mm)/8F 30 mm (30/30 mm)/8F 35 mm (35/25 mm)/9F	<ul style="list-style-type: none"> <li>Dispositivo con più dati in assoluto in letteratura e nei RCT</li> <li>Buona efficacia in tutte le anatomie, in particolare in caso di tunnel rigidi</li> </ul>	<ul style="list-style-type: none"> <li>Potenziale rischio di erosione (soprattutto dispositivi più grandi, ma nessun caso nei RCT)</li> <li>Futuri accessi TS possibili ma complessi</li> <li>Trombogenicità</li> </ul>		
Amplatzer Multi-Fenestrated Septal Occluder - Cribriform (St. Jude-Abbott)		18 mm (18/18 mm)/8F 25 mm (25/25 mm)/8F 30 mm (30/30 mm)/8F 35 mm (35/35 mm)/9F 40 mm (40/40 mm)/10F	<ul style="list-style-type: none"> <li>Buona efficacia in tutte le anatomie, in particolare in caso di tunnel rigidi o in caso di ampi aneurismi o di severa ipertrofia del SS</li> </ul>	<ul style="list-style-type: none"> <li>Potenziale rischio di erosione (soprattutto dispositivi più grandi, ma nessun caso nei RCT)</li> <li>Futuri accessi TS possibili ma complessi</li> <li>Trombogenicità</li> </ul>		
Figulla Flex II (Occlutech)		16/18 mm/7F 23/25 mm/9F 27/30 mm/9F 31/35 mm /11F	<ul style="list-style-type: none"> <li>Rivestimento esterno senza nichel</li> <li>Sistema di rilascio articolato con dispositivo (meno tensione durante l'impianto)</li> <li>No hub a sinistra, meno traumatico e potenzialmente meno trombogenico</li> </ul>	<ul style="list-style-type: none"> <li>Esperienza e letteratura molto meno estese di Amplatzer e GSO</li> <li>Futuri accessi TS possibili ma complessi</li> <li>Rischio di erosione sconosciuto</li> </ul>		
CARDIOFORM Septal Occluder (Gore)		20 mm (20/20 mm)/10F 25 mm (25/25 mm)/10F 30 mm (30/30 mm)/10F	<ul style="list-style-type: none"> <li>Dispositivo meno rigido di Amplatzer, profilo più sottile, buona conformabilità alle diverse anatomie</li> <li>Rivestimento esterno in ePTFE senza esporre nitinolo, bassa trombogenicità</li> <li>Basso rischio di erosione</li> <li>Potenzialmente più facile da riattraversare con nuovo accesso TS rispetto ad Amplatzer</li> </ul>	<ul style="list-style-type: none"> <li>Maggior rischio di FA rispetto ad Amplatzer nei RCT</li> <li>Maggiore shunt residuo nel trial REDUCE rispetto agli altri RCT</li> </ul>		
Noblestitch (Kardia)		1 misura/12F	<ul style="list-style-type: none"> <li>Chiusura del PFO senza dispositivo metallico</li> <li>Non necessita terapia antitrombotica post-impianto</li> <li>Non rischio di erosione</li> <li>Possibilità di puntura TS futura</li> </ul>	<ul style="list-style-type: none"> <li>Meno applicabile in anatomie difficili</li> <li>Curva di apprendimento</li> <li>Mezzo di contrasto e dosi di scopia potenzialmente superiori agli altri dispositivi</li> <li>Scarsi dati clinici</li> </ul>		
Altri dispositivi con marchio CE	Hyperion PFOO – II (Comed)		Ultrassept PFO Occluder (Cardia Inc.)		CeraFlex PFO Occluder (Lifetech Scientific)	
	Nit-Occlud PFO (PFM Medical)		Amender PFO Occluder (Kewei Rising)		MemoPart PFO Occluder (Lepu Medical)	

ePTFE, politetrafluoroetilene espanso; FA, fibrillazione atriale; PFO, forame ovale pervio; RCT, trial randomizzato controllato; SS, septum secundum; TS, transettale.

**Tabella 2.** Controindicazioni alla chiusura percutanea del forame ovale pervio (PFO).

<ul style="list-style-type: none"> <li>• Presenza di massa intracardiaca, tumore, trombo o vegetazione a livello del sito di impianto del dispositivo.</li> </ul>
<ul style="list-style-type: none"> <li>• Presenza di trombosi venosa a carico delle vene attraversate da sistema di rilascio del dispositivo.</li> </ul>
<ul style="list-style-type: none"> <li>• Anatomia o calibro dei vasi venosi inadeguati per il sistema di rilascio del dispositivo.</li> </ul>
<ul style="list-style-type: none"> <li>• Anatomia del PFO tale per cui un eventuale dispositivo di chiusura potrebbe interferire con le strutture valvolari o vascolari intracardiache.</li> </ul>
<ul style="list-style-type: none"> <li>• Presenza di endocardite infettiva o di altre infezioni non controllate.</li> </ul>

- *pazienti allergici al nichel*: sebbene vi siano pareri molto discordanti sulla relazione fra allergia cutanea ed eventuali reazioni allergiche dopo impianto di un dispositivo intravascolare o intracardiaco<sup>2</sup>, di fronte ad un paziente con chiara anamnesi di allergia al nichel appare prudente utilizzare un dispositivo privo di nichel (sistema di sutura percutanea) o un dispositivo rivestito di altro materiale evitando l'esposizione del nichel al torrente ematico;
- *pazienti con controindicazione a terapia antiaggregante*: la doppia antiaggregazione piastrinica è consigliata per 1-6 mesi dopo l'impianto di dispositivo, seguita da mono-antiaggregazione per almeno 5 anni<sup>1</sup>. I primi mesi di doppia antiaggregazione servono a ridurre l'incidenza di trombosi sul dispositivo nel periodo fra l'impianto e la completa endotelizzazione. In caso di pazienti con documentata emorragia dopo antiplastrinici per cause non reversibili (es. alcune forme di morbo di Crohn, pazienti con angiodisplasia del tenue che abbiano già avuto episodi emorragici in passato, pazienti con pregressa emorragia cerebrale per cause non traumatiche) si può pensare di utilizzare sistemi di chiusura "deviceless" a tipo sutura percutanea, che non lasciando alcun materiale estraneo in atrio sinistro non hanno rischio di sviluppare trombosi sul dispositivo;
- *pazienti ad elevato rischio di endocardite*: ad esempio pazienti con ascesso cerebrale giudicato di origine embolica attraverso il PFO, soprattutto se hanno fonte persistente di batteriemia (es. grave parodontopatia). Anche in questi casi è preferibile pensare di usare in prima istanza un sistema di chiusura "deviceless" per minimizzare il rischio di future infezioni in coincidenza di batteriemie;
- *pazienti potenzialmente candidati a futuri cateterismi transettali*: categoria di pazienti mal definibile ma ad esempio la presenza di valvulopatia mitralica o un'anamnesi familiare di fibrillazione atriale parossistica in giovane età possono far propendere la scelta, a parità di fattibilità anatomica, verso dispositivi a doppio disco più facilmente attraversabili con cateterismo transettale o di nuovo verso tecnologie "deviceless".

## CARATTERISTICHE ANATOMICHE DEL FORAME OVALE PERVIO E SCELTA DEL DISPOSITIVO

Diversi autori<sup>3,4</sup> hanno suggerito una suddivisione morfologica dei PFO in due categorie principali: PFO "semplice" e PFO "complesso".

### Forame ovale pervio "semplice"

Per PFO semplice si intendono i forami ovali che non hanno nessuna delle caratteristiche di maggiore complessità. Rappresentano nelle diverse casistiche la maggioranza dei PFO trattati. In questi pazienti il dispositivo utilizzato non influenza in genere il risultato purché si conosca bene il dispositivo e la tecnica di impianto. Una semplice regola di "sizing" riguardo alla massima ampiezza chiudibile di un PFO, che vale per tutti i dispositivi a doppio disco non autocentranti, è quella di limitarsi a chiudere PFO che non siano più ampi del raggio del dispositivo che si intende usare (in pratica un dispositivo che per esempio abbia un diametro di 30 mm chiude in modo sicuro i PFO con ampiezza fino a 15 mm).

### Forame ovale pervio "complesso"

Le principali categorie a maggiore complessità anatomica sono riportate di seguito.

#### Septum secundum ipertrofico

L'ipertrofia lipomatosa del SS è una proliferazione benigna di cellule adipose nello spessore del SS. Spessori >6-7 mm sono da considerare con attenzione ma le difficoltà maggiori si incontrano con spessori >15 mm. Il principale elemento di difficoltà in questi casi è riuscire ad abbracciare il SS con entrambi i dischi della protesi.

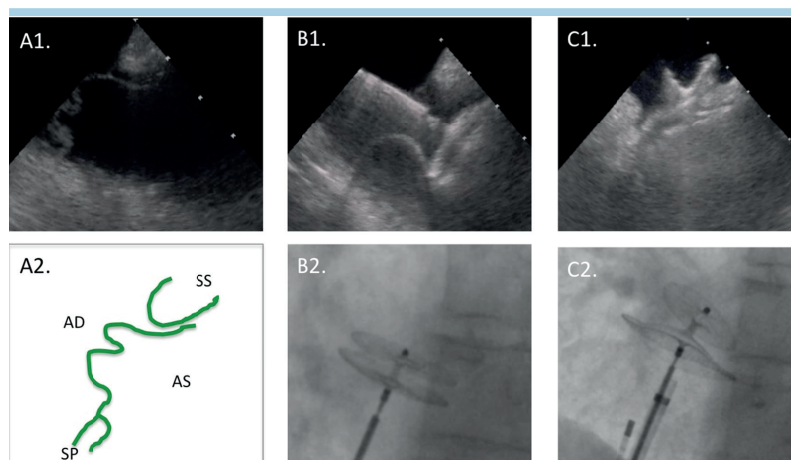
#### Aneurisma del setto interatriale o septum primum ipermobile

In questi casi il SP è ridondante con oscillazioni durante il ciclo cardiaco più o meno ampie fra l'atrio destro e l'atrio sinistro. Alcuni autori hanno proposto una definizione e "grading" di questa patologia<sup>5</sup>. È noto dalla letteratura che la presenza di un aneurisma del setto interatriale aumenta il rischio di cardioembolismo associato al PFO ed è anche noto che nella maggior parte delle casistiche e delle metanalisi pubblicate la presenza di un aneurisma del setto interatriale non modifica il successo procedurale. Tuttavia esistono alcuni sottotipi anatomici di aneurisma, in particolare le forme molto ampie e con ampia escursione nei due atri che possono invece rappresentare un problema per la chiusura sia con dispositivo a doppio disco che con altri. Infatti, l'escursione del SP può essere talmente ampia (es. 10-12 mm) da far configurare questi PFO come "varianti" di un vero e proprio difetto interatriale con il rischio che un dispositivo a doppio disco si possa posizionare in modo non ottimale e conseguente possibile embolizzazione del dispositivo stesso o shunt residuo. Per alcuni autori in queste situazioni può essere indicato impiegare dispositivi a doppio disco autocentranti tipo Amplatzer Septal Occluder, in genere previo impiego di "sizing balloon", secondo altri sono da preferire dispositivi non autocentranti con dischi ampi (30-35 mm di diametro) in grado di abbracciare tutto il SP (Figura 1).

Bisogna infine ricordare che spesso l'aneurisma del setto interatriale si associa ad altre anomalie anatomiche ad esempio cribrosità multiple del SP o ipertrofia del SS che rendono questi forami ovali particolarmente difficili da trattare.

#### Presenza di forame ovale pervio con multiple fenestrazioni del septum primum

Lo studio con ETE preoperatoria deve riuscire a diagnosticare con accuratezza l'eventuale presenza di fenestrazioni del SP in aggiunta alla pervietà del forame ovale. Queste ulteriori comunicazioni se non correttamente riconosciute e trattate



**Figura 1.** Dispositivo a doppio disco in forame ovale pervio con aneurisma del setto interatriale. (A1) Immagine ecografica intracardiaca del setto interatriale aneurismatico con immagine schematica nel pannello A2. Tentativo di impianto di dispositivo Amplatzer Cribriform Occluder 25 mm che viene dislocato dalla posizione di impianto durante la manovra di stabilità “push and pull” (B1) e la rispettiva immagine angiografica scorretta di due dischi che decorrono in parallelo senza il caratteristico aspetto a “pac man” (B2). Si impianta quindi dispositivo Amplatzer PFO Occluder 35 mm che risulta correttamente posizionato all’ecografia (C1) e all’angiografia (C2). AD, atrio destro; AS, atrio sinistro; SP, septum primum; SS, septum secundum.

possono rendere vano l’intervento limitato al trattamento del solo forame ovale, soprattutto se si trovano in posizione lontana dal tunnel vero e proprio. Molto importante è il contributo che in questa particolare diagnosi può essere fornito dalle ricostruzioni ecografiche tridimensionali. Ewert et al.<sup>6</sup> hanno proposto la classificazione riportata in Figura 2 con il tipo di dispositivo da impiantare a seconda dell’ampiezza del PFO e del numero di comunicazioni esistenti. Bisogna tenere presente che anatomie con cribrosità diffusa a tutta la fossa ovale (Figura 2D) non sono chiudibili con dispositivo.

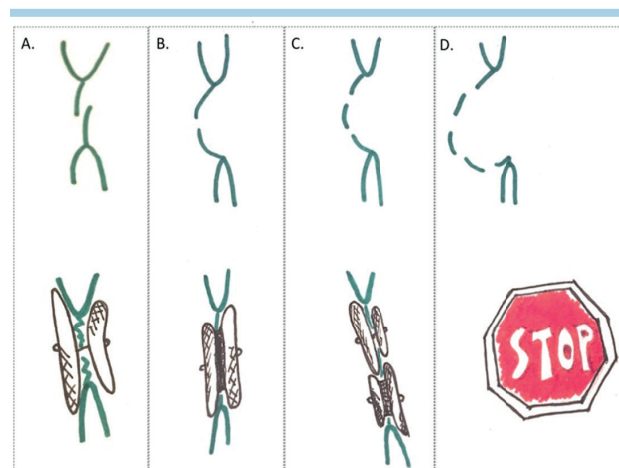
#### Tunnel lungo e rigido

Il PFO è per sua natura un tunnel che si determina dalla sovrapposizione del SP e SS a livello della fossa ovale. La lunghezza della sovrapposizione dei due foglietti può variare e rendere più complessa la procedura.

Convenzionalmente si definiscono tunnel lunghi quelli con sovrapposizione misurata  $\geq 8$  mm. Anche in questo caso, come nel precedente, la maggior parte delle anatomie non influenza il successo della procedura, ad eccezione del sottogruppo dei tunnel lunghi con foglietti rigidi, che non si lasciano facilmente collassare dai dischi del dispositivo.

#### Valvola di Eustachio prominente e rete di Chiari

La reale incidenza della persistenza anatomica di queste due strutture negli adulti è sconosciuta mentre è ampiamente nota la loro correlazione con la patogenicità del PFO nell’ictus criptogenico. La valvola di Eustachio in particolare, dirigendo il flusso ematico verso il PFO durante la circolazione fetale, può indirizzare nell’adulto il sangue venoso refluo dalla vena cava inferiore verso l’atrio sinistro favorendo lo shunt. I problemi tecnici che possono creare queste strutture sono relativi all’interferenza che ad esempio una valvola di Eustachio ridondante può offrire durante il posizionamento del disco di destra di un dispositivo a doppio disco. Per eliminare questa interferenza Butera et al.<sup>7</sup> hanno proposto una semplice



**Figura 2.** Scelta del dispositivo occlusore in base ad anatomia delle fenestrature del setto interatriale. (A) Forame ovale pervio: dispositivo non autocentrante. (B) Unica fenestratura (difetto interatriale tipo ostium secundum): dispositivo autocentrante tipo Amplatzer Septal Occluder. (C) Due o più fenestrature in due sedi separate non chiudibili da un unico dispositivo trattate con dispositivo non autocentrante e dispositivo autocentrante tipo Amplatzer Septal Occluder. (D) Multiple fenestrature in multiple sedi dell’aneurisma: chiusura percutanea non raccomandata. Adattata da Ewert et al.<sup>6</sup>.

manovra di “cattura ed esclusione” della valvola di Eustachio agganciandola con un catetere pig-tail.

#### Radice aortica dilatata

La vicinanza anatomica del forame ovale con la radice aortica rende ragione dell’influenza che una dilatazione della radice dell’aorta può avere sull’anatomia del PFO ad esempio aumentando la distanza fra i due foglietti o distorcendo la morfologia del tunnel e conseguente rischio di malposizionamento dei dischi dei dispositivi non autocentranti.

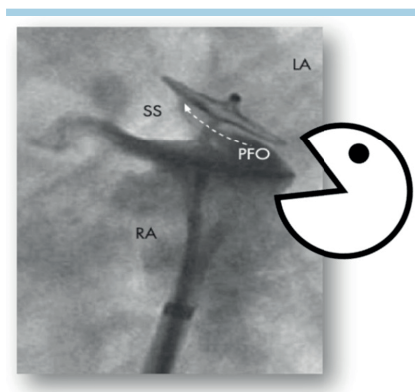
## ELEMENTI DI TECNICA DI IMPIANTO E DI SCELTA DEI PRINCIPALI DISPOSITIVI

### Amplatzer

#### Scelta e "sizing" del dispositivo

Le istruzioni per l'uso (IFU) del dispositivo PFO Occluder<sup>®</sup> riportano un algoritmo di "sizing" che prevede la misura ecografica (ETE o ecografia intracardiaca) delle distanze fra il PFO e la radice aortica in proiezione asse corto e fra il PFO e la vena cava superiore in proiezione asse lungo. Il raggio del disco di destra non deve essere più grande della minore delle due misure. Viene quindi proposto l'impianto di dispositivi 18 mm, 25 mm, 35 mm per distanze rispettivamente di 9.0-12.4 mm, 12.5-17.4 mm e  $\geq 17.5$  mm. Le IFU non raccomandano utilizzo di PFO Occluder nel caso in cui la distanza fra PFO e radice aortica o vena cava superiore sia  $< 9$  mm. In caso di ampio aneurisma del setto interatriale le IFU suggeriscono di utilizzare un dispositivo più grande per coprire l'aneurisma.

Queste IFU tuttavia risultano laboriose da seguire e difficilmente applicabili, e non sono quasi mai seguite nella pratica corrente dalla maggioranza degli operatori. Si tratta probabilmente anche di criteri di impianto troppo restrittivi se si considera che poco dopo la loro divulgazione McKenzie et al.<sup>9</sup> hanno dimostrato su un campione di 100 cuori con PFO che ben 66 non avevano i criteri anatomici per la chiusura con dispositivo Amplatzer secondo le IFU. È invece esperienza comune che i pazienti nei quali i dispositivi Amplatzer non possono essere impiantati per limitazioni anatomiche sono una minoranza. È opportuno ricordare, come principio generale, che un impianto corretto dei dispositivi Amplatzer e di quelli a doppio disco in generale, si beneficia del monitoraggio intraprocedurale con imaging ecografico, sia esso intracardiaco o transesofageo. L'informazione più importante che si deve ottenere con l'imaging ecografico è il corretto posizionamento dei due dischi ai due lati della fossa ovale, con completo "biting" del SS che deve risultare "abbracciato" da entrambi i dischi. La morfologia angiografica in proiezione laterale sinistra è comunque di grande aiuto, il dispositivo a doppio disco assume il caratteristico aspetto a "pac-man" che di per sé è segno di corretto posizionamento della protesi (Figura 3).



**Figura 3.** Il caratteristico aspetto asimmetrico ("pac man") del PFO Occluder correttamente posizionato attraverso il setto interatriale. LA, atrio sinistro; PFO, forame ovale pervio; RA, atrio destro; SS, setto secondum

Di seguito vengono riportati i principali quadri anatomici e i criteri di scelta delle varie misure.

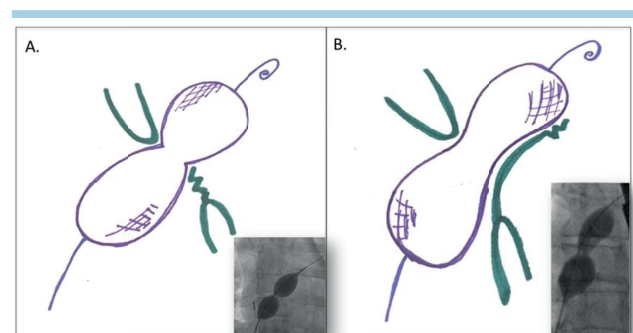
#### ANATOMIA "SEMPLICE"

Nella maggior parte di questi casi viene utilizzato il dispositivo 25 mm da PFO (con il disco di destra più ampio, da 25 mm, per la funzione di barriera ed il disco di sinistra più piccolo, da 18 mm, che serve da aggancio e stabilizzazione con minore possibilità di contatto con la radice aortica e minore rischio di erosione rispetto ad un dispositivo simmetrico 25/25). In caso di PFO con tunnel corto e SP rigido può funzionare bene anche il dispositivo da 18 mm.

#### ANATOMIA "NON SEMPLICE"

In questi casi alcuni operatori utilizzano il pallone da "sizing" che viene posizionato attraverso il forame ovale e gonfiato lentamente con miscela di soluzione fisiologica e mezzo di contrasto fino ad ottenere un restringimento del pallone "waist", oppure il pallone viene gonfiato in atrio sinistro e reintrodotto delicatamente attraverso la fossa ovale sempre per ottenere un "waist" o più spesso un'immagine ad "osso di cane" nel caso di tunnel lunghi (Figura 4). In questo secondo caso, durante la retrazione del pallone gonfio dall'atrio sinistro verso la fossa ovale bisogna avere cura di attaccare ad un manometro la porta di gonfiaggio per seguire la pressione dentro al pallone, che non deve aumentare quando il pallone si posiziona dentro il tunnel, onde non rischiare di allargarlo artificialmente o peggio di rompere una parte del SP. Il dispositivo selezionato dovrebbe essere di diametro almeno doppio rispetto a quello del "waist" misurato<sup>10,11</sup>.

**Aneurisma del setto interatriale.** In generale si tendono ad impiantare dispositivi di misure più ampie, in particolare è consigliato un dispositivo di misura 30 o 35 mm se l'aneurisma è associato a SS ispessito ( $\geq 10$  mm) e/o a tunnel lungo ( $\geq 10$  mm) o in caso di aneurisma con marcata escursione destra-sinistra del setto interatriale ( $\geq 20$  mm). In anatomie ancora più ampie vi è la possibilità di utilizzare il dispositivo Amplatzer Cribriform Occluder, che ha il disco di destra uguale a quello di sinistra, per massimizzare la copertura dell'aneurisma. Bisogna ricordare però che dispositivi grandi sono a basso rischio di dislocamento o embolizzazione ma più facilmente possono associarsi a shunt residui.



**Figura 4.** "Sizing" del forame ovale pervio con pallone. (A) Forame ovale pervio semplice (il pallone mostra immagine di "waist" a livello del forame ovale pervio) con la rispettiva immagine fluoroscopica. (B) Forame ovale pervio con tunnel lungo e rigido (aspetto a "dog bone" - osso di cane) con la rispettiva immagine fluoroscopica.

**Lipomatosi del setto.** La Figura 5 descrive i potenziali problemi che un SS molto ipertrofico può creare per la corretta chiusura di un PFO con dispositivo Amplatzer. In genere è sufficiente ricorrere ad un dispositivo multifenestrato ampio (es. 30 o 35 mm). Lin et al.<sup>12</sup> hanno proposto una piccola serie di casi trattati con dispositivo Amplatzer per difetto interventricolare muscolare.

**Tunnel lungo.** In questi casi il problema per il corretto posizionamento del dispositivo non è tanto nella lunghezza del tunnel di per sé quanto nella rigidità dei due foglietti e del SP in particolare. Infatti il SP se non è rigido viene "incarcerato" facilmente dentro la protesi e il tunnel risulta in questo modo compresso, permettendo il corretto posizionamento dei due dischi. Se però il tunnel è rigido, il rischio è che non si lasci comprimere dal disco di sinistra aperto con possibilità di shunt residuo importante.

Le manovre alternative di fronte ad un tunnel con queste caratteristiche possono essere varie:

- in termini di rigidità dei dispositivi bisogna ricordarsi che, a parità di materiale, i dispositivi con dischi più piccoli hanno più forza radiale e in questi casi sono da preferire. Un altro suggerimento è cercare di far collassare il tunnel aprendo il disco di sinistra e tirandolo verso il setto, aspettando poi per qualche secondo che il dispositivo vinca la resistenza del tunnel e lo riesca a collassare;
- retrazione attraverso il PFO del pallone da "sizing" mentre è ancora gonfio, può portare a eversione o apertura del tunnel, potenzialmente migliorando l'orientamento finale del dispositivo<sup>13,14</sup>;
- puntura transettale per posizionare i due dischi in modo coassiale con il setto interatriale, evitando così la possibilità che un disco si metta malposizionato all'interno del tunnel<sup>15</sup>;
- "predilatazione" del PFO con pallone da "sizing" come suggerito da Butera et al.<sup>16</sup>.

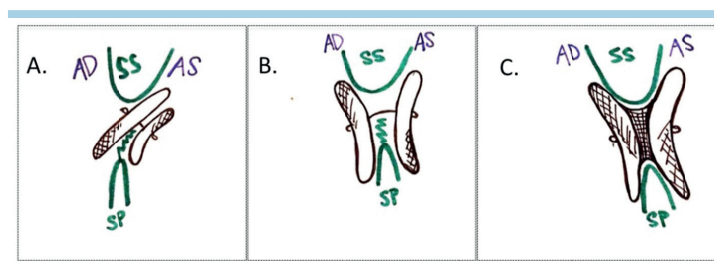
**Fossa ovale con multiple fenestratione.** In questi casi la diagnosi anatomica corretta è cruciale e spesso non semplice. A volte fenestratione accessorie possono venir scoperte durante gonfiaggio del "sizing balloon" che può rendere evidenti eventuali shunt in altre parti della fossa ovale. La scelta del tipo di dispositivo deve tenere presente la possibilità di chiudere il PFO e le fenestratione accessorie utilizzando un unico disposi-

tivo con i dischi sufficientemente ampi. I dispositivi Amplatzer multifenestrati sono ideali per queste anatomie. In caso di fenestratione accessorie lontane dal tunnel del PFO viene raccomandato l'impianto di due o più dispositivi, preferibilmente iniziando ad impiantare i dischi di diametro più piccolo per poi eventualmente includerli nell'impianto dei successivi dischi a diametro maggiore.

Nella Figura 6 sono riassunte le principali morfologie del PFO ed i relativi dispositivi impiegati più comunemente nel nostro laboratorio di emodinamica.

### Cardioform GSO (Gore Septal Occluder)

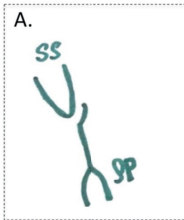
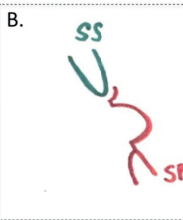

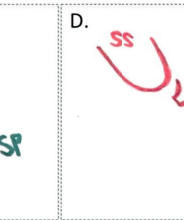
La manovra di impianto del dispositivo GSO non è troppo diversa da quella dei dispositivi Amplatzer, con gli stessi step di attraversamento della fossa ovale, posizionamento del sistema di rilascio in atrio sinistro e quindi rilascio sequenziale del disco di sinistra e del disco di destra, a cavallo della fossa ovale. Il sistema di rilascio differisce da quello dei dispositivi Amplatzer perché il GSO è dotato di un sistema "mono-rail" con il quale in rari casi può essere difficile attraversare il tunnel del PFO. Una soluzione da ricordare può essere quella di portare in atrio sinistro uno "sheath" di calibro e lunghezza adeguati (es. 12F, lunghezza 63 cm) introdurre poi il dispositivo nello "sheath" e a quel punto una volta che il dispositivo è a sinistra retrainare lo "sheath" e fare la manovra di rilascio sequenziale dei due dischi. Per quanto riguarda la scelta della misura della protesi, se viene usato un "sizing balloon" la misura del dispositivo consigliata è quella che consente di mantenere un rapporto fra dispositivo e misura del "waist" del "sizing balloon" di 1.75:1. Così ad esempio per misure fino a 11 mm è consigliabile un dispositivo GSO 20 mm mentre per misure da 11 a 14 mm è indicato il dispositivo con dischi da 25 mm e per misure da 14 mm fino a 17 mm si può usare il dispositivo di 30 mm. Se non si utilizza il "sizing balloon", il dispositivo di scelta per i tunnel standard può essere il GSO 25 mm, mentre nei casi di anatomie complesse (tunnel lungo e rigido, aneurisma del setto interatriale, fenestratione multiple, aorta dilatata) viene in genere utilizzato un "oversizing" dei dispositivi con la misura da 30 mm che sembra bene adattarsi a tutti questi tipi di anatomie complesse. È ovviamente molto importante accertarsi che i dischi abbiano sufficiente spazio nei due atri e quindi ad esempio che la lunghezza dei dischi sia inferiore al 90% della lunghezza del setto interatriale.



**Figura 5.** Chiusura di forame ovale pervio con setto lipomatoso. (A) Dispositivo non autocentrante in posizione scorretta a rischio di embolizzazione. (B) Dispositivo non autocentrante con dischi ampi che abbracciano bene il septum secundum (SS) ma con rischio di shunt residuo. (C) Dispositivo autocentrante tipo Amplatzer Muscular Ventricular Septal Defect Occluder che abbraccia bene il SS e minimizza il rischio di shunt residuo.

AD, atrio destro; AS, atrio sinistro; SP, septum primum.

Adattata da Lin et al.<sup>12</sup>.

A.	B.	C.	D.
			
<b>FOP semplice</b> • Septum secundum normale • Non aneurisma	<b>Aneurisma del setto inter-atriale</b>	<b>Septum secundum spesso (lipomatoso)</b>	<b>Aneurisma del setto inter-atriale + septum secundum spesso</b>
<b>PFO Occluder 25</b> (septum primum rigido e tunnel breve: PFO Occluder 18)	<b>Cribriform Occluder 25 oppure PFO Occluder 35</b>		<b>PFO 35 oppure Cribriform Occluder 35</b>

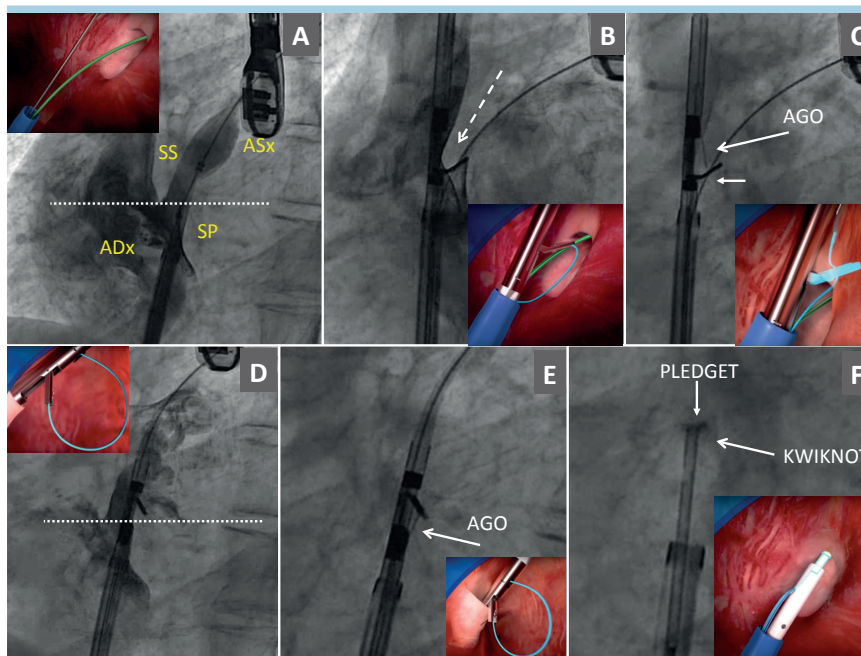
**Figura 6.** Selezione del dispositivo Amplatzer in base alle caratteristiche del forame ovale pervio (PFO). SP, septum primum; SS, septum secundum.

### Noblestitch

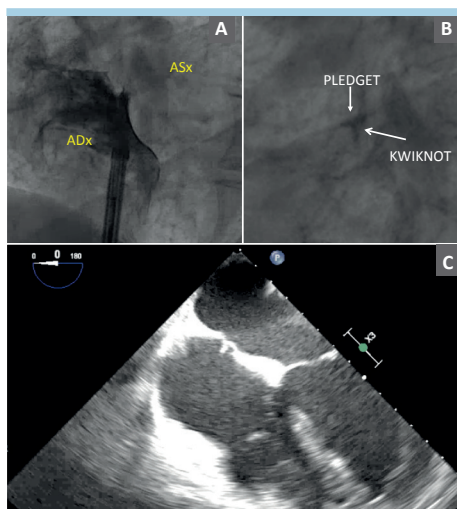
Il sistema Noblestitch permette la chiusura del PFO senza l’impianto di dispositivi metallici ma unicamente mediante l’utilizzo di due fili di sutura di polipropilene bloccati in sede mediante un piccolo cilindro plastico anch’esso di polipropilene, posizionato in atrio destro. I potenziali vantaggi di tale sistema, già evidenziati in precedenza, sono relativi all’assenza di metallo e di protesi di grandi dimensioni (con i possibili

rischi connessi), senza peraltro compromettere l’efficacia della chiusura<sup>17</sup>. Inoltre non è necessario un trattamento antitrombotico postprocedurale, condizione molto vantaggiosa in pazienti a rischio elevato di sanguinamento.

Il sistema è adatto per il trattamento di anatomie “semplici” di PFO con altissimo successo procedurale e anche per anatomie “complesse” con un’adeguata selezione del paziente. Ovviamente, non avendo una funzione di ombrello, la presenza di



**Figura 7.** Step procedurali per l’impianto di Noblestitch. (A) Balloon interrogation: sizing balloon gonfiato attraverso il forame ovale pervio per individuare i reperi anatomici necessari per l’impianto. (B) Avanzamento del catetere S a livello del forame ovale pervio, alloggiando il septum secundum (SS) sul braccio retraibile del dispositivo; la freccia tratteggiata evidenzia assenza di mezzo di contrasto tra il braccio e il dispositivo, indicando una buona presa sul SS, posizione idonea per avanzare l’ago e catturare il filo di polipropilene. (C) Passaggio dell’ago attraverso il SS. (D) Avanzamento del catetere P in atrio sinistro (ASx) ed apertura del braccio retraibile; tale catetere va represso fino ad allinearli con la base del SS (linea bianca tratteggiata). (E) Passaggio dell’ago attraverso il septum primum (SP). (F) Avanzamento del terzo catetere (Kwiknot) sui fili contro i setti giustapposti, fino a chiudere il forame ovale pervio. ADx, atrio destro.



**Figura 8.** Il Noblestitch in sede all'angiografia e all'ecocardiografia transesofagea. (A) Atriografia destra dopo impianto di Noblestitch. (B) Aspetto fluoroscopico del dispositivo, l'impianto è molto poco radiopaco, per cui è difficilmente visibile in scopia. (C) Impianto ben visibile a livello della fossa ovale. ADx, atrio destro; ASx, atrio sinistro.

fenestrature multiple a livello della fossa ovale è una controindicazione al trattamento, poiché l'impianto del Noblestitch chiuderebbe uno solo dei fori lasciando uno shunt residuo a livello delle altre comunicazioni. In particolare la presenza di uno shunt basale sinistro-destro sembra associarsi fortemente a forami multi-fenestrati o a PFO tipo "difetto interatriale" e quindi è un predittore di scarso successo procedurale con Noblestitch. Gli altri tipi di anatomie di PFO "complesso" possono invece essere trattate

con ottimi risultati (SS ipertrofico, aneurisma del setto interatriale o SP ipermobile, tunnel lungo e rigido, valvola di Eustachio prominente e rete di Chiari, radice aortica dilatata).

I passaggi procedurali per l'impianto del Noblestitch sono molteplici, in quanto bisogna avanzare sequenzialmente tre diversi cateteri per impiantare un singolo punto di sutura, ma tutti i passaggi sono prevalentemente fluoroscopici e non è necessaria una guida con ETE o con ecografia intracardiaca che può essere usata solo per la valutazione finale del risultato. Gli step sono raffigurati in Figura 7. È pratica consolidata inserire un comune pledget di feltro da sutura chirurgica sulle suture, tra il Kwiknot e la parete atriale destra, per distribuire meglio la tensione dei fili e per favorire l'endotelizzazione del dispositivo (Figura 8).

## RIASSUNTO

La chiusura percutanea del forame ovale pervio (PFO) è un intervento di profilassi dell'ictus cardioembolico che recentemente è stato dimostrato superiore al solo trattamento antiaggregante in popolazioni ben selezionate di pazienti con progresso evento ischemico cerebrale criptogenico. Buona parte del vantaggio clinico della terapia transcateretere del PFO deriva dalla elevatissima efficacia e sicurezza della manovra. Sono a disposizione dell'interventista già da tempo vari tipi di dispositivi con caratteristiche anche molto diverse fra loro. Recentemente si è aggiunto all'armamentario terapeutico anche un dispositivo di sutura diretta del PFO, senza impianto di alcuna protesi.

In questo articolo viene ripercorsa la procedura di chiusura del PFO e vengono esaminate le caratteristiche principali dei vari dispositivi disponibili. Viene fornita inoltre una road-map orientativa di scelta fra le varie protesi, tenendo presenti le caratteristiche cliniche del paziente e le varie possibili anatomie del PFO.

**Parole chiave.** Dispositivi per la chiusura del forame ovale pervio; Forame ovale pervio; Trattamento transcateretere.

## BIBLIOGRAFIA

1. Pristipino C, Sievert H, D'Ascenzo F, et al. European position paper on the management of patients with patent foramen ovale. General approach and left circulation thromboembolism. *Eur Heart J* 2018 Oct 25. doi: 10.1093/eurheartj/ehy649 [Epub ahead of print].
2. Verma SK, Tobis JM. Explantation of patent foramen ovale closure devices: a multicenter survey. *JACC Cardiovasc Interv* 2011;4:579-85.
3. Rana BS, Shapiro LM, McCarthy KP, Ho SY. Three-dimensional imaging of the atrial septum and patent foramen ovale anatomy: defining the morphological phenotypes of patent foramen ovale. *Eur J Echocardiogr* 2010;11:i19-25.
4. Onorato E, Casilli F. Influence of PFO anatomy on successful transcatheter closure. *Interv Cardiol Clin* 2013;2:51-84.
5. Olivares-Reyes A, Chan S, Lazar EJ, Bandlamudi K, Narla V, Ong K. Atrial septal aneurysm: a new classification in two hundred five adults. *J Am Soc Echocardiogr* 1997;10:644-56.
6. Ewert P, Berger F, Vogel M, Dahnert I, Alexi-Meskishvili V, Lange PE. Morphology

- of perforated atrial septal aneurysm suitable for closure by transcatheter device placement. *Heart* 2000;84:327-31.
7. Butera G, Montinaro A, Carminati M. The "pull-push" technique to deal with a redundant Eustachian valve interfering with placement of a PFO occluder. *Catheter Cardiovasc Interv* 2006;68:961-4.
8. Amplatzer PFO Occluder Instructions for Use. <https://manuals.sjm.com/~media/manuals/product-manual-pdfs/a/7/a7ce4e64-cfba-44c4-8276-205c5cb2bda6.pdf> [accessed February 26, 2019].
9. McKenzie JA, Edwards WD, Hagler DJ. Anatomy of the patent foramen ovale for the interventionalist. *Catheter Cardiovasc Interv* 2009;73:821-6.
10. Sievert H, Horvath K, Zadan E, et al. Patent foramen ovale closure in patients with transient ischemia attack/stroke. *J Interv Cardiol* 2001;14:261-6.
11. Alibegovic J, Bonvini R, Sigwart U, Dorsaz P, Camenzind E, Verin V. The role of the sizing balloon in selection of the patent foramen ovale closure device size. *Exp Clin Cardiol* 2008;13:42-6.
12. Lin CH, Balzer DT, Lasala JM. Defect closure in the lipomatous hypertrophied

- atrial septum with the Amplatzer muscular ventricular septal defect closure device: a case series. *Catheter Cardiovasc Interv* 2011;78:102-7.
13. Spence MS, Khan AA, Mullen MJ. Balloon assessment of patent foramen ovale morphology and the modification of tunnels using a balloon detunnelisation technique. *Catheter Cardiovasc Interv* 2008;71:222-8.
14. Chintala K, Turner DR, Leaman S, et al. Use of balloon pull-through technique to assist in CardioSEAL device closure of patent foramen ovale. *Catheter Cardiovasc Interv* 2003;60:101-6.
15. Ruiz CE, Alboliras ET, Pophal SG. The puncture technique: a new method for transcatheter closure of patent foramen ovale. *Catheter Cardiovasc Interv* 2001;53:369-72.
16. Butera G, Piazza L, Heles M. PFO "angioplasty": the preparation of a very stiff and long tunnel for device closure. *Catheter Cardiovasc Interv* 2017;89:480-3.
17. Gaspardone A, De Marco F, Sgueglia GA, et al. Novel percutaneous suture-mediated patent foramen ovale closure technique: early results of the NobleStitch EL Italian Registry. *EuroIntervention* 2018;14:e272-9.