

# Il trattamento delle occlusioni coronariche croniche: stato dell'arte

Alessio Mattesini<sup>1</sup>, Serafina Valente<sup>1</sup>, Carlotta Sorini Dini<sup>1</sup>, Simone Bartolini<sup>1</sup>, Gianluca Caiazzo<sup>2</sup>,  
Giorgio Baldereschi<sup>1</sup>, Alfredo Galassi<sup>3</sup>, Carlo Di Mario<sup>1</sup>

<sup>1</sup>SODc Cardiologia Interventistica Strutturale, AOU Careggi, Firenze

<sup>2</sup>U.O. Cardiologia-UTIC, P.O. San Giovanni Moscati, Aversa (CE)

<sup>3</sup>Dipartimento di Medicina Clinica e Sperimentale, Università degli Studi, Catania

Successful percutaneous coronary intervention of chronic total occlusions (CTO) is associated with favorable clinical outcomes in selected subsets of patients. The success rate of CTO interventions greatly increased over the last decades, thanks to the development of dedicated materials and interventional strategies. Nevertheless, CTO interventions are still challenging with higher complication rates and lower success rates compared to standard percutaneous coronary interventions. Dedicated CTO operators are warranted in order to minimize the rate of complications and to achieve a success rate near to 90%.

This state of the art paper is aimed to provide updated evidences on the clinical benefit of CTO recanalization and to describe specific interventional techniques for CTO recanalization.

**Key words.** Chronic total occlusions; Recanalization.

G Ital Cardiol 2017;18(6 Suppl 1):3S-11S

## INTRODUZIONE

Viene definita occlusione cronica totale (CTO) la presenza di un segmento coronarico occluso con flusso TIMI 0 che perdura da almeno 3 mesi<sup>1</sup>. La lunga durata dell'occlusione ha implicazioni sulle caratteristiche istopatologiche delle occlusioni e sulla probabilità di successo nella ricanalizzazione. Non sempre è facile identificare l'epoca dell'occlusione e la sua stima richiede una combinazione di dati anamnestici con le caratteristiche angiografiche dell'occlusione. Occlusioni con aspetto cronico (ben collaterizzate, senza trombosi) in assenza di eventi coronarici recenti possono egualmente essere considerate croniche (durata indefinita).

Le CTO sono un reperto piuttosto frequente nei pazienti sottoposti a coronarografia, con una prevalenza variabile dal 15% al 20% a seconda delle casistiche e delle caratteristiche della popolazione<sup>2-4</sup>. Pazienti diabetici e pazienti con scompenso cardiaco hanno un'incidenza di occlusione superiore al 40%. Differenti possono essere le presentazioni cliniche variando dalla sindrome coronarica acuta all'angina stabile da sforzo e/o ischemia miocardica silente.

Nei pazienti senza storia di infarto miocardico, il miocardio vascolarizzato dalla coronaria occlusa può essere virtualmente considerato ischemico nella stragrande maggioranza dei casi. Studi funzionali hanno dimostrato che il circolo collaterale è insufficiente a supportare incrementi di flusso durante esercizio nella grande maggioranza dei pazienti<sup>5,6</sup>. Numerosi studi retrospettivi hanno dimostrato un migliora-

mento dei sintomi, della funzione sistolica ventricolare sinistra e un prolungamento della sopravvivenza nei pazienti sottoposti a rivascolarizzazione efficace di una CTO<sup>4,7-9</sup>. Negli ultimi anni si è assistito a un aumento del successo procedurale, che si attesta intorno all'80-90% in mano ad operatori esperti, senza che questo comporti un significativo incremento del tasso di complicanze<sup>10</sup>: questo è stato reso possibile grazie alla formazione di operatori dedicati e allo sviluppo di materiali e tecniche specifiche<sup>11</sup>. Ciò nonostante, per l'elevata complessità tecnica e il timore di complicanze, solamente un'esigua percentuale di pazienti viene trattata con procedura coronarica percutanea (PCI) e la maggioranza dei pazienti viene ancora gestita con sola terapia medica o con bypass aortocoronarico. La variabilità del tasso di PCI sul numero di CTO riscontrate è ampia: si va infatti dal 10% al 61% dei casi a seconda del centro a cui si fa riferimento<sup>12,13</sup>. Questo rappresenta un indicatore chiaro del fatto che manca un approccio standardizzato sia alla selezione che al trattamento dei pazienti con CTO. Lo scopo di questa rassegna è di discutere, sulla base delle evidenze disponibili, il razionale alla rivascolarizzazione delle CTO e di descrivere in breve le principali tecniche attualmente utilizzate.

## RAZIONALE PER LA RIVASCOLARIZZAZIONE DELLE OCCLUSIONI CRONICHE TOTALI

Ci sono tre ragioni fondamentali per affrontare una procedura di ricanalizzazione in un paziente con CTO: 1) migliorare i sintomi nei pazienti con angina o dispnea da sforzo limitanti le attività quotidiane, oppure, nei pazienti asintomatici o con sintomi di modesta entità, ridurre l'entità dell'ischemia miocardica riscontrata con test di imaging non invasivi; 2) migliorare la dispnea o i segni di scompenso in pazienti con funzione sistolica ventricolare sinistra depressa incrementando la con-

© 2017 Il Pensiero Scientifico Editore

Gli autori dichiarano nessun conflitto di interessi.

Per la corrispondenza:

**Prof. Carlo Di Mario** SODc Cardiologia Interventistica Strutturale,  
AOU Careggi, Largo Brambilla 3, 50134 Firenze  
e-mail: carlo.dimario@unifi.it

trattilità dei segmenti vascolarizzati dalla coronaria occlusa, previa dimostrazione di vitalità residua con eco-dobutamina, scintigrafia miocardica e più recentemente con maggiore sensibilità con risonanza magnetica e valutazione del *late enhancement* dopo infusione di gadolinio; 3) migliorare la prognosi in pazienti nei quali la progressione della patologia coronarica a livello dei restanti vasi coronarici pervi può causare ischemia globale irreversibile<sup>14</sup>.

### Sintomi ed ischemia

Ad oggi non vi sono dati da trial randomizzati che supportino la ricanalizzazione delle CTO per il miglioramento dei sintomi. Vi sono, tuttavia, evidenze da studi non randomizzati sia retrospettivi che prospettici a supporto della ricanalizzazione delle CTO<sup>15-17</sup>. In una metanalisi di 6 lavori, che valutava l'impatto clinico sull'angina in pazienti sottoposti a ricanalizzazione efficace vs inefficace di una CTO, si osservava una incidenza doppia di angina persistente nei pazienti trattati senza successo<sup>18</sup>. Il problema della valutazione dei sintomi correlati alla presenza di una CTO è ostacolato dalla presentazione spesso atipica degli stessi. A differenza dei pazienti con lesioni non occlusive, si osserva lo sviluppo di una circolazione collaterale che col tempo va a supplire parzialmente l'irrorazione dei segmenti miocardici sottesi all'occlusione<sup>19</sup>. La natura cronica della condizione porta il paziente a ridurre lentamente e progressivamente il carico di lavoro svolto, tanto che raramente il paziente lamenta ridotta capacità di esercizio poiché non vi è un'insorgenza acuta dei sintomi. Inoltre, i pazienti con CTO riferiscono sovente dispnea da sforzo e non angina, sintomo più difficilmente obiettivabile e che viene spesso attribuito a potenziali altre cause non cardiache. In questo senso sono auspicabili studi prospettici che abbiano come scopo quello di obiettivare un eventuale miglioramento dei sintomi e della capacità di esercizio dopo ricanalizzazione delle CTO.

Per quanto concerne la presenza di ischemia miocardica inducibile, è stato ampiamente dimostrato che un carico ischemico coinvolgente più del 10% del miocardio ha un impatto sfavorevole sulla prognosi<sup>20</sup>. Il miocardio sotteso a una CTO, in assenza di precedente infarto miocardico transmurale, deve essere presunto essere ischemico salvo dimostrazione contraria. La presenza di circoli collaterali protegge dalla necrosi ma non previene l'ischemia<sup>5</sup>. La rivascularizzazione di una CTO ha un razionale forte in presenza di ischemia miocardica inducibile riscontrata con test di imaging. Nel caso di un grosso vaso epicardico (discendente anteriore o coronaria destra dominante) occluso a livello di un segmento prossimale in un paziente giovane e con funzione sistolica ventricolare sinistra conservata, la presenza di ischemia miocardica inducibile, è molto probabile, pertanto la rivascularizzazione della CTO potrebbe essere considerata anche se non preceduta da test di ischemia.

### Miglioramento della funzione ventricolare sinistra

La rivascularizzazione di una CTO ha un razionale forte nei pazienti con disfunzione sistolica del ventricolo sinistro con alterazioni della cinetica segmentaria dei segmenti miocardici sottesi al vaso cronicamente occluso<sup>21</sup>. Il recupero è tanto maggiore quanto più estesa è l'area di miocardio ibernato o stordito (*stunned*) ma vitale<sup>22,23</sup>. La risonanza magnetica cardiaca (RMC) rappresenta attualmente il *gold standard* per la valutazione della vitalità miocardica e l'estensione transmurale della necrosi valutata con RMC è un indice che correla in

modo lineare con il rimodellamento favorevole del ventricolo sinistro ed il recupero di funzione sistolica, dopo ricanalizzazione di una CTO. Nei pazienti con estensione transmurale di necrosi (ETN) <25% si osserva un miglioramento dell'ispessimento parietale nella segmenti sottesi alla CTO ricanalizzata già a 5 mesi di follow-up. Nei pazienti con ETN compresa tra 25-75% il miglioramento di ispessimento è inferiore e si osserva a 2 anni di follow-up, mentre i pazienti con ETN >75% non mostrano significativi miglioramenti. Pertanto, la rivascularizzazione di una CTO non ha un razionale se i segmenti miocardici sottesi sono assottigliati e disfunzionanti con una ETN >75% in quanto considerabili non vitali<sup>24</sup>. Simili dati possono essere ottenuti con altri test di imaging come la scintigrafia miocardica e l'ecocardiografia da stress.

### Impatto prognostico

È noto che la rivascularizzazione incompleta, in particolare in presenza di una CTO residua, si associa ad una maggiore incidenza di eventi avversi al follow-up<sup>25,26</sup>. Nei pazienti con una CTO riscontrata in corso di infarto miocardico, la ricanalizzazione della stessa in una procedura stadiata si associa ad una minore mortalità cardiaca e a un più basso tasso di eventi cardiovascolari a 2 anni<sup>27</sup>. In uno studio recente che analizzava l'impatto prognostico delle CTO nei pazienti arruolati nello SCAAR<sup>28</sup> (Swedish Coronary Angiography and Angioplasty Registry), la presenza di una CTO era un fattore indipendente di mortalità (hazard ratio [HR] 1.29; intervallo di confidenza [IC] 95% 1.22-1.37; p<0.001); tra i pazienti che venivano sottoposti a tentativo di ricanalizzazione di una CTO, la ricanalizzazione efficace si associava in modo significativo ad una migliore sopravvivenza (HR 0.85; IC 95% 0.73-0.98; p<0.034). Risultati concordanti sono riportati anche da numerose metanalisi<sup>29,30</sup>. Mancano, tuttavia, dati da trial randomizzati, che sono di difficile esecuzione considerando anche la percentuale non trascurabile di insuccesso nelle procedure di ricanalizzazione di CTO.

### ASPETTI PROCEDURALI GENERALI

La ricanalizzazione delle CTO, come intuito già da pionieri quali Geoffrey Hartzler<sup>31</sup> e Bernhard Meier<sup>32</sup>, richiede tecniche e materiali specifici. Il successo procedurale si aggirava inizialmente intorno al 50% ma le cose sono cambiate notevolmente nelle ultime due decadi grazie al miglioramento dei materiali e allo sviluppo di tecniche specifiche. La percentuale di successo si aggira attualmente intorno all'80-90% quando la procedura è compiuta da operatori esperti. Ci sono diverse considerazioni generali da tenere a mente quando si affronta una procedura di disostruzione coronarica. Una procedura stadiata (coronarografia diagnostica e successiva PCI *staged*) è sempre raccomandabile, specie in presenza di malattia multivasale. Questo permette di ridurre la dose cumulativa di mezzo di contrasto e di acquisire un angiogramma coronarico che permette di pianificare la successiva procedura di ricanalizzazione della CTO. Sarà opportuno eseguire proiezioni mirate a valutare la terminazione prossimale e distale dell'occlusione (*blunt* o con un invito *tapering*), la presenza ed entità di calcificazioni, la lunghezza dell'occlusione, le tortuosità del vaso a monte dell'occlusione e la presenza di ramo collaterale a livello dell'occlusione. Uno studio approfondito dei collaterali è cruciale qualora si pianifichi una procedura di ricanalizzazione per via retrograda. In generale è importante eseguire

iniezioni di mezzo di contrasto e acquisizioni angiografiche prolungate con un campo non eccessivamente grande per visualizzare il maggior numero possibile di collaterali e acquisire proiezioni specifiche (come la obliqua anteriore destra con angolazione caudale o craniale per la valutazione dei collaterali settali e della loro origine dalla discendente anteriore e ramo discendente posteriore della coronaria destra, rispettivamente) evitando spostamenti del tavolo durante l'acquisizione. Alcuni operatori, in casi selezionati, utilizzano la tomografia computerizzata coronarica per valutare il decorso della coronaria nel tratto occluso, la lunghezza dell'occlusione e il grado di calcificazione.

Nella pianificazione della procedura riveste un ruolo importante la scelta degli accessi arteriosi. Questa resta sempre influenzata dalla preferenza dell'operatore ma, in generale, quando sono presenti circoli collaterali eterocoronarici, è fondamentale utilizzare un doppio accesso per eseguire delle iniezioni nel vaso controlaterale al fine di visualizzare il distretto distale all'occlusione fornendo un punto di riferimento sul target distale da raggiungere. La doppia iniezione evita di affrontare una procedura di ricanalizzazione "alla cieca" che è giustificabile solamente in caso di assenza totale di collaterali dal vaso controlaterale che riabitino il territorio distale all'occlusione. Procedere "alla cieca", infatti, con iniezioni di contrasto solamente anterograde riduce la percentuale di successo ed espone a un più alto tasso di complicanze, non accettabile se vi è riabilitazione distale da circolo collaterale eterocoronarico.

Un aspetto da non sottovalutare è il grado di anticoagulazione da mantenere durante la procedura; sono necessari frequenti controlli del tempo di coagulazione attivato che va sempre mantenuto sopra 250 s per le procedure anterograde e sopra 300 s per le procedure retrograde.

La scelta del catetere guida viene generalmente eseguita sulla base dell'angiografia eseguita per la pianificazione della procedura di disostruzione. È importante selezionare un catetere guida che fornisca un buon supporto ed una cannulazione assiale dell'ostio coronarico. Nella scelta del diametro del catetere guida dovremo sempre considerare l'utilizzo eventuale di microcateteri, spesso combinati a palloncini, rotablator, cateteri per imaging intravascolare. Nella maggior parte dei casi, è consigliabile scegliere un catetere guida di almeno 7F.

Infine, quando si appropria una procedura di ricanalizzazione di una CTO bisogna accertarsi di disporre di tutto il materiale potenzialmente necessario per affrontare la procedura e le eventuali complicanze correlate. La Tabella 1 fornisce una checklist dei materiali necessari per eseguire procedure di ricanalizzazione delle CTO.

### Approccio anterogrado

L'approccio anterogrado resta il più comunemente utilizzato ed è generalmente accettato che debba essere eseguito come prima scelta eccetto casi selezionati. La tecnica anterograda con filo guida e microcatetere è la più comune e semplice. L'utilizzo del microcatetere permette di scambiare diverse guide coronariche nell'intento di superare l'occlusione. Sono generalmente utilizzati due diversi approcci: a) *wire escalation*, che prevede di scegliere progressivamente guide più rigide sino al superamento del *cap* prossimale, e b) *step up-step down* che prevede l'incremento graduale di "peso" della punta del filo guida sino al superamento del *cap* prossimale, con successivo decremento del potere di penetrazione della guida a seconda

della lesione che si sta attraversando al fine di rendere quanto più sicuro possibile il superamento dell'occlusione evitando la perforazione della parete. Le strategie descritte prevedono il passaggio delle guide all'interno del lume coronarico e non nello spazio subintimale (*true-to-true*). In caso la guida da disostruzione divenga subintimale all'uscita si dovrà considerare una strategia per riconquistare il lume vero del vaso. Una opzione può essere quella di lasciare la prima guida nello spazio subintimale come riferimento ed utilizzare una seconda guida da avanzare nello spazio luminale all'interno dell'occlusione. Si possono usare due microcateteri distinti ma le ridotte dimensioni dei nuovi cateteri a doppio lume (Crusade, Kakeka, Giappone; Twin-Pass, Vascular Solutions, CA-USA; Enhancer-RX, Olanda) permettono anche di capitalizzare la distanza di occlusione già superata entrando con la seconda guida vicino al rientro distale, ruotando il catetere per ottenere uno spostamento della posizione della seconda guida per puntare verso lo *stump* distale. In alternativa, se i tentativi di rientro nel lume vero sono inefficaci, la guida avanzata nello spazio subintimale, può essere cambiata tramite microcatetere con una guida rigida (Miracle 12) che permetta l'avanzamento di un pallone dedicato da rientro. Lo Stingray (BridgePoint Medical, Plymouth, MN, USA) è un pallone piatto che si adatta alla curvatura del vaso e dispone nel suo corpo di due fori laterali giustapposti che, dopo gonfiaggio, si verranno a trovare in direzione rispettivamente dello spazio luminale distale e di quello extravascolare. Una guida dedicata verrà fatta avanzare fino al foro di uscita rivolto verso lo spazio vascolare e vi sarà quindi un rientro controllato nel lume del vaso. Visto che la guida dedicata non è *steerable*, si preferisce sempre sostituirla, una volta che la connessione è fatta, con una guida polimerica rigida (Pilot 200, Boston Scientific, Natick, MA, USA) (*stick-and-swap*). Questa tecnica è utile soprattutto quando non si riesca in altro modo a riconquistare il lume distale del vaso e non vi siano rami collaterali utilizzabili per l'esecuzione di una tecnica di ricanalizzazione retrograda. Occasionalmente, specie se vi è una dissezione distale che chiude il lume del vaso a valle dell'occlusione compromettendo il riempimento da collaterali, può essere utile l'uso di un catetere rigido a punta arrotondata (CrossBoss, Boston Scientific) che può essere avanzato a creare un lume più regolare in un tratto del vaso distale diritto e con migliore opacizzazione per facilitare il rientro. Lo stesso catetere è anche usato all'interno di stent perché il suo avanzamento diretto senza guida permette di evitare fuoriuscite della guida dallo stent. Un metodo alternativo che può essere utile per occlusioni molto distali o di piccole branche senza collaterali è l'avanzamento nella dissezione di una guida polimerica (idealmente cominciando dalla Fielder XT e progredendo fino alla Pilot 200 in caso di insuccesso) conformandone la punta con una curva molto accentuata (a manico di ombrello) (Figura 1). Con una spinta adeguata ed evitando rotazioni, la guida procederà sottointimale fino a riguadagnare il lume vero distalmente, nel tratto dove la parete torna sottile e normale e la *knuckled wire* può rompere il sottile diaframma tra lume vero e falso. Questa tecnica, detta STAR (*subintimal tracking and reentry*) implica che sia eseguito impianto di stent anche in un lungo tratto subintimale e, dato che la sede del rientro è imprevedibile, si associa a una incidenza di occlusione di branche con elevata incidenza di restenosi e riuclusione<sup>33,34</sup>. La tecnica miniSTAR, più recentemente descritta che utilizza guide polimeriche soft, permette di ridurre la subintimalità nel decorso del vaso e avere un suc-

**Tabella 1.** Checklist del materiale necessario e consigliabile.

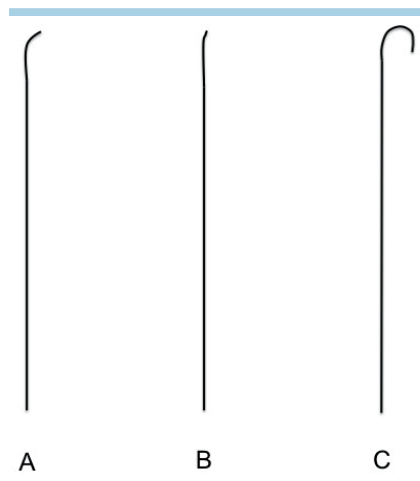
Categoria	Necessario	Consigliabile
1. Introduuttori arteriosi	Introduuttori standard 6-8 F	Introduuttori lunghi (45 cm) anche armati
2. Cateteri guida Estensioni cateteri guida	XB/EBU 3.0, 3.5, 3.75, 4.0 AL1, AL0.75 JR4 Connettore ad Y con valvola emostatica Estensioni cateteri guida (Guideliner, Guidezilla, Guidion)	Cateteri guida 90 cm Cateteri guida con "side-holes"
3. Microcateteri	Finecross (150 cm per approccio retrogrado, 135 cm per approccio anterogrado) Corsair (150 cm per approccio retrogrado, 135 cm per approccio anterogrado)	Venture TwinPass SuperCross MultiCross CenterCross Prodigy
4. Guide coronariche specifiche	Fielder XT Confianza Pro 12 Pilot 200 Gaia 1, 2, e 3 Sion Fielder FC RG3 or R350 (per esternalizzazione)	Ultimate 3 Hornet, Hornet 10 and 14 Miracle 3, 6 or 12
5. Dispositivi per tecnica dissezione/rientro	Catetere CrossBoss Pallone e guida Stingray	
6. Cateteri Snares	Ensnare o Atrieve 18-30 mm o 27-45 mm	Amplatz Gooseneck
7. Palloni/dispositivi per lesioni "uncrossable-undilatable"	Palloncini rapid exchange 1.2-1.5 mm Palloncini OTW Cateteri per aterectomia rotazionale	Angiosculpt Threader Tornus Laser
8. Imaging intravascolare	Ecografia intravascolare	Tomografia a coerenza ottica
9. Gestione complicanze	Stent ricoperti Coil (preferibilmente compatibili con microcateteri 0.014" o coil e relativi microcateteri compatibili) Materiale per pericardiocentesi	Kit preconfezionato pericardiocentesi
10. Radioprotezione		Schermi anti-X Angiografo con protocolli riduzione emissione dose Rad Pad
11. Palloni e stent	Palloni non complianti Palloni lunghi (>20 mm) Stent medicati	Palloni NC OPN Stent medicati lunghi (48 mm)
12. Supporto emodinamico	Contropulsatore aortico	ECMO Impella

cesso maggiore con un risultato migliore al follow-up a lungo termine. Questa tecnica è preferibilmente non utilizzata nella discendente anteriore e dovrebbe impiegarsi più propriamente come tecnica di salvataggio<sup>35,36</sup>.

### Approccio retrogrado

L'approccio retrogrado è da preferirsi in caso di ambiguità del cap prossimale, impossibilità a superare l'occlusione con la guida durante la procedura in corso o in un precedente tentativo, vaso target distale di difficile identificazione e, ovviamente, presenza di vasi collaterali utilizzabili per l'accesso retrogrado al cap distale. La Figura 2 fornisce un algoritmo per l'approccio alle CTO con approccio anterogrado e/o retrogrado. Diversi vasi

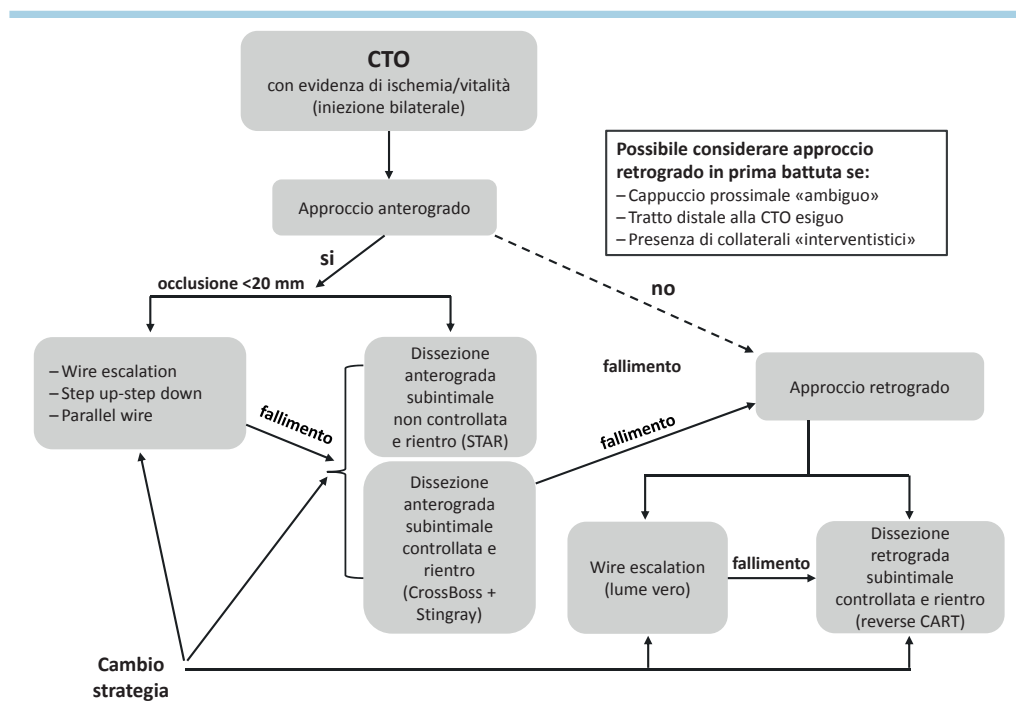
possono essere utilizzati per l'accesso retrogrado all'occlusione, inclusi graft usati per un precedente bypass chirurgico. I collaterali settali ed i graft sono in genere da preferirsi ai collaterali epicardici ma, con il progresso delle guide dedicate (Sion, Sion Black, SUOH 03) e la miniaturizzazione dei microcateteri (Caravel, Asahi, Giappone; Turnpike LP, Vascular Solutions, CA, USA), anche questi possono essere utilizzati per procedure retrograde sia ipsilaterali che controlaterali<sup>37</sup>. L'identificazione del collaterale deve essere fatta con un attento studio dell'angiografia, con iniezione selettiva del collaterale tramite microcatetere, se necessario. Occasionalmente, settali al di sotto della risoluzione dell'angiografia possono essere utilizzati con un rapido test di multipli rami settali (*collateral surfing*). Una volta che la guida



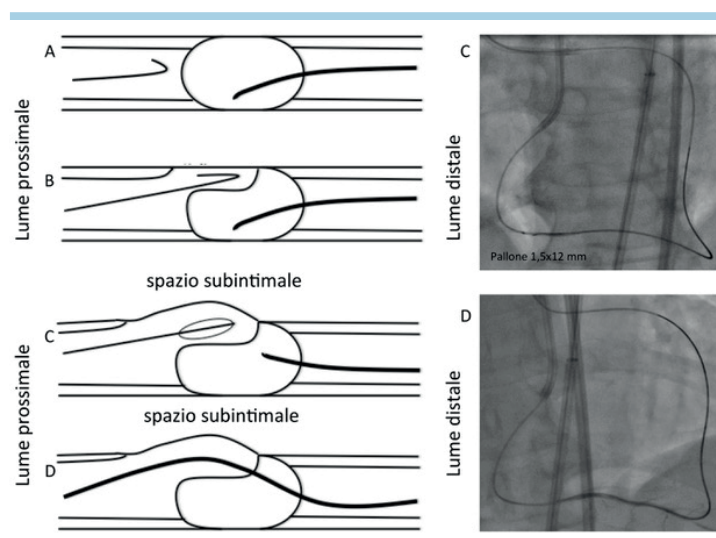
**Figura 1.** A: Conformazioni della punta della guida a seconda dello scopo: (A) guida front-line utilizzata per accedere al vaso e giungere al cap prossimale dell'occlusione: punta conformata con ampia curvatura morbida (2-3 mm, 60-70°); (B) guida stiff utilizzata per penetrare il cap prossimale e superare l'occlusione: punta conformata con breve curvatura, angolo netto (1 mm, 30°); (C) guida idrofilica soft utilizzata per la tecnica STAR: punta della curva conformata a manico di ombrello con ampia curvatura per favorire la conformazione "knuckle" in seguito alla spinta senza rotazioni della guida nello spazio subintimale.

ottenere una ricanalizzazione retrograda *true-to-true*. In caso di occlusioni lunghe è spesso necessario utilizzare una tecnica di dissezione e rientro che, nella maggior parte dei casi, consiste in una *reverse CART (controlled antegrade and retrograde tracking)*. Questa tecnica consiste nell'avanzare parallelamente al microcatetere retrogrado una guida in via anterograda (penetrando la placca o *knuckled*) e nell'incrementare lo spazio in dissezione gonfiando a bassa pressione sulla guida anterograda un palloncino. Successivamente la guida retrograda viene direzionata verso la dissezione ottenuta in via anterograda così da conquistare il lume prossimale all'occlusione. La *reverse CART*, più di altre tecniche, permette una conclusione più rapida della procedura e risultati più prevedibili (Figura 3). Una volta raggiunto il lume prossimale del vaso occluso, la guida retrograda e successivamente il microcatetere saranno fatti avanzare all'interno del catetere guida. Quando il microcatetere avanzato sulla guida retrograda si trova all'interno del catetere guida, si potrà cambiare la guida retrograda con una guida dedicata molto sottile (0.09") di 330 cm (RG3, Asahi Intecc) che verrà esternalizzata dal catetere guida controlaterale. Si crea quindi una *loop* tra i due cateteri e questo filo guida sarà utilizzato per completare la PCI in via anterograda. Qualora vi siano difficoltà ad entrare in via retrograda nel catetere guida controlaterale, si può usare la tecnica *Mother-and-Child*, avanzando nel vaso occluso in via anterograda un catetere dedicato (Guide extension, Guideliner, Vascular Solutions, Minneapolis, MN, USA; Guidezilla, Boston Scientific, Marlborough, MA, USA). L'utilizzo delle tecniche retrograde è indispensabile per raggiungere le percentuali di successo soprariportate ma determina un incremento delle complicanze procedurali quali l'infarto periprocedurale, danno sul vaso utilizzato per l'accesso retrogrado e la perforazione coronarica con rischio di tamponamento o difficili da trattare (*coil* dalle due estremità, trombina, embolizzazione con grasso o gel)<sup>38,39</sup>.

ha guadagnato il vaso distale, il microcatetere viene avanzato sino al cap distale dell'occlusione che verrà superata con guida idonea a "bucare" il cap. In caso di brevi occlusioni, la tecnica *wire escalation* o *step up-step down* può essere efficace per



**Figura 2.** Algoritmo generale di approccio alla rivascolarizzazione di un'occlusione cronica totale (CTO).



**Figura 3.** Schema e corrispettivo angiografico di procedura di reverse CART: (A) avanzamento della guida retrograda nel contesto dell'occlusione; (B) avanzamento della guida anterograda nello spazio subintimale; (C) dilatazione dello spazio subintimale con palloncino di piccole dimensioni (1.25-1.5 mm a bassa pressione, 4-6 atm); (D) rientro nel lume prossimale della guida retrograda attraverso la dissezione creata nello spazio subintimale in via anterograda.

## FOLLOW-UP E IMPLICAZIONI CLINICHE

### Restenosi e riuclusione

Dal momento che la ricanalizzazione delle CTO spesso richiede la copertura di lunghi segmenti con stent, spesso sottodimensionati per la cronica bassa pressione distale, essa è gravata da una più elevata incidenza di restenosi e riuclusione a lungo termine rispetto alle procedure standard. Questo è dovuto ad una serie di fattori, come ad esempio l'estensione della malattia aterosclerotica del vaso interessato, la necessità di impiantare stent più lunghi per trattare tutto il segmento interessato dall'occlusione, le condizioni di flusso non sempre ottimali dovute alla presenza di una quota di tessuto necrotico nelle regioni sottese alla coronaria sottoposta a ricanalizzazione. I primi studi condotti sulla ricanalizzazione di CTO con impianto di stent metallici (BMS) riportavano percentuali di restenosi fino al 50% con tassi di riuclusione fino all'8%<sup>40</sup>.

La messa a punto di tecniche sempre più efficaci, in parte riportate in questo articolo, insieme con l'introduzione degli stent medicati hanno consentito un sensibile miglioramento dei risultati delle procedure di CTO, non solo in termini di successo procedurale ma anche in termini di risultati tardivi angiografici e clinici. Studi recenti in cui sono stati utilizzati stent medicati riportano percentuali di restenosi fino al 10% e di riuclusione intorno al 2-3%<sup>41</sup>.

Il più recente trial randomizzato condotto nel contesto delle CTO ha messo a confronto due stent medicati di terza generazione ed ha evidenziato un certo margine di superiorità in termini di efficacia ad appannaggio dei dispositivi a rilascio di everolimus riportando percentuali di restenosi del 2.2% e di riuclusione del 2.1%<sup>42</sup>.

### Rischio di nefropatia da mezzo di contrasto e reazione attinica

Come accennato, le ricanalizzazioni di CTO rappresentano interventi che per definizione richiedono tempi procedurali

sensibilmente più lunghi rispetto alle PCI standard. Per tale motivo è molto più elevato il rischio di dover utilizzare maggiori volumi di mezzo di contrasto, così come più elevato è il rischio di indurre reazioni attiniche, considerata la superiore esposizione ai raggi X. È stato riportato che durante le procedure di CTO, i pazienti che ricevono più di 400 ml di mezzo di contrasto hanno un rischio di nefropatia da mezzo di contrasto doppio rispetto ai pazienti che ricevono meno di 400 ml di mezzo di contrasto<sup>43</sup>. L'incidenza di nefropatia da mezzo di contrasto in pazienti sottoposti a ricanalizzazione di CTO oscilla tra il 5% e il 10% ma può arrivare fino al 30% a seconda della classe di rischio preprocedurale dei pazienti trattati<sup>44</sup> e le donne ed i pazienti diabetici sono maggiormente esposti a tale rischio<sup>45</sup>. Molteplici tecniche sono utilizzabili per ridurre al minimo il volume di mezzo di contrasto utilizzato durante le procedure di CTO, tra queste l'uso di imaging intracoronarico<sup>46</sup>, il posizionamento di guide per via retrograda attraverso i collaterali che fungano da marker durante la procedura, la riduzione al minimo del numero delle acquisizioni angiografiche di controllo tra una fase e l'altra della procedura, le iniezioni super-selettive di mezzo di contrasto attraverso microcateteri.

Altro rischio correlato alle procedure di CTO è quello associato all'esposizione prolungata ai raggi X. Le radiazioni agiscono per l'energia che depongono nei tessuti (che dà luogo a fenomeni di ionizzazione, con lesioni di strutture biologiche) e vengono misurate in rapporto alla quantità di energia depositata. L'unità di misura è il Gray (Gy) che corrisponde alla cessione di energia di un Joule per chilogrammo. Altra unità di misura attualmente utilizzata è l'Air-Kerma che rappresenta l'energia radiante totale rilasciata nel corpo del paziente. È stato riportato che circa il 30% di pazienti sottoposti a procedure di CTO riceve una dose media di Air Kerma >4.8 Gy; tale dose è considerata ad elevato rischio di provocare danni alla pelle esposta, quali la cheratosi attinica che rappresenta una lesione precancerosa<sup>47</sup>. Lo spettro delle lesioni cutanee

associate all'esposizione prolungata ai raggi X va dalle dermatiti lievi fino alle ulcere cutanee. Le lesioni cutanee possono manifestarsi da 48h dopo l'esposizione ai raggi X fino a 2 settimane dopo, per cui è indicato uno stretto follow-up clinico di questi pazienti. Le reazioni attiniche con danno cutaneo relative alle procedure di CTO paiono essere relativamente infrequenti; recentemente una metanalisi che includeva studi relativi a procedure di ricanalizzazione retrograda di CTO ha riportato una percentuale di lesioni cutanee attiniche dello 0.5%<sup>48</sup>. Il metodo più efficace per evitare queste complicazioni è l'uso di un basso numero di frame in scopia ed acquisizione angiografica (7.5 immagini al secondo sono sufficienti pressoché in tutti i casi), muovendo spesso la posizione del tubo ed evitando angolazioni estreme.

### Miglioramento della funzione ventricolare sinistra

L'impatto della rivascolarizzazione di una CTO sul miglioramento della funzione ventricolare sinistra è tutt'oggi molto dibattuto. La più recente metanalisi che ha valutato la funzione ventricolare sinistra dopo una procedura di CTO ha incluso oltre 2000 pazienti. In tale studio i pazienti sottoposti con successo a rivascolarizzazione di una CTO hanno riportato un incremento della funzione ventricolare sinistra del 4.44% (follow-up da 1 a 36 mesi) con una concomitante riduzione del volume telediastolico ventricolare sinistro<sup>49</sup>. Studi molto recenti di RMC hanno valutato l'impatto di una ricanalizzazione efficace di CTO sulla performance ventricolare sinistra sia in pazienti con ridotta frazione di eiezione (FE) sia in pazienti con funzione ventricolare conservata; tali studi, condotti su piccoli numeri di pazienti, hanno confermato un trend di miglioramento sia della funzione che della geometria ventricolare sinistra<sup>50,51</sup>.

### I NUOVI STUDI RANDOMIZZATI: EXPLORE, EURO-CTO E DESTINATION-CTO

La mancanza di evidenze da trial randomizzati ha a lungo rappresentato una limitazione notevole alla diffusione sistematica della rivascolarizzazione percutanea delle CTO.

Recentemente è stato pubblicato lo studio EXPLORE (Evaluating Xience and Left Ventricular Function in Percutaneous Coronary Interventions on Occlusions After STEMI)<sup>52</sup>. Questo studio ha arruolato 304 pazienti con infarto miocardico con soprallivellamento del tratto ST (STEMI) e concomitante CTO in un vaso non *culprit*, la popolazione è stata randomizzata a rivascolarizzazione della CTO entro 7 giorni dallo STEMI vs trattamento della sola *culprit*. Una RM cardiaca veniva effettuata a 4 mesi per valutare la FE del ventricolo sinistro e il volume telediastolico ventricolare sinistro. Non si osservavano differenze significative tra i due gruppi (FE  $44.1 \pm 12.2$  vs  $44.8 \pm 11.9\%$ ;  $p=0.60$ ) eccetto il sottogruppo di pazienti con CTO a carico della discendente anteriore (FE  $47.2 \pm 12.3$  vs  $40.4 \pm 11.9\%$ ;  $p=0.02$ ). Va sottolineato che la percentuale di successo nel gruppo sottoposta PCI della CTO era piuttosto bassa (73%), questo dato potrebbe suggerire che un approccio molto precoce alla rivascolarizzazione di una CTO dopo STEMI può precludere, vista la possibile fragilità del paziente dopo un recente evento acuto, l'esecuzione di procedure lunghe e complesse con inevitabile riduzione delle percentuali di successo. Inoltre, è difficile valutare a 4 mesi da uno STE-

MI, quanto la rivascolarizzazione di una CTO possa influire sull'outcome primario scelto in questo trial.

A differenza del trial EXPLORE, l'EURO-CTO trial (A Randomized Multicentre Trial to Evaluate the Utilization of Revascularization or Optimal Medical Therapy for the Treatment of Chronic Total Coronary Occlusions; ClinicalTrials.gov Identifier: NCT01760083) ha randomizzato 2:1 pazienti con malattia coronarica stabile sottoposti a rivascolarizzazione con PCI di una CTO vs pazienti con CTO trattati con sola terapia medica. Come endpoint primario di efficacia è stata valutata la qualità di vita a 12 e 36 mesi di follow-up mentre, come endpoint di sicurezza è stata valutata l'incidenza di morte da tutte le cause e di infarto miocardico non fatale a 36 mesi (Werner G.S., dati non pubblicati e presentati al congresso EuroPCR 2017).

Infine, è in corso il DECISION-CTO trial (Drug-Eluting Stent Implantation Versus Optimal Medical Treatment in Patients With Chronic Total Occlusion; ClinicalTrials.gov Identifier: NCT01078051) che valuterà un endpoint composito (morte per tutte le cause, infarto miocardico, ictus, rivascolarizzazione coronarica) a 3 anni di follow-up in una popolazione asiatica con angina stabile e/o ischemia miocardica documentata randomizzata 1:1 a trattamento con PCI di una CTO vs trattamento con sola terapia medica ottimale.

### CONCLUSIONI

Le CTO sono frequenti e si associano a persistenti sintomi invalidanti e ad un peggioramento della prognosi. Multipli registri dimostrano che la ricanalizzazione efficace di una CTO migliora i sintomi e la prognosi in pazienti accuratamente selezionati. L'evoluzione delle tecniche e dei materiali ha contribuito ad un incremento notevole delle probabilità di ricanalizzazione delle CTO quando le procedure vengono eseguite da operatori esperti con materiali dedicati. La formazione di operatori dedicati, promossa dalla Società Italiana di Cardiologia Interventistica (GISE) in corsi di aggiornamento nella scuola di formazione GISE e con l'endorsement di corsi e workshop pratici ed a livello europeo dall'Euro CTO Club mediante vari congressi dedicati e workshop specializzati, permetterà che un più ampio numero di pazienti possa beneficiare di queste complesse procedure interventistiche.

### RIASSUNTO

La ricanalizzazione delle occlusioni coronariche croniche (CTO) si associa a risultati clinici favorevoli in sottogruppi selezionati di pazienti. Le probabilità di successo nella ricanalizzazione delle CTO sono incrementate notevolmente nelle ultime decadi grazie allo sviluppo di materiali e tecniche interventistiche dedicate. Tali procedure, tuttavia, restano tecnicamente impegnative dal punto di vista tecnico, sono gravate da un tasso lievemente più elevato di complicanze ed hanno un successo procedurale crescente ma ancora più basso di quello di angioplastiche coronariche in lesioni non occlusive. Queste procedure richiedono un'adeguata formazione di operatori dedicati.

In questo manoscritto ci ripromettiamo di fornire uno stato dell'arte delle evidenze cliniche a favore della rivascolarizzazione delle CTO e una descrizione pratica delle principali strategie interventistiche utilizzate per la ricanalizzazione.

**Parole chiave.** Occlusioni coronariche croniche; Ricanalizzazione.

## BIBLIOGRAFIA

1. Di Mario C, Werner GS, Sianos G, et al. European perspective in the recanalisation of chronic total occlusions (CTO): consensus document from the EuroCTO Club. *EuroIntervention* 2007;3:30-43.
2. Fefer P, Knudtson ML, Cheema AN, et al. Current perspectives on coronary chronic total occlusions: the Canadian Multicenter Chronic Total Occlusions Registry. *J Am Coll Cardiol* 2012;59:991-7.
3. Sianos G, Werner GS, Galassi AR, et al.; EuroCTO Club. Recanalisation of chronic total coronary occlusions: 2012 consensus document from the EuroCTO Club. *EuroIntervention* 2012;8:139-45.
4. Tomasello SD, Boukhris M, Giubilato S, et al. Management strategies in patients affected by chronic total occlusions: results from the Italian Registry of Chronic Total Occlusions. *Eur Heart J* 2015;36:3189-98.
5. Werner GS, Surber R, Ferrari M, Fritzenwanger M, Figulla HR. The functional reserve of collaterals supplying long-term chronic total coronary occlusions in patients without prior myocardial infarction. *Eur Heart J* 2006;27:2406-12.
6. Sachdeva R, Agrawal M, Flynn SE, Werner GS, Uretsky BF. The myocardium supplied by a chronic total occlusion is a persistently ischemic zone. *Catheter Cardiovasc Interv* 2014;83:9-16.
7. Olivari Z, Rubartelli P, Piscione F, et al.; TOAST-GISE Investigators. Immediate results and one-year clinical outcome after percutaneous coronary interventions in chronic total occlusions: data from a multicenter, prospective, observational study (TOAST-GISE). *J Am Coll Cardiol* 2003;41:1672-8.
8. Jones DA, Weerackody R, Rathod K, et al. Successful recanalization of chronic total occlusions is associated with improved long-term survival. *JACC Cardiovasc Interv* 2012;5:380-8.
9. Tajstra M, Pyka L, Gorol J, et al. Impact of chronic total occlusion of the coronary artery on long-term prognosis in patients with ischemic systolic heart failure: insights from the COMMIT-HF Registry. *JACC Cardiovasc Interv* 2016;9:1790-7.
10. Galassi AR, Tomasello SD, Reifart N, et al. In-hospital outcomes of percutaneous coronary intervention in patients with chronic total occlusion: insights from the ERCTO (European Registry of Chronic Total Occlusion) registry. *EuroIntervention* 2011;7:472-9.
11. Sianos G, Konstantinidis NV, Di Mario C, Karvounis H. Theory and practical based approach to chronic total occlusions. *BMC Cardiovasc Disord* 2016;16:33.
12. Bardaji A, Rodriguez-Lopez J, Torres-Sanchez M. Chronic total occlusion: to treat or not to treat. *World J Cardiol* 2014;6:621-9.
13. Bardaji A, Bonet G. Chronic total occlusion: no more meta-analysis, please - a randomized clinical trial is urgently needed. *J Thorac Dis* 2015;7:E219-21.
14. Galassi AR, Brilakis ES, Boukhris M, et al. Appropriateness of percutaneous revascularization of coronary chronic total occlusions: an overview. *Eur Heart J* 2016;37:2692-700.
15. Borgia F, Viceconte N, Ali O, et al. Improved cardiac survival, freedom from MACE and angina-related quality of life after successful percutaneous recanalization of coronary artery chronic total occlusions. *Int J Cardiol* 2012;161:31-8.
16. Safley DM, Grantham JA, Hatch J, Jones PG, Spertus JA. Quality of life benefits of percutaneous coronary intervention for chronic occlusions. *Catheter Cardiovasc Interv* 2014;84:629-34.
17. Grantham JA, Jones PG, Cannon L, Spertus JA. Quantifying the early health status benefits of successful chronic total occlusion recanalization: results from the FlowCardia's Approach to Chronic Total Occlusion Recanalization (FACTOR) Trial. *Circ Cardiovasc Qual Outcomes* 2010;3:284-90.
18. Joyal D, Afilalo J, Rinfret S. Effectiveness of recanalization of chronic total occlusions: a systematic review and meta-analysis. *Am Heart J* 2010;160:179-87.
19. Werner GS, Ferrari M, Betge S, Gastmann O, Richartz BM, Figulla HR. Collateral function in chronic total coronary occlusions is related to regional myocardial function and duration of occlusion. *Circulation* 2001;104:2784-90.
20. Hachamovitch R, Hayes SW, Friedman JD, Cohen I, Berman DS. Comparison of the short-term survival benefit associated with revascularization compared with medical therapy in patients with no prior coronary artery disease undergoing stress myocardial perfusion single photon emission computed tomography. *Circulation* 2003;107:2900-7.
21. Werner GS, Surber R, Kueth F, et al. Collaterals and the recovery of left ventricular function after recanalization of a chronic total coronary occlusion. *Am Heart J* 2005;149:129-37.
22. Camici PG, Wijns W, Borgers M, et al. Pathophysiological mechanisms of chronic reversible left ventricular dysfunction due to coronary artery disease (hibernating myocardium). *Circulation* 1997;96:3205-14.
23. Wijns W, Vatner SF, Camici PG. Hibernating myocardium. *N Engl J Med* 1998;339:173-81.
24. Kirschbaum SW, Baks T, van den Ent M, et al. Evaluation of left ventricular function three years after percutaneous recanalization of chronic total coronary occlusions. *Am J Cardiol* 2008;101:179-85.
25. Chung JW, Park KH, Lee MH, et al. Benefit of complete revascularization in patients with multivessel coronary disease in the drug-eluting stent era. *Circ J* 2012;76:1624-30.
26. Gao Z, Xu B, Yang YJ, et al. Long-term outcomes of complete versus incomplete revascularization after drug-eluting stent implantation in patients with multivessel coronary disease. *Catheter Cardiovasc Interv* 2013;82:343-9.
27. Yang ZK, Zhang RY, Hu J, Zhang Q, Ding FH, Shen WF. Impact of successful staged revascularization of a chronic total occlusion in the non-infarct-related artery on long-term outcome in patients with acute ST-segment elevation myocardial infarction. *Int J Cardiol* 2013;165:76-9.
28. Ramunddal T, Høebers LP, Henriques JP, et al. Prognostic impact of chronic total occlusions: a report from SCAAR (Swedish Coronary Angiography and Angioplasty Registry). *JACC Cardiovasc Interv* 2016;9:1535-44.
29. Khan MF, Brilakis ES, Wendel CS, Thai H. Comparison of procedural complications and in-hospital clinical outcomes between patients with successful and failed percutaneous intervention of coronary chronic total occlusions: a meta-analysis of observational studies. *Catheter Cardiovasc Interv* 2015;85:781-94.
30. Lala AI, Sturzu LM, Picard JP, Druot F, Grama F, Bobirnac G. Coping behavior and risk and resilience stress factors in French regional emergency medicine unit workers: a cross-sectional survey. *J Med Life* 2016;9:363-8.
31. Stone GW, Rutherford BD, McConahay DR, et al. Procedural outcome of angioplasty for total coronary artery occlusion: an analysis of 971 lesions in 905 patients. *J Am Coll Cardiol* 1990;15:849-56.
32. Meier B. Total coronary occlusion: a different animal? *J Am Coll Cardiol* 1991;17:50B-57B.
33. Colombo A, Mikhail GW, Michev I, et al. Treating chronic total occlusions using subintimal tracking and reentry: the STAR technique. *Catheter Cardiovasc Interv* 2005;64:407-12.
34. Valenti R, Marcucci R, Comito V, et al. Prasugrel in clopidogrel nonresponders undergoing percutaneous coronary intervention: the RECLOSE-3 Study (Responsiveness to CLOpidogrel and StEnt Thrombosis). *JACC Cardiovasc Interv* 2015;8:1563-70.
35. Galassi AR, Tomasello SD, Costanzo L, et al. Mini-STAR as bail-out strategy for percutaneous coronary intervention of chronic total occlusion. *Catheter Cardiovasc Interv* 2012;79:30-40.
36. Galassi AR, Boukhris M, Tomasello SD, et al. Long-term clinical and angiographic outcomes of the mini-STAR technique as a bailout strategy for percutaneous coronary intervention of chronic total occlusion. *Can J Cardiol* 2014;30:1400-6.
37. Mashayekhi K, Behnes M, Valuckiene Z, et al. Comparison of the ipsi-lateral



versus contra-lateral retrograde approach of percutaneous coronary interventions in chronic total occlusions. *Catheter Cardiovasc Interv* 2017;89:649-55.

**38.** Galassi AR, Sianos G, Werner GS, et al.; Euro CTO Club. Retrograde recanalization of chronic total occlusions in Europe: procedural, in-hospital, and long-term outcomes from the multicenter ERCTO Registry. *J Am Coll Cardiol* 2015;65:2388-400.

**39.** Lo N, Michael TT, Moin D, et al. Periprocedural myocardial injury in chronic total occlusion percutaneous interventions: a systematic cardiac biomarker evaluation study. *JACC Cardiovasc Interv* 2014;7:47-54.

**40.** Lotan C, Rozenman Y, Hendler A, et al. Stents in total occlusion for restenosis prevention. The multicentre randomized STOP study. The Israeli Working Group for Interventional Cardiology. *Eur Heart J* 2000;21:1960-6.

**41.** Colmenarez HJ, Escaned J, Fernandez C, et al. Efficacy and safety of drug-eluting stents in chronic total coronary occlusion recanalization: a systematic review and meta-analysis. *J Am Coll Cardiol* 2010;55:1854-66.

**42.** Teeuwen K, van der Schaaf RJ, Adriaenssens T, et al. Randomized multicenter trial investigating angiographic outcomes of hybrid sirolimus-eluting stents with bio-

degradable polymer compared with everolimus-eluting stents with durable polymer in chronic total occlusions: the PRISON IV trial. *JACC Cardiovasc Interv* 2017;10:133-43.

**43.** Aguiar-Souto P, Ferrante G, Del Furia F, Barlis P, Khurana R, Di Mario C. Frequency and predictors of contrast-induced nephropathy after angioplasty for chronic total occlusions. *Int J Cardiol* 2010;139:68-74.

**44.** Lin YS, Fang HY, Hussein H, et al. Predictors of contrast-induced nephropathy in chronic total occlusion percutaneous coronary intervention. *EuroIntervention* 2014;9:1173-80.

**45.** Sharma V, Wilson W, Smith W, et al. Comparison of characteristics and complications in men versus women undergoing chronic total occlusion percutaneous intervention. *Am J Cardiol* 2017;119:535-41.

**46.** Galassi AR, Sumitsuji S, Boukhris M, et al. Utility of intravascular ultrasound in percutaneous revascularization of chronic total occlusions: an overview. *JACC Cardiovasc Interv* 2016;9:1979-91.

**47.** Christakopoulos GE, Christopoulos G, Karpaliotis D, et al. Predictors of excess patient radiation exposure during chronic total occlusion coronary intervention: insights from a contemporary multicentre registry. *Can J Cardiol* 2017;33:478-84.

**48.** El Sabbagh A, Patel VG, Jeroudi OM, et al. Angiographic success and procedural complications in patients undergoing retrograde percutaneous coronary chronic total occlusion interventions: a weighted meta-analysis of 3482 patients from 26 studies. *Int J Cardiol* 2014;174:243-8.

**49.** Hoebels LP, Claessen BE, Elias J, Dangas GD, Mehran R, Henriques JP. Meta-analysis on the impact of percutaneous coronary intervention of chronic total occlusions on left ventricular function and clinical outcome. *Int J Cardiol* 2015;187:90-6.

**50.** Cardona M, Martin V, Prat-Gonzalez S, et al. Benefits of chronic total coronary occlusion percutaneous intervention in patients with heart failure and reduced ejection fraction: insights from a cardiovascular magnetic resonance study. *J Cardiovasc Magn Reson* 2016;18:78.

**51.** Claessen BE, Hoebels LP, Elias JE, van Dongen IM, Henriques JP. Meta-analyses and randomized trials investigating percutaneous coronary intervention of chronic total occlusions: what is left to explore? *J Thorac Dis* 2016;8:E1100-2.

**52.** Henriques JP, Hoebels LP, Ramundal T, et al.; EXPLORE Trial Investigators. Percutaneous intervention for concurrent chronic total occlusions in patients with STEMI: the EXPLORE trial. *J Am Coll Cardiol* 2016;68:1622-32.