

# Nuove tecnologie e applicazioni per il pallone medicato nel 2017

Bernardo Cortese<sup>1,2</sup>, Gaetano Di Palma<sup>1</sup>, Roberto Nerla<sup>3</sup>, Antonio Micari<sup>3</sup>

<sup>1</sup>Cardiologia Interventistica, ASST Fatebenefratelli-Sacco, Milano

<sup>2</sup>Fondazione "Gabriele Monasterio"-Regione Toscana-CNR, Massa

<sup>3</sup>Laboratorio di Cardio-Angiologia Diagnostica e Interventistica, Maria Cecilia Hospital, Cotignola (RA)

Drug-eluting stents (DES) represent nowadays the gold standard treatment for coronary artery disease. Despite the safety and efficacy, and favorable long-term clinical outcomes of new generation DES, their use is still associated with a not negligible risk of long-term events, related to the presence of a definitive prosthesis in the vessel wall. In addition, DES implantation is not always desirable in particular anatomic settings (small vessels, bifurcations) or in patients with higher bleeding risk. In recent years, drug-coated balloons (DCB) have been developed to overcome some of these limitations, offering a combined mechanical (balloon dilation) and biological therapy (drug-release). In the coronary setting, there is already a clear indication for the treatment of in-stent restenosis, but recent studies showed favorable results also when DCB are used for the treatment of *de novo* lesions.

Regarding peripheral artery disease management, conventional transcatheter therapies with balloon angioplasty, atherectomy and stents are limited by high restenosis rates; in addition, stent implantation in lower limb vessels alter artery wall compliance, increasing stiffness, with a higher risk of restenosis and stent fracture. DCB represent a good alternative and have shown good safety and efficacy also in this setting.

**Key words.** Claudication; Coronary artery disease; Drug-coated balloons; Drug-eluting stents; In-stent restenosis; Peripheral artery disease.

G Ital Cardiol 2017;18(2 Suppl 1):225-305

## INTRODUZIONE

I palloni medicati (DCB) sono apparsi nel mercato europeo della cardiologia interventistica nel 2007, con lo scopo di offrire una terapia combinata, meccanica (legata alla dilatazione del pallone) e biologica (assicurata dal rilascio di farmaco nella parete vasale), evitando così l'impianto di una protesi permanente.

Al giorno d'oggi gli stent medicati (DES) sono considerati il trattamento di scelta per la rivascolarizzazione coronarica<sup>1,2</sup>. Sebbene i DES di nuova generazione abbiano potenti proprietà antiproliferative e forniscano ottimi risultati clinici e angiografici a lungo termine<sup>1,2</sup>, il loro utilizzo presenta ancora alcune limitazioni, tra cui il trattamento di particolari contesti anatomici (piccoli vasi, biforcazioni), un aumentato rischio di sanguinamento associato alla necessità di una prolungata duplice terapia antiaggregante, il rischio di trombosi molto tardiva<sup>3,4</sup>. I DCB sono stati sviluppati negli ultimi anni per superare alcune di queste limitazioni; si tratta di palloni con un grado variabile di compliance, ricoperti da un farmaco antiproliferativo che viene rapidamente rilasciato a contatto con la parete

del vaso. Al momento le linee guida europee sull'angioplastica coronarica percutanea (PCI) suggeriscono l'impiego di DCB per il trattamento della restenosi intra-stent (ISR), fornendo a questa tecnologia una raccomandazione di classe I con livello di evidenza A, analogo ai DES<sup>5-8</sup>; negli ultimi anni però i DCB hanno fornito risultati molto promettenti anche in altri scenari clinici e anatomici, in particolare per il trattamento dei piccoli vasi, per la malattia coronarica diffusa e distale (in ausilio ai DES) e per le lesioni in biforcazione<sup>5-7,9</sup>.

Le applicazioni dei DCB si estendono anche al distretto periferico: in arterie come le femorali e poplitee, l'impianto di stent determina un incremento della rigidità del vaso che male si combina con le numerose forze di torsione, compressione, flessione ed estensione che agiscono contemporaneamente sui vasi durante i comuni movimenti dell'arto. La letteratura conferma che gli stent alterano la compliance del vaso e si possono fratturare<sup>10,11</sup>, ma al tempo stesso possono risultare problematici nel caso in cui il paziente necessiti di ulteriori e successivi interventi sia endovascolari che chirurgici. Inoltre, è noto che la ISR si associa a un tasso di recidiva peggiore di una restenosi di una lesione non sede di pregresso impianto di stent<sup>12</sup>. Alla luce di tali considerazioni, la possibilità di evitare l'impiego di stent nella patologia femoro-poplitea assume grande rilevanza. E ciò risulta ancora più vero se si considera che i pazienti claudicanti sono tipicamente degli individui con età media intorno ai 60 anni e aspettativa di vita pressoché normale: un trattamento che non comporti l'uso di protesi permanenti, in tale contesto, ha un ampio razionale.

© 2017 Il Pensiero Scientifico Editore

Gli autori dichiarano nessun conflitto di interessi.

Per la corrispondenza:

**Dr. Bernardo Cortese** Cardiologia Interventistica, ASST Fatebenefratelli-Sacco, Bastioni di Porta Nuova 21, 20121 Milano  
e-mail: bcortese@gmail.com

## TECNOLOGIA DEI PALLONI MEDICATI

I DCB presentano alcuni vantaggi teorici rispetto ai DES, poiché sono progettati per rilasciare un farmaco antiproliferativo e non per trattare la stenosi: pertanto, prima del suo impiego, la lesione deve essere adeguatamente pre-trattata; si procede poi ad un prolungato gonfiaggio del dispositivo (30-120 s) che consente un adeguato trasferimento del farmaco alla parete del vaso. Uno dei vantaggi rispetto ai DES, è quello di fornire una superficie più ampia di contatto con il vaso permettendo un trasferimento farmaco-tessuto più omogeneo; a questo si aggiunge la mancanza di una protesi permanente nel vaso, che favorisce il ripristino della regolare vasomotricità e la possibilità di ridurre la durata della duplice terapia antiaggregante. In questo modo, all'espansione meccanica del vaso è combinato il rilascio di un farmaco antiproliferativo, che inizia il suo tragitto all'interno della parete vascolare dalla tonaca intima alla media e all'avventizia; in queste due ultime sedi svolgerà infatti il suo effetto antiproliferativo.

Il paclitaxel (taxolo) è attualmente il farmaco più impiegato nei DCB; si tratta di un farmaco lipofilo che attraversa rapidamente la membrana cellulare e si lega ai microtubuli, inibendo così la divisione cellulare e la migrazione, e quindi la proliferazione delle cellule<sup>13-15</sup>. Il dosaggio è variabile: 2-3.5 µg/mm<sup>2</sup> di superficie di pallone gonfio. Il *coating* (matrice o *carrier*) del pallone è fondamentale, perché deve essere in grado di trattenere il farmaco durante il transito della lesione ed assicurare un rapido ed omogeneo trasferimento alla parete del vaso durante il gonfiaggio riducendo il rischio di dispersioni<sup>16</sup>.

Nel 2016 il primo DCB al sirolimus (Magic Touch®, Envision Scientific PVT, Surat, India) ha ottenuto il marchio CE per uso coronarico. Il sirolimus rispetto al paclitaxel ha una bassa lipofilità ma un'ampia finestra terapeutica. La tecnologia specificamente progettata per questo dispositivo (Nanolutè®) consiste nell'incapsulamento del sirolimus in un pacchetto lipofilo protettivo, che permette la diffusione e penetrazione nella parete arteriosa durante il gonfiaggio del palloncino, superando la bassa lipofilia del sirolimus. Questo pacchetto è composto da nanosfere di 100-300 nm di diametro. Il dosaggio totale del farmaco corrisponde a 1.25 mg/mm<sup>2</sup> di superficie del palloncino, ben all'interno della finestra terapeutica del sirolimus.

## LE ULTIME EVIDENZE CLINICHE DAGLI STUDI SUL PALLONE MEDICATO PER IL TRATTAMENTO DELLA RESTENOSI INTRA-STENT

Storicamente l'ISR rappresenta la prima applicazione per l'uso del DCB nel distretto coronarico, e quella per cui abbiamo le maggiori evidenze scientifiche. Nel 2006, il PACCOCATH-ISR<sup>17</sup> è stato il primo trial a dimostrare la superiorità del DCB (PACCOCATH®, Bayer AG, Leverkusen, Germania) rispetto al pallone semplice per il trattamento della restenosi di stent metallico (BMS), dato confermato anche a un follow-up di 5 anni<sup>18</sup>. Successivamente il PEPCAD II ha dimostrato la superiorità del DCB (SeQuent Please®, B. Braun, Melsungen, Germania) nel trattamento dell'ISR da BMS, anche quando paragonato a DES al paclitaxel<sup>19</sup>. L'ISAR-DESIRE III ha dimostrato la non-inferiorità del DCB SeQuent Please® rispetto al DES al paclitaxel, nel trattamento dell'ISR di DES; l'efficacia e la sicurezza del DCB sono state confermate ad un follow-up di 3 anni<sup>20</sup>.

Recentemente sono uscite alcune nuove evidenze di confronto con i DES di seconda generazione; il trial randomizzato RIBS V<sup>21</sup> ha mostrato outcome clinico equivalente a un follow-up di 1 anno per entrambi i bracci, DCB SeQuent Please e DES all'everolimus (EES) (Xience, Abbott Vascular, Santa Clara, CA, USA) per il trattamento della restenosi di BMS. Al follow-up angiografico però i pazienti del braccio EES mostravano un diametro luminale minimo significativamente maggiore (2.36 ± 0.6 vs 2.01 ± 0.6 mm, p<0.001) e una percentuale minore di stenosi (13 ± 17 vs 25 ± 20%, p<0.001). Per quanto riguarda l'efficacia del DCB nel trattamento dell'ISR di DES, il trial randomizzato RIBS IV<sup>22</sup> ha dimostrato la superiorità di EES sia in termini di risultati angiografici che clinici, principalmente guidati da una significativa riduzione del tasso di rivascularizzazione della lesione target. In particolare, al follow-up angiografico i pazienti nel braccio EES mostravano un diametro minimo luminale significativamente maggiore (2.03 ± 0.7 vs 1.80 ± 0.6 mm; p<0.01), una minore percentuale di stenosi residua (23 ± 22 vs 30 ± 22%; p<0.01) e un tasso minore di restenosi binaria (11 vs 19%; p=0.06), se paragonati al braccio DCB. Sebbene i risultati del RIBS IV abbiano mostrato un piccolo margine di superiorità del DES, ci sono alcune considerazioni da fare sullo studio, come sottolineato anche in una lettera di commento<sup>23</sup>. La corretta preparazione della lesione e il corretto utilizzo del dispositivo sono fondamentali e richiedono una necessaria curva di apprendimento da parte dell'operatore; in molti centri partecipanti al RIBS IV, il numero di pazienti trattati con DCB era basso e forse non sufficiente perché tutti i centri utilizzassero correttamente il DCB. Altro punto cruciale messo in luce era la definizione di successo angiografico che nel protocollo prevedeva una stenosi residua fino al 50% nel braccio DCB, quando sappiamo che la raccomandazione universalmente accettata per l'uso del DCB è una stenosi residua <30%. Inoltre, come da protocollo, i pazienti nel gruppo EES ricevevano un'ulteriore post-dilatazione ad alta pressione. Infine nel gruppo DCB si è registrato un più alto numero di eventi, trainati per lo più da un più alto numero di rivascularizzazioni della lesione target (TLR): stranamente però nel gruppo EES solo il 47% delle restenosi andava incontro a TLR, mentre tale percentuale saliva al 74% nel gruppo DCB; questa tendenza ad intervenire più frequentemente nel braccio DCB è probabilmente legata alla percezione dell'operatore che sia più rischioso rivascularizzare nuovamente in caso di insuccesso di EES, per la presenza di un doppio strato di metallo<sup>24</sup>.

Recentemente Pleva et al.<sup>25</sup> hanno paragonato l'efficacia del DCB SeQuent Please® con EES nel trattamento dell'ISR da BMS; al follow-up angiografico di 12 mesi nel braccio DCB la perdita tardiva del lume (LLL), endpoint primario dello studio, era significativamente minore che nel gruppo EES (0.02 vs 0.19 mm; p=0.0004). Nei due bracci non si osservavano invece differenze significative per quanto riguarda l'endpoint secondario di incidenza di restenosi binaria (8.7 vs 19.12%; p=0.078) ed eventi cardiaci avversi maggiori (MACE) a 12 mesi (10.29 vs 19.12%; p=0.213).

In una recente *network metanalisi*<sup>26</sup> gli autori hanno selezionato 27 diversi trial, per un totale di 5923 pazienti, per valutare quale fosse la miglior terapia per l'ISR, includendo la PCI semplice, l'impiego di BMS, DES, DCB e la brachiterapia; dall'analisi dei dati risultava che gli EES fossero la strategia più efficace, mentre i DCB la seconda per il trattamento di ogni tipo di ISR, grazie a un miglior risultato clinico ed angiografico. Alcune considerazioni: in primo luogo questa me-

analisi metteva a confronto diversi trattamenti per i quali in letteratura non necessariamente erano presenti trial di confronto "testa a testa"; inoltre la mancanza di un follow-up adeguatamente lungo per i trial con DES e DCB ne limita in parte l'utilità clinica perché la strategia con DES crea un doppio strato di metallo, con possibili effetti dannosi tardivi, legati in particolare alla neo-aterogenesi<sup>27,28</sup>. Infine, mentre il braccio controllo era rappresentato dallo stesso EES, sono stati confrontati DCB con diverse tecnologie e con risultati clinici non sovrapponibili; è nota infatti la mancanza di un vero e proprio effetto "di classe" per i DCB. Gli autori nelle conclusioni suggeriscono l'impiego indifferente di una di queste due strategie per la ISR.

### LE ULTIME EVIDENZE CLINICHE DAGLI STUDI SUL PALLONE MEDICATO PER IL TRATTAMENTO DELLE LESIONI DE NOVO

Nel trattamento delle lesioni *de novo*, si è progressivamente diffuso l'uso del DCB in particolari contesti anatomici, tra tutti piccoli vasi, malattia diffusa e lesioni in biforcazione<sup>5-7,29</sup>; in questi casi, per differenti motivi, l'uso del DES non sempre si accompagna ad un buon risultato, e differenti alternative terapeutiche sono quindi di particolare interesse.

Nei piccoli vasi, l'utilizzo dello stent non è sempre auspicabile, perché l'ingombro fisico della protesi riduce un lume già naturalmente ristretto, rendendo difficoltoso il posizionamento e, nel caso di restenosi, rendendola clinicamente manifesta prima che nei vasi di grosso calibro, e di difficile trattamento. Storicamente i risultati sono stati discordanti, sia per una inadeguata preparazione della lesione all'inizio dell'utilizzo dei DCB, che per una consistente differenza tra i dispositivi<sup>8,9,30,31</sup>.

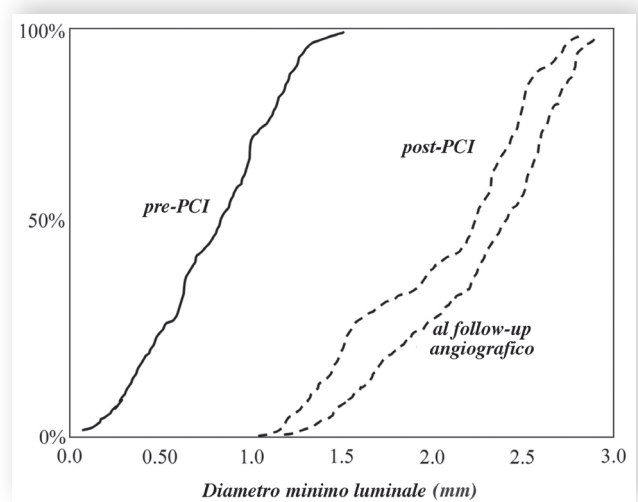
Un dato interessante è emerso dallo studio di Her et al.<sup>32</sup> nel quale è stata paragonata l'efficacia angiografica del DCB SeQuent Please® con il pallone semplice nel trattamento di lesioni *de novo* con diametro compreso tra 2.5 e 3.0 mm e lunghezza  $\leq 24$  mm; nel braccio DCB l'outcome a 9 mesi era superiore, sia in termini di LLL ( $-0.12 \pm 0.30$  vs  $0.25 \pm 0.50$  mm,  $p < 0.001$ ), di restenosi binaria ( $4.1$  vs  $30.4\%$ ,  $p < 0.001$ ) e di rivascularizzazione del vaso target (TVR) ( $0$  vs  $13\%$ ,  $p = 0.033$ ).

Le biforcazioni sono lesioni complesse, difficili da trattare e spesso associate ad un tasso maggiore di restenosi e trombosi dello stent, per cui il DCB appare un'attraente alternativa<sup>33</sup>. Nel trattamento delle biforcazioni la tecnica di *provisional stenting* si è dimostrata superiore rispetto alla tecnica con due stent; in questo contesto appare di interesse trattare il ramo collaterale con DCB. Anche in questo caso gli studi con DCB di prima generazione hanno portato a risultati inadeguati<sup>34</sup>. Più recentemente lo studio BABILON<sup>35</sup> ha confrontato due diverse strategie: EES nel ramo principale seguito da angioplastica e *provisional stenting* nel ramo collaterale vs DCB SeQuent Please® nel ramo principale e collaterale seguito da BMS nel ramo principale. L'uso del DES nel ramo principale è risultato superiore alla strategia con DCB seguito dal BMS. Nel collaterale la LLL era simile in caso di DCB o angioplastica con pallone semplice.

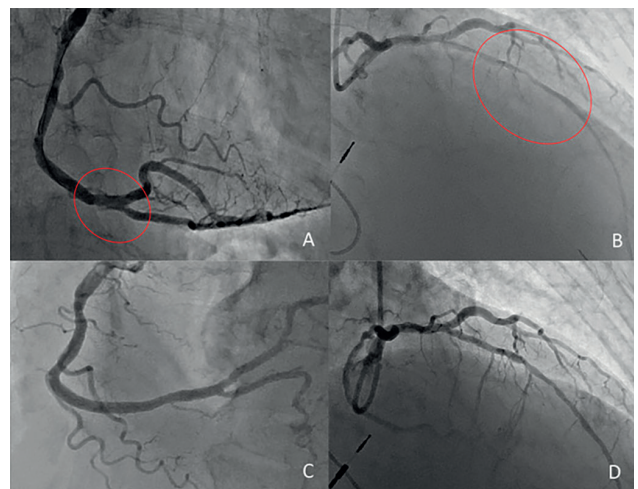
Recentemente si sono individuati due filoni di ricerca particolarmente interessanti per i DCB. Utilizzando una strategia di DCB nelle lesioni coronariche *de novo*, Kleber et al.<sup>36</sup> hanno dimostrato per la prima volta la capacità del DCB di incrementare le dimensioni luminali: gli sperimentatori hanno confrontato i risultati dell'analisi comparativa qualitativa immediatamente post-procedurali con i dati ottenuti a 4 mesi: il diametro mi-

nimo luminale era significativamente maggiore al follow-up ( $1.75 \pm 0.55$  vs  $1.91 \pm 0.55$  mm,  $p < 0.001$ ) e migliore era il grado di stenosi ( $33.8 \pm 12.3$  vs  $26.9 \pm 13.8\%$ ,  $p < 0.001$ ). Peraltro, la capacità del DCB (ElutaxSV, AB Medica, Cerro Maggiore-MI, Italia) nel determinare un aumento del diametro è stata confermata anche nella nostra casistica (Figura 1)<sup>37,38</sup>.

Molto interessanti sono anche i dati sulle dissezioni residue dopo angioplastica con DCB in lesioni *de novo*; il nostro gruppo ha recentemente condotto uno studio osservazionale su una serie consecutiva di pazienti trattati con DCB di ultima generazione lasciati con dissezione finale, non limitante il flusso<sup>38</sup>. Cinquantadue pazienti con dissezione finale da tipo A-C mostravano un alto tasso di guarigione della dissezione al follow-up angiografico a 6 mesi (93.8%), con 3 soli casi di restenosi binaria (6.2%) e nessun evento trombotico (Figura 2). La LLL era 0.14 mm. Questi risultati hanno confermato che



**Figura 1.** Diametro minimo luminale prima di angioplastica (PCI) con pallone medicato, post-procedurale e al follow-up angiografico. Riprodotta con permesso da Cortese et al.<sup>38</sup>.



**Figura 2.** A, B: due dissezioni finali, dopo angioplastica con pallone medicato (rispettivamente, evidenziate nel cerchio rosso, una dissezione tipo C e una lunga dissezione tipo A); dopo 6 mesi entrambe le dissezioni risultavano guarite (C, D). Riprodotta con permesso da Cortese et al.<sup>38</sup>.

lasciare questo tipo di dissezioni dopo angioplastica con DCB di ultima generazione è sicuro e non si associa a un aumentato rischio di trombosi, infarto miocardico o TLR.

Un altro contesto estremamente interessante è anche quello delle occlusioni croniche totali (CTO) in pazienti dove, per caratteristiche anatomiche della lesione (lesioni lunghe, piccoli vasi) o cliniche del paziente (impossibilità ad intraprendere una duplice terapia antiaggregante prolungata per rischio emorragico o necessità di interventi chirurgici), l'uso del DES non è auspicabile. In tal senso abbiamo recentemente pubblicato alcuni casi di CTO trattati con strategia di solo DCB (Figura 3)<sup>39</sup>; in tutti i casi il follow-up angiografico ha mostrato persistenza di buon risultato angiografico a distanza di mesi dalla procedura. Ulteriori potenziali vantaggi del DCB in questo scenario anatomico consistono in una migliore *deliverability* rispetto allo stent, soprattutto in caso di lesioni complesse, la possibilità di trattare lesioni lunghe con un singolo dispositivo, oppure in combinazione con un DES per il tratto prossimale del vaso, ed infine il vantaggio di poter prescrivere una duplice terapia antiaggregante per poche settimane<sup>40,41</sup>.

Recentemente è stato proposto un approccio ibrido con DCB+DES per il trattamento della malattia coronarica diffusa con lesioni lunghe; il razionale di tale approccio è che la lunghezza dello stent è un predittore indipendentemente di eventi avversi quali ISR e trombosi. L'analisi dei dati ha mostrato tassi di MACE e TVR a 2 anni di follow-up simili e non

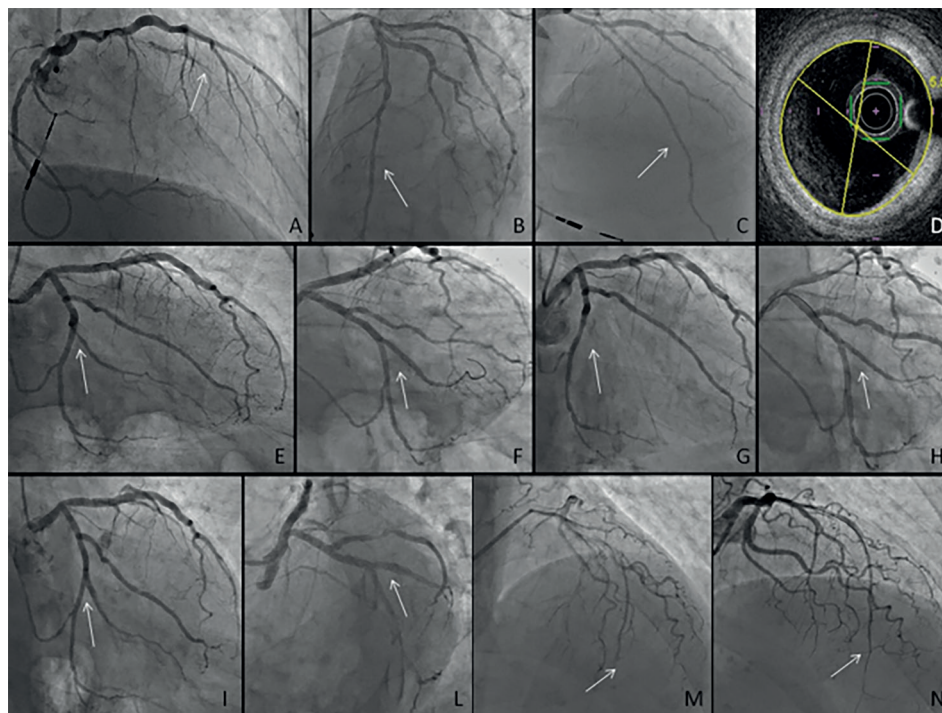
statisticamente significativi tra il DCB±DES e gruppi DES ( $20.8 \pm 6.1$  vs  $22.7 \pm 4.5\%$ ,  $p=0.74$  e  $14.8 \pm 5.7$  vs  $11.5 \pm 3.4\%$ ,  $p=0.44$ )<sup>42</sup>.

### NUOVE TECNOLOGIE ALL'ORIZZONTE

I dati a disposizione per il DCB al sirolimus sono ancora scarsi. Recentemente il nostro gruppo ha analizzato i primi pazienti consecutivamente trattati in Europa con questo dispositivo, mostrando un successo procedurale del 100% in casi complessi con un tasso di eventi non elevato (Cortese B., dati non pubblicati). Ovviamente questi risultati incoraggianti sono ancora scarsi e preliminari, e dovranno essere confermati da altri studi, tra questi lo studio EASTBOURNE, un registro prospettico spontaneo europeo che analizzerà il risultato clinico a medio e lungo termine di questo dispositivo.

### TECNICA DI UTILIZZO DEL PALLONE MEDICATO

Per ottenere buoni risultati col DCB, è indispensabile una tecnica di utilizzo adeguata, come già indicato nel documento di posizione SICI-GISE sull'utilizzo del DCB nel distretto coronarico<sup>40,41</sup>. Occorre innanzitutto stare attenti a non manipolare il pallone per non rischiare di danneggiare il principio attivo, limitandone l'efficacia. Un punto fondamentale è poi l'adeguata preparazione della lesione: è indispensabile pre-dilatare



**Figura 3.** A: occlusione cronica totale (CTO) dell'arteria discendente anteriore al tratto medio. B: risultato finale dopo angioplastica con pallone medicato. C: follow-up angiografico a 6 mesi mostra persistenza di buon risultato. D: OCT al follow-up angiografico di 6 mesi mostra area minima luminale di 5.5 mm<sup>2</sup>. E: stenosi subocclusiva del secondo ramo ottuso marginale. F: risultato angiografico finale dopo angioplastica semplice (restenosi). G: CTO ostiale di secondo ramo ottuso marginale, precedentemente trattato con angioplastica semplice. H: buon risultato angiografico finale dopo angioplastica con pallone medicato. I, L: follow-up angiografico a 10 mesi che mostra persistenza di buon risultato a distanza. Da evidenziare il *late lumen gain* del vaso. M: CTO al tratto medio della discendente anteriore. N: buon risultato dopo angioplastica con pallone medicato. Riprodotta con permesso da Cortese et al.<sup>39</sup>.

in maniera adeguata, anche ricorrendo a pre-dilatazioni ripetute, impiego di palloni non-complianti, o *scoring balloons*. In caso di persistenza di stenosi >50% si dovrebbe cambiare strategia di trattamento. Il DCB da usare deve essere di diametro di almeno 0.8/1 rispetto al vaso. La durata di gonfiaggio consigliata dovrebbe essere di almeno 30 s, per permettere un adeguato rilascio del farmaco nella parete del vaso. È importante evitare il *geographical mismatch*, ovvero in caso di successivo stenting questo deve essere impiantato ben entro il segmento trattato con DCB. Bisogna sempre ricordare di non aspettarsi un risultato *stent-like*, dopo angioplastica con DCB: una stenosi residua <30% è accettabile ed ha dimostrato di non essere associata ad eventi avversi cardiovascolari. Allo stesso modo si consiglia di ridurre lo stenting a <10% dei casi, anche in considerazione dei dati incoraggianti in caso di dissezione residua. Infine, è necessario attendere almeno 10 min dopo il gonfiaggio del DCB per escludere fenomeni di *recoil* ed assicurare un buon risultato angiografico finale.

### L'USO DEI PALLONI MEDICATI NELLA RIVASCOLARIZZAZIONE FEMORO-POPLITEA: RACCOMANDAZIONI BASATE SULL'EVIDENZA

Lo studio THUNDER è stato il primo trial a dimostrare un superiore effetto dei DCB rispetto all'angioplastica con pallone tradizionale evidenziando una significativa inibizione della proliferazione mio-intimale misurata tramite LLL a 6 mesi del DCB PACCOATH rispetto all'angioplastica tradizionale ( $0.4 \pm 1.2$  vs  $1.7 \pm 1.8$  mm,  $p < 0.001$ ), con beneficio che si mantiene a 5 anni anche a livello clinico, come evidenziato dalla riduzione del numero di TLR (21 vs 56%,  $p = 0.0005$ )<sup>43</sup>.

Diversi trial sono stati pubblicati successivamente con lo scopo di fornire una *proof of concept* a supporto della superiorità del DCB rispetto all'angioplastica con pallone tradizionale utilizzando palloni differenti prodotti da differenti aziende. Tutti questi studi hanno avuto come endpoint primario la LLL a 6 mesi dopo procedura e quasi tutti hanno dimostrato la superiorità del DCB. Risulta, però, più interessante analizzare

i dati clinici esistenti per tre differenti palloni studiati in trial randomizzati sull'uso dei DCB nel tratto femoro-popliteo in pazienti claudicanti e con dolore a riposo<sup>44-46</sup> (e Brodmann M., dati non pubblicati). Questi trial sono simili in termini di rigore adottato e di popolazione arruolata, sono multicentrici, internazionali e randomizzati, con assegnazione degli endpoint in maniera indipendente eseguita da laboratori centrali e la presenza di un comitato per l'aggiudicazione degli eventi esterno. Tutti gli studi hanno considerato la pervietà primaria del vaso target a 1 anno valutandola con eco-Doppler e considerando come valore soglia un rapporto della velocità di picco sistolico di almeno 2.4 o 2.5. Le caratteristiche dei pazienti dei 3 trial sono mostrate in Figura 4, mentre i risultati sono riassunti nelle Figure 5 e 6. Come si evince, il tasso di pervietà primaria varia tra il 73.5% e l'89.0%, che di fatto costituisce l'outcome migliore raggiunto dai DCB in questo tipo di popolazione.

Di recente, lo studio In.Pact SFA (Krishnan P., dati non pubblicati) ha mostrato come a un follow-up di 3 anni l'efficacia del DCB rispetto all'angioplastica tradizionale fosse mantenuta, sia relativamente alla pervietà della lesione e del vaso target (69.5 vs 45.1%,  $p < 0.001$ ), sia all'assenza di nuove procedure di TLR clinicamente indicate (84.5 vs 70.4%,  $p < 0.001$ ).

### RESTENOSI INTRA-STENT E SEVERE CALCIFICAZIONI

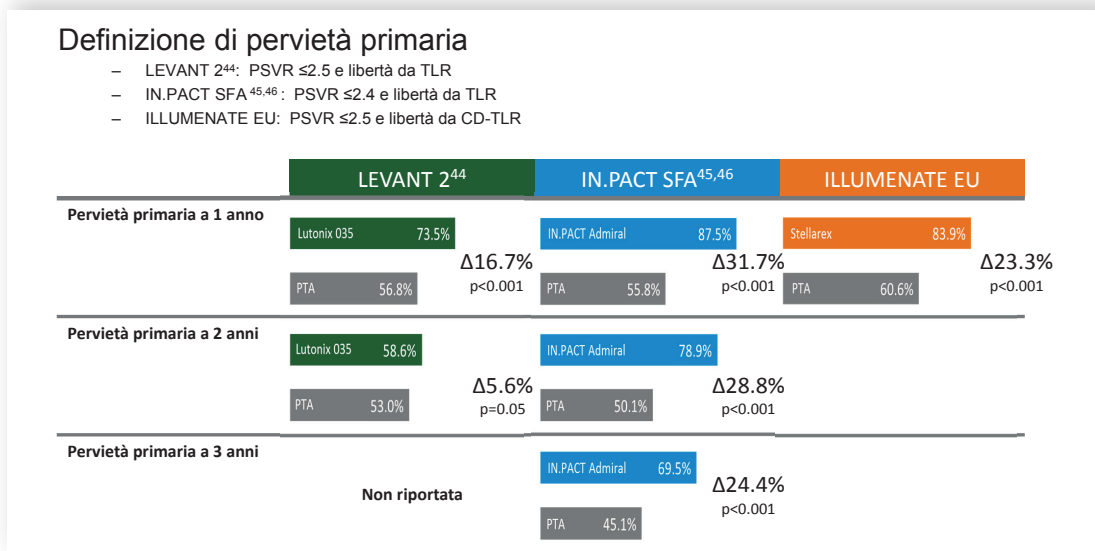
L'esperienza clinica che si è accumulata negli ultimi anni ha permesso di valutare l'efficacia dei DCB in sottogruppi a più alto rischio che tradizionalmente sono stati associati a uno scarso successo a distanza dell'angioplastica tradizionale. L'evidenza disponibile si basa prevalentemente su registri e sottogruppi di studi più ampi (alcuni anche *pre-hoc*).

Il trial FAIR<sup>47</sup> ha randomizzato 119 pazienti a DCB o angioplastica semplice per il trattamento della ISR del tratto femoro-popliteo (lunghezza media della lesione 8.2 cm). La ricorrenza di ISR (endpoint primario) a 6 mesi è stata superiore per il DCB (15.4 vs 44.7%,  $p = 0.002$ ), con un'incidenza di ri-

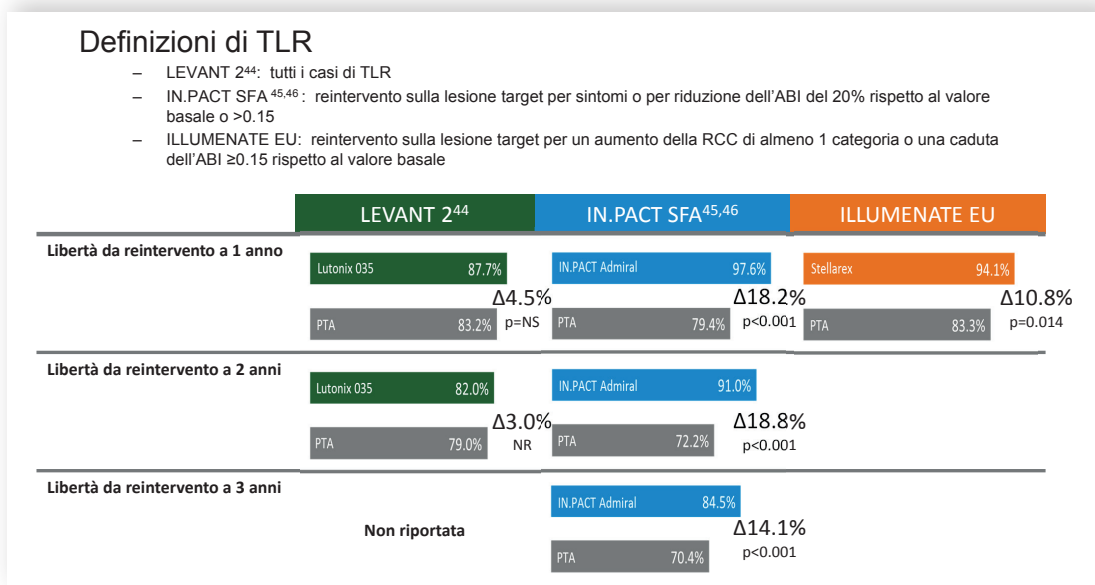
	LEVANT 2 <sup>44</sup>		IN.PACT SFA <sup>45,46</sup>		ILLUMENATE EU	
	Lutonix 035	PTA	IN.PACT	PTA	Stellarex	PTA
<b>Variabili dei pazienti</b>						
Età (anni)	67.8	69.0	67.5	68.0	66.8	69.0
RCC ≥4 (%)	7.9	8.1	5.0	6.3	1.8	1.4
Uomini (%)	61.1	66.9	65.0	67.6	72.1	68.1
Diabete (%)	43.4	41.9	40.5	48.6	37.4	36.1
ABI	0.74	0.73	0.769	0.744	0.72	0.69
<b>Caratteristiche delle lesioni</b>						
Diametro vaso reference (mm)	4.8	4.8	4.6	4.7	5.0	4.8
Lunghezza (cm)	6.3	6.3	8.9	8.8	7.2	7.1
CTO (%)	20.6	21.9	25.8	19.5	19.2	19.0
Severa calcificazione (%)	10.4	8.1	8.1	6.2	12.7	10.1
<b>Caratteristiche procedurali</b>						
Pre-dilatazione (%)	100	100	96.4	85.6	100	98.7
Dissezione ≥ Grado D (%)	0.0	0.0	0.0	0.9	1.2	0.0
Bail-out Stent (%)	2.5	6.9	7.3	12.6	15.4	11.4

**Figura 4.** Caratteristiche generali dei pazienti arruolati nei principali trial randomizzati che hanno valutato l'efficacia dei palloni medicati nella rivascularizzazione femoro-poplitea<sup>44-46</sup> (e Brodmann M., dati non pubblicati). ABI, indice caviglia-braccio; CTO, occlusione cronica totale; PTA, angioplastica percutanea transluminale; RCC, classe Rutherford.

NUOVE TECNOLOGIE E APPLICAZIONI PER IL PALLONE MEDICATO



**Figura 5.** Definizione e risultati di pervietà primaria dei principali trial randomizzati sui palloni medicati nella rivascularizzazione femoro-poplitea<sup>44-46</sup> (e Brodmann M., dati non pubblicati). PSVR, rapporto della velocità di picco sistolico; CD-TLR, rivascularizzazione della lesione target clinicamente indicata; PTA, angioplastica percutanea transluminale; TLR, rivascularizzazione della lesione target.



**Figura 6.** Definizione e risultati in termini di reinterventi nei tre trial randomizzati considerati<sup>44-46</sup> (e Brodmann M., dati non pubblicati). ABI, indice caviglia-braccio; NR, non riportato; RCC, classe Rutherford; TLR, rivascularizzazione della lesione target.

vascularizzazioni clinicamente indicate significativamente più bassa (9.2 vs 47.3%).

Relativamente all'uso dei DCB nelle lesioni calcifiche, alcuni studi hanno valutato l'utilità di una terapia di associazione tra il *debulking* meccanico ottenuto con aterectomia direzionale e l'impiego di una tecnologia ad eluzione di farmaco come i DCB. In un piccolo studio monocentrico una pervietà primaria del 90% a 1 anno è stata ottenuta con l'uso di aterectomia direzionale e DCB in pazienti con steno-occlusione del tratto femoro-popliteo di lunghezza media di 11.5 cm<sup>48</sup>.

Il DEFINITIVE AR (Zeller T., dati non pubblicati) ha randomizzato 102 pazienti ad aterectomia direzionale con TurboHawk (Medtronic, Minneapolis, MN, USA) e DCB (n=48) o a DCB da solo (n=54). La presenza di severa calcificazione è stata segnalata nel 25% dei pazienti nel braccio combinato e nel 18.5% dei pazienti nel braccio DCB. Lo studio non mostrava significative differenze tra i due gruppi in termini di pervietà primaria ma si documentava un trend di superiorità a favore del braccio combinato che non riusciva a raggiungere la significatività statistica per la scarsa potenza statistica del campione.

## ESPERIENZA NEGLI STUDI "ALL-COMERS"

L'In.Pact Global (Jaff M., dati non pubblicati) è il più vasto registro di sempre che include una popolazione *all-comers* di pazienti con *claudicatio* e dolore a riposo. Lo studio ha arruolato 1406 pazienti in 64 paesi di tutto il mondo. La lunghezza media delle lesioni è risultata di 12 cm; delle lesioni trattate, il 34% erano occlusioni, il 18% erano ISR e il 10% lesioni severamente calcifiche. Nel 25.6% si è reso necessario l'impianto di stent per la presenza di un risultato angiografico non soddisfacente. L'endpoint primario di sopravvivenza libera da eventi (i.e. rivascolarizzazioni clinicamente necessarie), aggiudicata da un laboratorio centrale indipendente e da un comitato per l'aggiudicazione degli eventi esterno, è stato documentato nel 92.6% dei pazienti a 360 giorni.

Simile, ma con popolazione più ridotta, è il registro Lutonix Global SFA (Fanelli F., dati non pubblicati), in cui 691 pazienti in classe Rutherford 2-3-4, con lesione di lunghezza media di 10.1 cm, hanno mostrato libertà da rivascolarizzazione clinicamente necessaria a 12 mesi nel 93.6% dei casi.

In aggiunta ai noti registri già menzionati, alcune meta-analisi hanno cercato di confrontare DCB e angioplastica con impianto di stent nella pratica clinica. Giacoppo et al.<sup>49</sup> hanno dimostrato la superiorità, statisticamente significativa per quanto riguarda il numero di rivascolarizzazioni clinicamente necessarie, dei DCB rispetto all'angioplastica con stent. Analogamente, in una meta-analisi di 1609 pazienti arruolati in 11 trial randomizzati, Katsanos et al.<sup>50</sup> hanno dimostrato la superiorità dei DCB sull'angioplastica con stent in termini di LLL (differenza media -0.89 mm, intervallo di confidenza [IC] 95% da -1.14 a -0.64,  $p < 0.001$ ), restenosi binaria (rischio relativo [RR] 0.47, IC 95% 0.37-0.61,  $p < 0.001$ ) e numero di rivascolarizzazioni (RR 0.33, IC 95% 0.22-0.49,  $p < 0.001$ ), senza differenze nel numero di amputazioni.

## ALGORITMO DI TRATTAMENTO

L'adeguatezza tecnica della procedura di angioplastica con DCB è alla base dell'efficacia dei risultati clinici. Un risultato efficace e duraturo a distanza può essere ottenuto solo con un'adeguata preparazione della lesione target. La preparazione del vaso tramite la pre-dilatazione con pallone di diametro sottostimato (o al massimo con diametro 1:1 rispetto al diametro del vaso) a bassa pressione ha un ruolo importante in quanto consente di ridurre le dissezioni e preparare la parete del vaso all'eluizione del farmaco. Inoltre, in caso di occlusioni o nelle stenosi severe, soprattutto se calcifiche, consente di ridurre o minimizzare la perdita di farmaco sulla superficie del pallone al momento del passaggio. Il gonfiaggio prolungato del DCB (2-3 min) è cruciale perché l'effetto meccanico dell'angioplastica si traduca in un effettivo guadagno di lume e nella riduzione delle dissezioni flusso limitanti. Di fatto, il 90% del farmaco presente sul pallone non è più adeso alla parete del pallone dopo 30-60 s di gonfiaggio<sup>51</sup>.

Infine, è stato dimostrato che anche la presenza di stenosi residue o di dissezioni non flusso-limitanti dopo angioplastica con DCB non compromette la pervietà a lungo termine del vaso, probabilmente a causa di un effetto di rimodellamento della placca determinato dall'effetto biologico del paclitaxel<sup>52-54</sup>.

Alla luce di ciò, in era di DCB, l'uso dello stent sembrerebbe essere limitato ai casi in cui, dopo un'aggressiva e prolungata post-dilatazione, permane una dissezione limitante il flusso o una stenosi residua non accettabile. In ogni caso l'uso dello stent dovrebbe essere limitato al minimo e coprire il segmento sede della dissezione e non l'intera lunghezza della lesione originaria.

## CONCLUSIONI

I DCB sono in grado di superare alcune importanti limitazioni degli stent senza perdere la capacità di inibizione della proliferazione neo-intimale, ma deve essere chiaro che questi costituiscono una componente della strategia di rivascolarizzazione ottimale per i nostri pazienti, sempre più complessi, piuttosto che un'alternativa ai DES. Mentre il loro ruolo nella ISR è ormai ben definito, il trattamento di lesioni *de novo*, specie nel distretto coronarico, è la nuova frontiera e presenta ad oggi dati incoraggianti, ancorché preliminari. In ambito periferico, tali risultati sembrano non subire effetto di *catch-up* a 2-3 anni e si possono estendere sia a lesioni TASC A/B sia alle più complesse TASC C/D, così come alle sottopopolazioni di pazienti con lesioni severamente calcifiche, dove l'aterectomia costituisce un valido alleato del DCB, o la ISR.

I diversi DCB attualmente in commercio differiscono per la tecnologia che ne è alla base e, pertanto, hanno fornito risultati differenti in termini di efficacia a lungo termine, il che suggerisce l'assenza di un "effetto di classe" per i DCB in generale. Ogni differente tecnologia ha l'obbligo di dimostrare la sua efficacia e sicurezza in studi di adeguata ampiezza, qualità e rigore che possano confermare l'utilità nella pratica clinica dei dispositivi che entreranno in commercio da qui in avanti.

## RIASSUNTO

Al giorno d'oggi gli stent medicati (DES) rappresentano la terapia di scelta per la rivascolarizzazione coronarica percutanea. Nonostante gli ottimi risultati clinici ed angiografici a lungo termine, l'uso dei DES di nuova generazione è ancora associato ad un non trascurabile rischio di complicanze a lungo termine, inclusi eventi trombotici. Inoltre l'uso dei DES non è sempre auspicabile in particolari quadri anatomici (piccoli vasi, biforcazioni) o in pazienti con aumentato rischio di sanguinamento. Negli ultimi anni, sono stati sviluppati i palloni medicati (DCB) proprio per superare alcune di queste limitazioni dei DES, offrendo una terapia combinata meccanica (per l'insufflazione del pallone) e biologica (per il rilascio di farmaco antiproliferativo). Al momento c'è una chiara indicazione per il loro utilizzo nel distretto coronarico in caso di restenosi intra-stent, ma studi recenti hanno dimostrato buoni risultati anche per il trattamento di lesioni *de novo*.

Nel trattamento dell'arteriopatia periferica, le terapie convenzionali come l'angioplastica, l'aterectomia e lo stenting, sono gravate da alti tassi di restenosi; inoltre, l'impianto di stent nei vasi femorali e poplitei, alterando la compliance della parete vasale e aumentando la rigidità, aumentano il rischio di restenosi e frattura dello stent. I DCB rappresentano una buona alternativa, e diversi studi hanno già dimostrato la loro efficacia e sicurezza in questo contesto anatomico.

**Parole chiave.** Arteriopatia periferica; Claudicatio; Malattia coronarica; Pallone medicato; Restenosi intra-stent.

## BIBLIOGRAFIA

1. Alfonso F, Fernandez C. Second-generation drug-eluting stents. Moving the field forward. *J Am Coll Cardiol* 2011;58:26-9.
2. Alfonso F. New drug-eluting stents: polymer-free, biodegradable polymers or bioabsorbable scaffolds? *Rev Esp Cardiol* 2013;66:423-6.
3. Hassan AKM, Bergheanu SC, Stijnen T, et al. Late stent malapposition risk is higher after drug-eluting stent compared with bare-metal stent implantation and associates with late stent thrombosis. *Eur Heart J* 2010;31:1172-80.
4. Chang M, Park DW. Optimal duration of dual antiplatelet therapy after implantation of drug-eluting stents: shorter or longer? *Cardiol Ther* 2014;3:1-12.
5. Byrne RA, Joner M, Alfonso F, Kastrati A. Drug-coated balloon therapy in coronary and peripheral artery disease. *Nat Rev Cardiol* 2014;11:13-23.
6. Loh JP, Barbash IM, Waksman R. The current status of drug-coated balloons in percutaneous coronary and peripheral interventions. *EuroIntervention* 2013;9:979-88.
7. Cheng Y, Leon MB, Granada JF. An update on the clinical use of drug-coated balloons in percutaneous coronary interventions. *Expert Opin Drug Deliv* 2016;13:859-72.
8. Windecker S, Kolh P, Alfonso F, et al. 2014 ESC/EACTS Guidelines on myocardial revascularization: The Task Force on Myocardial Revascularization of the European Society of Cardiology (ESC) and the European Association for Cardio-Thoracic Surgery (EACTS) Developed with the special contribution of the European Association of Percutaneous Cardiovascular Interventions (EAPCI). *Eur Heart J* 2014;35:2541-619.
9. Latib A, Ruparella N, Menozzi A, et al. 3-Year follow-up of the Balloon Elution and Late Loss Optimization Study (BELLO). *JACC Cardiovasc Interv* 2015;8:1132-4.
10. Ni Ghriallais R, Heraty K, Smouse B, Burke M, Gilson P, Bruzzi M. Deformation of the femoropopliteal segment: effect of stent length, location, flexibility, and curvature. *J Endovasc Ther* 2016;23:907-18.
11. Scheinert D, Scheinert S, Sax J, et al. Prevalence and clinical impact of stent fractures after femoropopliteal stenting. *J Am Coll Cardiol* 2005;45:312-5.
12. Tosaka A, Soga Y, Iida O, et al. Classification and clinical impact of restenosis after femoropopliteal stenting. *J Am Coll Cardiol* 2012;59:16-23.
13. Wöhrle J. Drug-coated balloons for coronary and peripheral interventional procedures. *Curr Cardiol Rep* 2012;14:635-41.
14. Scheller B, Speck U, Abramjuk C, Bernhardt U, Böhm M, Nickenig G. Paclitaxel balloon coating, a novel method for prevention and therapy of restenosis. *Circulation* 2004;110:810-4.
15. Cortese B, Bertoletti A. Paclitaxel coated balloons for coronary artery interventions: a comprehensive review of preclinical and clinical data. *Int J Cardiol* 2012;161:4-12.
16. Kaule S, Minrath I, Stein F, et al. Correlating coating characteristics with the performance of drug-coated balloons - a comparative in vitro investigation of own established hydrogel- and ionic liquid-based coating matrices. *PLoS One* 2015;10:e0116080.
17. Scheller B, Hehrlein C, Bocksch W, et al. Treatment of coronary in-stent restenosis with a paclitaxel-coated balloon catheter. *N Engl J Med* 2006;355:2113-24.
18. Scheller B, Clever YP, Kelsch B, et al. Long-term follow-up after treatment of coronary in-stent restenosis with a paclitaxel-coated balloon catheter. *JACC Cardiovasc Interv* 2012;5:323-30.
19. Unverdorben M, Vallbracht C, Cremers B, et al. Paclitaxel-coated balloon catheter versus paclitaxel-coated stent for the treatment of coronary in-stent restenosis. *Circulation* 2009;119:2986-94.
20. Byrne RA, Neumann F-J, Mehili J, et al. Paclitaxel-eluting balloons, paclitaxel-eluting stents, and balloon angioplasty in patients with restenosis after implantation of a drug-eluting stent (ISAR-DESIRE 3): a randomised, open-label trial. *Lancet* 2013;381:461-7.
21. Alfonso F, Pérez-Vizcayno MJ, Cárdenas A, et al. A randomized comparison of drug-eluting balloon versus everolimus-eluting stent in patients with bare-metal stent-in-stent restenosis: the RIBS V Clinical Trial (Restenosis Intra-stent of Bare Metal Stents: paclitaxel-eluting balloon vs everolimus-eluting stent). *J Am Coll Cardiol* 2014;63:1378-86.
22. Alfonso F, Pérez-Vizcayno MJ, Cárdenas A, et al. A prospective randomized trial of drug-eluting balloons versus everolimus-eluting stents in patients with in-stent restenosis of drug-eluting stents: the RIBS IV randomized clinical trial. *J Am Coll Cardiol* 2015;66:23-33.
23. Scheller B, Ong PJ, Kleber F. Drug-coated balloon treatment as default strategy for DES-ISR. *J Am Coll Cardiol* 2016;67:346-7.
24. Alfonso F, Cuesta J. Long-term results of drug-coated balloons for drug-eluting in-stent restenosis: gaining perspective. *JACC Cardiovasc Interv* 2015;8:885-8.
25. Pleva L, Kukla P, Kusnierova P, Zapletalova J, Hlinomaz O. Comparison of the efficacy of paclitaxel-eluting balloon catheters and everolimus-eluting stents in the treatment of coronary in-stent restenosis: the Treatment of In-Stent Restenosis Study. *Circ Cardiovasc Interv* 2016;9:e003316.
26. Siontis GCM, Stefanini GG, Mavridis D, et al. Percutaneous coronary interventional strategies for treatment of in-stent restenosis: a network meta-analysis. *Lancet* 2015;386:655-64.
27. Lim GB. Interventional cardiology. Optimal coronary interventional strategies for in-stent restenosis. *Nat Rev Cardiol* 2015;12:559-9.
28. Chevalier B. In-stent restenosis treatment: quest for the best device. *Lancet* 2015;386:627-8.
29. Cortese B, Piraino D, Buccheri D, Alfonso F. Treatment of bifurcation lesions with drug-coated balloons: a review of currently available scientific data. *Int J Cardiol* 2016;220:589-94.
30. Cortese B, Micheli A, Picchi A, et al. Paclitaxel-coated balloon versus drug-eluting stent during PCI of small coronary vessels, a prospective randomised clinical trial. The PICCOLETO study. *Heart* 2010;96:1291-6.
31. Cortese B. The PICCOLETO study and beyond. *EuroIntervention* 2011;7 (Suppl K):K53-6.
32. Her AY, Ann SH, Singh GB, et al. Comparison of paclitaxel-coated balloon treatment and plain old balloon angioplasty for de novo coronary lesions. *Yonsei Med J* 2016;57:337-41.
33. Sgueglia GA. Innovative approaches to percutaneous bifurcation interventions using drug-eluting balloons. *Minerva Cardioangiol* 2012;60:531-7.
34. Stella PR, Belkacemi A, Dubois C, et al. A multicenter randomized comparison of drug-eluting balloon plus bare-metal stent versus bare-metal stent versus drug-eluting stent in bifurcation lesions treated with a single-stenting technique: six-month angiographic and 12-month clinical results of the drug-eluting balloon in bifurcations trial. *Catheter Cardiovasc Interv* 2012;80:1138-46.
35. López-Minguez JR, Nogales Asensio JM, Doncel Vecino LJ, et al. A prospective randomised study of the paclitaxel-coated balloon catheter in bifurcated coronary lesions (BABILON trial): 24-month clinical and angiographic results. *EuroIntervention* 2014;10:50-7.
36. Kleber FX, Schulz A, Waliszewski M, et al. Local paclitaxel induces late lumen enlargement in coronary arteries after balloon angioplasty. *Clin Res Cardiol* 2015;104:217-25.
37. Piraino D, Buccheri D, Cortese B. Paclitaxel-coated balloon exerts late vessel healing and enlargement: a documented phenomenon with optical coherence tomography analysis. *Int J Cardiol* 2016;203:551-2.
38. Cortese B, Silva Orrego P, Agostoni P, et al. Effect of drug-coated balloons in native coronary artery disease left with a dissection. *JACC Cardiovasc Interv* 2015;8:2003-9.
39. Cortese B, Buccheri D, Piraino D, Silva Orrego P. Drug-coated balloon with-

out stent implantation for chronic total occlusion of coronary arteries: description of a new strategy with an optical coherence tomography assistance. *Int J Cardiol* 2015;191:75-6.

**40.** Cortese B, Berti S, Biondi-Zoccai G, et al. Drug-coated balloon treatment of coronary artery disease: a position paper of the Italian Society of Interventional Cardiology. *Catheter Cardiovasc Interv* 2014;83:427-35.

**41.** Cortese B, Sgueglia GA, Berti S, et al. Documento di posizione SICI-GISE sul corretto utilizzo del pallone a rilascio di farmaco nel distretto coronarico. *G Ital Cardiol* 2013;14:681-9.

**42.** Costopoulos C, Latib A, Naganuma T, et al. The role of drug-eluting balloons alone or in combination with drug-eluting stents in the treatment of de novo diffuse coronary disease. *JACC Cardiovasc Interv* 2013;6:1153-9.

**43.** Tepe G, Schnorr B, Albrecht T, et al. Angioplasty of femoral-popliteal arteries with drug-coated balloons: 5-year follow-up of the THUNDER trial. *JACC Cardiovasc Interv* 2015;8:102-8.

**44.** Rosenfield K, Jaff MR, White CJ, et al.; LEVANT 2 Investigators. Trial of a paclitaxel-coated balloon for femoropopliteal artery disease. *N Engl J Med* 2015;373:145-53.

**45.** Tepe G, Laird J, Schneider P, et al. Drug-coated balloon versus standard percutaneous transluminal angioplasty for the treatment of superficial femoral and popliteal peripheral artery disease: 12-month results from the IN.PACT SFA randomized trial. *Circulation* 2015;131:495-502.

**46.** Laird JR, Schneider PA, Tepe G, et al.; IN.PACT SFA Trial Investigators. Durability of treatment effect using a drug-coated balloon for femoropopliteal lesions: 24-month results of IN.PACT SFA. *J Am Coll Cardiol* 2015;66:2329-38.

**47.** Krankenberg H, Tübler T, Ingwersen M, et al. Drug-coated balloon versus standard balloon for superficial femoral artery in-stent restenosis: the randomized Femoral Artery In-Stent Restenosis (FAIR) trial. *Circulation* 2015;132:2230-6.

**48.** Cioppa A, Stabile E, Popusoi G, et al. Combined treatment of heavy calcified femoro-popliteal lesions using directional atherectomy and a paclitaxel coated balloon: one-year single centre clinical results. *Cardiovasc Revasc Med* 2012;13:219-23.

**49.** Giacoppo D, Cassese S, Harada Y, et al. Drug-Coated balloon versus plain balloon angioplasty for the treatment of femoropopliteal artery disease: an updated systematic review and meta-analysis of randomized clinical trials. *JACC Cardiovasc Interv* 2016;9:1731-42.

**50.** Katsanos K, Kitrou P, Spiliopoulos S, Diamantopoulos A, Karnabatidis D. Comparative effectiveness of plain balloon angioplasty, bare metal stents, drug-coated balloons, and drug-eluting stents for the treatment of infrapopliteal artery disease: systematic review and Bayesian network meta-analysis of randomized controlled trials. *J Endovasc Ther* 2016;23:851-63.

**51.** Zorger N, Manke C, Lenhart M, et al. Peripheral arterial balloon angioplasty: effect of short versus long balloon inflation times on the morphologic results. *J Vasc Interv Radiol* 2002;13:355-9.

**52.** Werk M, Langner S, Reinkensmeier B, et al. Inhibition of restenosis in femoropopliteal arteries: paclitaxel-coated versus uncoated balloon: femoral paclitaxel randomized pilot trial. *Circulation* 2008;118:1358-65.

**53.** Tepe G, Beschorner U, Ruether C, et al. Drug-eluting balloon therapy for femoropopliteal occlusive disease: predictors of outcome with a special emphasis on calcium. *J Endovasc Ther* 2015;22:727-33.

**54.** Cortese B, Granada JF, Scheller B, et al. Drug-coated balloon treatment for lower extremity vascular disease intervention: an international positioning document. *Eur Heart J* 2016;37:1096-103.