- Copyright - Il Pensiero Scientifico Editore downloaded by IP 216.73.216.135 Thu, 03 Jul 2025, 23:43:58

Poster

P1

VASCULAR COMPLICATIONS AFTER BALLOON AORTIC VALVULOPLASTY IN RECENT YEARS: INCIDENCE AND COMPARISON OF TWO HAEMOSTATIC DEVICES

Gianni Dall'Ara[1], Andrea Santarelli[2], Antonio Marzocchi[1], Maria Letizia Bacchi Reggiani[1], Carolina Moretti[1], Cinzia Marrozzini[1], Nevio Taglieri[1], Federica Baldazzi[2], Nicoletta Franco[2], Gabriele Ghetti[1], Paolo Ortolani[1], Maria Rita Sabattini[1], Giulio Rodinò[1], Giancarlo Piovaccari[2], Claudio Rapezzi[1], Francesco Saia[1]

[1]Cardiology Unit, Policlinico S. Orsola-Malpighi, University Hospital of Bologna, Bologna, Italy, [2]Cardiology Unit, Infermi Hospital, Rimini, Italy

Objectives. To define the incidence of vascular complications (VC) related to balloon aortic valvuloplasty (BAV) in recent years, and to compare the performance of two vascular closure devices (VCD).

Background. VC remain the most frequent complication of BAV and are associated with adverse clinical outcomes.

Methods. We reviewed and analyzed data about VC from the prospective BAV registries of 2 high-volume centers over a 6-year period, and compared the outcomes with a suture-mediated closure system (Perclose Proglide™, Abbott Vascular) in comparison with a collagen plug device (Angio-Seal™, St. Jude Medical).

Results. The database included 930 patients. A 9 Fr arterial sheath was used in most of the patients (87.6%), 10 F in 16.0% of whom 4.1 underwent an upgrade. Vascular closure was obtained with the Angio-Seal, in 643 and the ProGlide in 287. The incidence of VARC-2 defined major VC was 2.7%, minor VC 6.6%. The Angio-Seal group was associated with a higher rate of small hematomas (6.9% vs 3.5%, p=0.042), but VARC-2 defined major and minor VC did not differ as well as BARC bleedings. Blood transfusions were higher in the ProGlide group (6.6% vs 3.5%, p=0.034). Rates of in-hospital death, myocardial infarction and stroke, and 30-day survival were also similar (Figure). The use of a 10 Fr sheath or an Angio-Seal were associated with overall VC (OR 2.272, 95% CI 1.250-4.131 and OR 3.390, 95% CI 1.775-6.475, respectively), however no independent predictors of major VC were identified.

Conclusions. VC rate after BAV is fairly low in experienced centers without major differences between the 2 most used VCD.

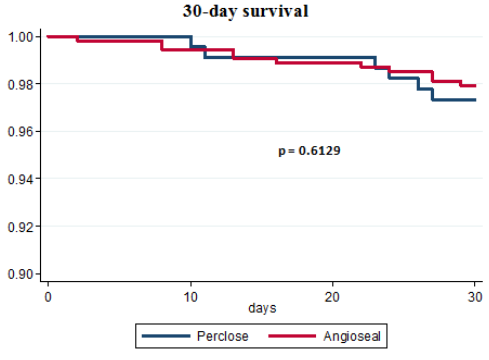

P2

UN SOFTWARE DEDICATO ALLA RACCOLTA DATI SULLE TAVI: UN POTENZIALE REGISTRO NAZIONALE ITALIANO?

Fortunato Iacovelli[1], Annamaria Dachille[2], Francesco Giardinelli[2], Antonio Pignatelli[3]

[1]Servizio di Emodinamica, Casa di Cura "Montevergine", Mercogliano, Italy, [2]UOC Cardiologia Universitaria, AOU Policlinico Consorziale, Bari, Italy, [3]Casa di Cura "Santa Maria", Bari, Italy

Background. Negli ultimi tempi la TAVI si è definitivamente affermata come procedura altamente efficace nei pazienti affetti da stenosi aortica severa ad elevato rischio chirurgico, e si è ormai prossimi all'estensione dell'indicazione anche ai pazienti a rischio intermedio. Le nazioni europee che si caratterizzano per un elevato numero di impianti transcatetere, come ad esempio Francia, Germania, ecc.. sono da anni dotate di software dedicati alla raccolta sistematica di dati, finalizzata alla costituzione di registri. Nonostante il trend di impianti in continua ascesa anche in Italia, la nostra nazione risulta ancora carente da questo punto di vista.

Materiali e metodi. Con la collaborazione di un esperto in informatica, abbiamo realizzato un software dedicato proprio alla raccolta sistematica di dati sulla TAVI. Considerata l'ampiezza di fronti di ricerca percorribili riguardo questa relativamente nuova procedura interventistica e la conseguente enorme mole di dati correlati, caricare questi utlimi in tabelle excel potrebbe risultare tanto dispersivo quanto faticoso. Dall'esigenza di semplificare al massimo tale raccolta di informazioni, nasce questo software il cui utilizzo risulta intuitivo e pratico. L'accesso è regolato da password, variabili in base agli utenti, ed è costantemente possibile eseguire copie dei dati di back-up. Il software è dotato di campi con menù a tendina, ossia con scelta preimpostata, campi in cui inserire valori numerici (che comunque vengono controllati in range predeterminati per evitare banali errori di digitazione) ed infine campi autocalcolati in base a valori precedentemente inseriti (come ad es. l'indice di massa corporea, il filtrato glomerulare, ecc.); consente inoltre di ordinare i pazienti in base a qualsiasi parametro (ordine alfabetico, età, tipo di protesi impiantata, ecc.) onde rendere la ricerca di un particolare più fruibile e rapida. Esso si costituisce di numerose sezioni dedicate su: dati personali, anamnesi, condizioni generali, score di rischio, angio-TAC pre-procedurale, parametri elettrocardiografici, dettagli e complicanze procedurali secondo i criteri VARC-2, follow-up; c'è inoltre la possibilità di caricare dati relativi ad un numero indefinito di ecocardiogrammi, proprio per dare la possibilità agli utenti di seguire il paziente per un periodo di follow-up più lungo possibile. Infine il software permette di importare il referto procedurale, sia in formato word che acrobat, onde limitare ulteriormente una eventuale erronea trascrizione dei dati. Nonostante consenta l'esecuzione di statistiche semplici, tenuto conto che la maggior parte dei software di statistica si avvalgono di dati inseriti in fogli excel, è possibile esportare tutti o solo parzialmente in fogli excel (selezionandoli in base alla sezione di interesse per la ricerca specifica) i dati in modo codificato e quindi immediatamente trattabile per analisi statistiche più elaborate, eventualmente anche unendo dati provenienti da più centri di ricerca.

Conclusioni. In considerazione del costante allungamento della vita media, la TAVI è da molti ritenuta la procedura interventistica del futuro; è per tale motivo che anche l'Italia merita un software dedicato alla costituzione di un registro nazionale.

P3

A RANDOMIZED COMPARISON OF BALLOON AORTIC VALVULOPLASTY PERFORMED WITH OR WITHOUT RAPID CARDIAC PACING – THE PACING VS NO PACING (PNP) STUDY

Gianni Dall'Ara, Francesco Saia, Nevio Taglieri, Cinzia Marrozzini, Carolina Moretti, Cristina Ciuca, Gabriele Ghetti, Matteo Chiarabelli, Paolo Bottoni, Giulio Rodinò, Maria Rita Sabattini, Claudio Rapezzi, Antonio Marzocchi

Cardiology Unit, Policlinico S. Orsola-Malpighi, University of Bologna, Bologna, Italy

Objectives. To compare the effectiveness and safety of balloon aortic valvuloplasty (BAV) performed with or without rapid ventricular pacing (RP).

Background. Controversies exist about the usefulness to perform the procedure under RP to improve efficacy and safety.

Methods. A 1:1 randomized, pilot study enrolling 100 consecutive patients. Exclusion criteria were an immediate indication to AVR or TAVI and presentation in cardiogenic shock. The primary efficacy endpoint was a 50% reduction in the mean echocardiographic trans-aortic gradient. The primary safety endpoint was the 30-day composite of death, myocardial infarction, stroke, acute aortic regurgitation and BARC bleeding ≥3.

Results. From April to October 2015, 51 patients entered the Pacing Group (PG), 49 the No Pacing Group (NPG). Baseline characteristics did not differ. A 50% hemodynamic gradient reduction was met in 37.3% and 55.1% respectively (p=0.16). Fewer people in the latter group complained poor tolerance to the procedure (16% vs 41%, p<0.05). The primary endpoint was met in 21/49 patients in the NP group compared to 20/51 in the PG (42.9% vs 39.2%; p=0.84). In the NPG, we found a lower need of bailout use of a temporary pacemaker (0% vs 7.8%, p=0.048) and a lower incidence of moderate/severe renal function worsening (4.1% vs 17.6%; p=0.052). The primary safety composite endpoint did not differ between groups (8.2% for NPG vs 13.7%; p=0.53).

Conclusions. RP did not influenced BAV efficacy and 30-day safety. However BAV without RP seemed to confer a slight advantage in term of patient comfort and lower complications rate.

P4

VALVULOPLASTICA AORTICA IN EMERGENZA/URGENZA: ESPERIENZA INIZIALE DI UN CENTRO "SPOKE" IN CAMPANIA

Fortunato Scotto di Uccio[1], Pasquale Spadaro[1], Maria Rosaria Arnese[1], Maria Accadia[1], Francesco Vigorito[2], Tiziana Attisano[2], Bernardino Tuccillo[1], Campania SICI-GISE Community, SIEC-ANMCO Community Campania[3]

[1]Cardiologia-UTIC-Emodinamica, P.O. Loreto Mare ASL Napoli 1, Napoli, Italy, [2]Cardiologia Interventistica, Emodinamica, AOU S. Giovanni di Dio e Ruggi d'Aragona, Salerno, Italy, [3]Campania SICI-GISE, Napoli, Italy

Introduzione. Il progetto BAV for life Campania, iniziato ad ottobre 2015, nasce con l'obbiettivo di promuovere la valvuloplastica in centri senza cardiochirurgia e pertanto definiti "spoke", per il trattamento del grande

- Copyright - Il Pensiero Scientifico Editore downloaded by IP 216.73.216.135 Thu, 03 Jul 2025, 23:43:58

anziano con stenosi aortica severa, gravemente sintomatico con comorbidità e con EuroSCORE alto e pertanto non candidati ad una sostituzione valvolare cardiochirurgica e nè ad una TAVI nell'immediato. Nell'ambito del progetto "BAV for life", la valvuloplastica aortica nei centri "spoke" ha l'obiettivo di risolvere il quadro clinico ingravescente, e di ridurre la mortalità intraospedaliera. Tuttavia il trattamento può considerarsi definitivo o come bridge ad un intervento chirurgico o ad una TAVI, dopo stabilizzazione clinica del paziente.

Materiali e metodi. Dopo 7 mesi dall'inizio del progetto, che prevedeva un training presso centri hub, negli ultimi 2 mesi sono state effettuate presso il nostro centro spoke tre procedure di valvuloplastica aortica in tre pazienti donne di età media di 87±4 anni, sintomatiche per edema polmonare acuto o grave scompenso cardiaco congestizio. La valutazione pre e post valvuloplastica veniva effettuata mediante esame ecocardiografico, considerando l'area valvolare con l'equazione di continuità ed il gradiente medio transvalvolare. Durante la procedura il risultato ottenuto veniva considerato ottimale se alla valutazione ecocardiografica in sala il gradiente medio transvalvolare risultava <40 mmHg.

Risultati. I valori di area valvolare aortica e gradiente medio pre-valvuloplastica erano rispettivamente di 0.48±0.10 cm^2 e 47.6±1.52 mmHg, e post-valvuloplastica di 0.71±0.085 cm^2 e 24±6 mmHg, ottenendo una rapida stabilizzazione clinica delle pazienti. Non si osservata comparsa di insufficienza valvolare aortica né si è osservata un peggioramento di una insufficienza aortica lieve preesistente. In una sola paziente si è osservato un BAV totale transitorio che non ha richiesto l'impianto di un pacemaker definitivo. Le tre pazienti sono state dimesse a domicilio dopo circa 4 giorni.

Conclusioni. La nostra iniziale esperienza, dimostra che la valvuloplastica aortica è fattibile e sicura anche in un centro spoke dopo adeguato training, rivelandosi una procedura con un basso rischio di complicanze in pazienti in gravi condizioni cliniche e con alta mortalità.

P5

TAVR WITH MECHANICALLY EXPANDED PROSTHESES: IS BALLOON VALVULOPLASTY REALLY NECESSARY?

Luca Nai Fovino, Paola Angela Maria Purita, Luca Franchin, Alessandro Schiavo, Alberto Barioli, Gianpiero D'Amico, Ahmed Al Mamary, Marco Mojoli, Giulia Masiero, Massimo Napodano, Luisa Ferri, Marta Martin, Chiara Fraccaro, Giuseppe Tarantini

Dipartimento di Scienze Cardiologiche, Toraciche e Vascolari, Università di Padova, Padova, Italy

Background. Newer generation transcatheter aortic valve prosthesis have been developed to overcome the limitations of first-generation devices, such as paravalvular leakage, vascular complications and malpositioning. The LOTUS valve system uses a unique mechanical expansion mechanism and is the first designed to be fully retrievable, redeployable and repositionable. Balloon aortic valvuloplasty (BAV) is recommended before deployment of this type of valve.

Objectives. Considering the peculiar mechanical expansion of this device, we sought to assess the feasibility and efficacy of LOTUS valve deployment without previous BAV.

Methods. Thirty consecutive patients underwent transcatheter aortic valve implantation with the LOTUS valve system without preparatory BAV. Clinical and echocardiographic data were recorded at baseline, discharge and at 30-day follow-up.

Results. The mean age was 80±6.2 years, 63.3% of patients were women. The mean baseline aortic valve area was 0.41±0.14 cm^2/m^2, and the mean transvalvular gradient was 50.2±16.2 mmHg. All patients were successfully implanted with a Lotus Valve, device success according to VARC-2 definition was 96.6%, and intra-procedural mortality was 0%. Partial and full valve repositioning were performed in 11 (36.7%) and 2 (6.7%) cases, respectively. The mean 30-day transprosthetic gradient was 11.3±3.6 mmHg, with an effective aortic orifice area of 1.8±0.4 cm^2, and a paravalvular leakage ≥2+/4 in one patient. At 30-day follow-up, the all-cause mortality rate was 10.0% and 96.3% subjects were in NYHA class I or II; there was only one case of disabling stroke, with a 10.0% rate of life-threatening bleeding. Ten patients (33.3%) underwent new pacemaker implantation.

Conclusions. Transcatheter aortic valve implantation with the mechanical expandable LOTUS valve system is feasible without performing preparatory BAV. Valve hemodynamics at 30 days is excellent and clinical outcomes are similar to previous studies in which preparatory BAV valve routinely performed.

P6

MANAGEMENT OF COMPLEX VASCULAR ACCESS FOR TRANSCATHETER AORTIC VALVE IMPLANTATION (TAVI): A CHALLENGING CASE REPORT

Cinzia Cicala, Kia Vaziri, Alessandro Furgieri, Armando Liso

Città di Lecce Hospital, Lecce, Italy

Introduction. During the screening of the patient candidate for TAVI a particular attention is due to the examination of the vascular access that allows to perform the valve implant and it represents the site where the patient may suffer complications during or after the TAVI procedure. The size of the bioprosthesis catheter release imposes a minimum caliber of the iliac-femoral axis (6 mm for 18 F catheters, 7-8 mm for 22-24 F catheters), as well as the absence of calcification or tortuosity, that can prevent the device from pushing forward or cause lacerations of the vessel itself. Other pre-implantation considerations are related to the presence of any abdominal aortic aneurysm as well as the presence of any aortic endoprosthesis that may prevent a possible recovery of the valve (in the case of the self-expandable CoreValve bioprosthesis). Hereafter we propose a challenging case report for TAVI due to complex vascular access and the management of a fragile patient.

Case report. A 81-year-old-man with history of hypertension, dyslipidemia and smoke who 14 years earlier had undergone cardiac surgery for coronary artery bypass grafts (CABG: RIMA-LAD; LIMA-D1-D2; VSG-IVP) referred to our Department for dyspnea due to severe aortic stenosis and intermittent claudication on his right upper leg and ipsilateral buttock pain. Angiography pre-TAVI showed good angiographic result of the previous CABG and severe stenosis of the abdominal aorta and right iliac axis. In order to perform TAVI the patient underwent a percutaneous transluminal angioplasty (PTA) with stent of the abdominal aorta and carrefour reconstruction (kissing stenting technique), with symptomatic relief. A month later TAVI was performed via right radial and left common femoral and posterior tibial access. The subclavian access was avoided in order to preserve the left internal mammary artery from unnecessary risks and the transaortic access was avoided for the increased invasiveness in the presence of bypass grafts. CoreValve (Medtronic Inc; 29 mm diameter) was implanted with residual moderate aortic insufficiency, so the valve was post-dilated with a 28 mm balloon. Angiography showed only minimal residual insufficiency and a focal dissection on the puncture site promptly solved by positioning and inflating a peripheral balloon (Pacific Xtreme 7.0 x 40 mm; Medtronic Inc) through the left posterior tibial artery at low atmospheres for a few minutes. At one year follow-up the patient remains asymptomatic for dyspnea and claudication.

Conclusion. TAVI has become an established option for the treatment of severe aortic valve disease in patients who cannot undergo traditional surgery for high operative risk. More than 10 years after the first TAVI, technique continues to improve to reduce the risks and complications of the vascular access, the risk of stroke, the incidence of paravalvular leak and atrioventricular block. Some of these issues will be overcome thanks to new design valves and delivery systems. The experience in the treatment of vascular and aortic pathologies can be useful to manage more complex patients.

P7

IMPACT OF MITRAL ANNULAR CALCIFICATION ON PERI-PROCEDURAL AND MIDTERM OUTCOME AFTER TRANSCATHETER AORTIC VALVE IMPLANTATION

Marco Ancona, Francesco Giannini, Antonio Mangieri, Damiano Regazzoli, Vittorio Romano, Matteo Montorfano, Manuela Giglio, Francesca Besana, Antonio Colombo, Eustachio Agricola, Azeem Latib

Emodinamica, Ospedale San Raffaele, Milano, Italy

Aims. Mitral annulus calcification (MAC) is a chronic, degenerative process of the fibrous support structure of the mitral valve. Known risk factors for MAC are female sex, hypertension, diabetes mellitus, dyslipidemia, smoking and kidney disease. Since MAC is also associated with coronary artery disease and often causes mitral regurgitation, mitral stenosis and atrial fibrillation, it is already been showed that it is associated with an increased risk of cardiovascular disease cardiovascular death and all-cause death. Considering the age, the high prevalence of cardiovascular risk factors, CAD and advanced kidney disease in severe aortic stenosis patients undergoing transcatheter aortic valve implantation (TAVI), it is supposed to expect a high prevalence of MAC in this setting. However, data showing prevalence of MAC and its short and midterm impact in this particular population are lacking. The aim of this study was therefore to determine the prevalence of MAC and its association with peri-procedural and midterm outcome in patients with severe aortic stenosis undergoing TAVI.

Methods. We included in this retrospective analysis 424 consecutive patients with severe aortic stenosis treated with transfemoral TAVI between 2007 and 2015 at the San Raffaele Scientific Institute in Milan. MAC was defined by presence of dense calcium deposits at the base of mitral leaflets between the left atrium and ventricle at the pre-operative CT scan. According to Carpentier's classification, we defined having "Severe Circumferential MAC" (SC-MAC) patients with MAC extending at least to the whole posterior annulus or the whole annulus (posterior and anterior); other patients were classified having "Non-Severe Circumferential MAC" (NSC-MAC).

Results. Seventy-five patients (17.7%) were classified having SC-MAC and 349 patients (82.3%) were classified having NSC-MAC. Patients with SC-MAC were more likely female than those with NSC-MAC, had higher Body Max Index (BMI), higher incidence of atrial fibrillation and higher incidence of peripheral vascular disease. Independent predictors of SC-MAC included female sex, BMI, peripheral artery disease and ejection fraction. No differences were seen between the two groups as regarding procedural characteristics. According to VARC-2 criteria, there were no significant differences in procedural outcomes between the two groups. At two years follow up patients with SC-MAC had a significantly higher incidence of cardiovascular death (18.7% vs 4.9%, p <0.0001). After multivariable analysis, SC-MAC was found to be an independent predictor of cardiovascular mortality. Other independent predictors of cardiovascular mortality included stage 2 or 3 AKI and post-dilatation of the prosthetic valve.

Conclusion. This is the first study assessing the prevalence and the clinical impact of mitral annular calcification in patients undergoing transfemoral TAVI. The main results of the present study are as follows: a) female sex and peripheral artery disease were the strongest independent predictors of SC-MAC; b) SC-MAC did not affect the peri-procedural outcome; c) SC-MAC is an independent predictor of cardiovascular mortality at 2-year follow-up.

- Copyright - Il Pensiero Scientifico Editore downloaded by IP 216.73.216.135 Thu, 03 Jul 2025, 23:43:58

P8

SICUREZZA ED EFFICACIA DI UN SISTEMA DI PROTEZIONE EMBOLICA CEREBRALE DURANTE PROCEDURA DI TAVI

Michele Dallago[1], Stefano Branzoli[2], Marta Turella[3], Giuseppe Braito[1], Alberto Menotti[1], Simone Muraglia[1], Filippo Zilio[1], Daniele Penzo[3], Angelo Graffigna[2], Roberto Bonmassari[1]
[1]SC Cardiologia, Ospedale S. Chiara, APSS Trento, Trento, Italy, [2]SC Cardiochirurgia, Ospedale S. Chiara, APSS Trento, Trento, Italy, [3]SC Rianimazione 2, Ospedale S. Chiara, APSS Trento, Trento, Italy

Introduzione. Una delle complicanze più temute nell'intervento di impianto transcatetere della valvola aortica (TAVI) è rappresentato dall'ictus/TIA ischemico intra o periprocedurale. La valvuloplastica aortica (BAV) e il posizionamento della valvola sono le cause primarie di embolizzazione cerebrale di detriti comprendenti foglietti valvolari, tessuti arteriosi e ventricolari, calcificazioni, corpi estranei e trombi. Descriviamo la nostra esperienza con un dispositivo di protezione embolica cerebrale utilizzato durante TAVI.

Metodi e Risultati. Tra febbraio 2014 e aprile 2016, presso il nostro istituto, centro di riferimento regionale, 78 pazienti – età 82.3±10 anni, 46 donne – con grave stenosi aortica sintomatica, ad alto rischio per intervento cardiochirurgico di sostituzione valvolare, sono stati sottoposti a TAVI con o senza BAV preliminare. Nel 90% dei pazienti sono state impiantate protesi valvolari aortiche balloon-expandable, nel 10% self-expanding. Negli ultimi 16 pazienti consecutivi, è stato posizionato via arteria radiale destra, dopo angiografia dell'arco aortico, un dispositivo di protezione embolica cerebrale a due filtri (Sentinel System, Claret Medical, Santa Rosa, CA, USA). Di questi, 15 pazienti sono stati sottoposti a TAVI con accesso transfemorale, 1 paziente per via transaortica. 3 erano in fibrillazione atriale permanente, 1 con protesi mitralica meccanica. Il filtro prossimale più grande è stato collocato in arteria anonima, il più piccolo distale in carotide comune sinistra. Il posizionamento del doppio filtro veniva effettuato senza l'uso di mezzo di contrasto. In 14 pazienti è stata impiantata una valvola balloon-expandable, in 2 una self-expanding. È stata eseguita una post-dilatazione valvolare per un rigurgito paravalvolare significativo in 3 pazienti (20%). I filtri sono stati recuperati tutti dopo TAVI. Il successo con il corretto posizionamento dei filtri è stato del 93.7%. In un caso il dispositivo non è stato posizionato per l'eccessiva tortuosità dell'arteria anonima. Non si è verificato alcun evento ischemico minore o maggiore nel peri- o post-intervento. In 13 pazienti (86.6%) era ben visibile materiale macroscopico liberato durante la procedura TAVI in uno o entrambi i filtri, di dimensioni diverse, di grandezza massima di 3 mm.

Conclusioni. Nella nostra esperienza l'uso di un sistema protezione embolica cerebrale a doppio filtro durante TAVI è risultato rapido, fattibile e sicuro. Nell'86.6% delle procedure TAVI in cui il filtro è stato utilizzato, è stato catturato materiale detritico embolico, potenzialmente dannoso per eventi cerebrovascolari.

P9

UN CASO PARTICOLARE DI SINDROME CORONARICA ACUTA A CORONARIE INDENNI

Raffaele Quarta[1], Amedeo Picciolo[2], Liliana Mangiacotti[2], Marco Mussardo[2], Primo Piscitelli[3], Giuseppe Colonna[2]
[1]ISBEM, Mesagne, Italy, [2]UO Cardiologia Interventistica ed Emodinamica, P.O. "Vito Fazzi", Lecce, Italy, [3]UO Igiene e Medicina Preventiva, ASL Lecce, Lecce, Italy

Paziente donna, di 57 anni, con anamnesi negativa per familiarità, ipertensione arteriosa, dislipidemia, fumo e diabete, in seguito ad episodio di dolore toracico, irradiato al braccio ed alla spalla sinistra ed alla mandibola, associato a sudorazione fredda di breve durata, insorto durante sforzo fisico e regredito spontaneamente dopo 30 minuti, si presenta in Pronto Soccorso asintomatica. Viene sottoposta a valutazione cardiologica (PA 130/80 mmHg, buon compenso emodinamico) con riscontro ECG di onda T negativa in sede inferiore (D3). All'esame ecocardiografico evidenza di ventricolo sinistro di normali dimensioni e cinesi (F.E. 65-70%), lieve insufficienza mitralica. Gli esami ematochimici rilevano aumento dei marcatori di necrosi cardiaca, Troponina ad alta sensibilità 359.4 ng/L, Mioglobina 280 ng/L, CK-MBm 5,5 ng/mL. Previo consenso informato, in considerazione della tipicità della sintomatologia riferita e delle alterazioni ecgrafiche e degli esami ematochimici, viene trasferita al Laboratorio di Emodinamica per esecuzione in urgenza di coronarografia. Lo studio coronarografico mostra un quadro angiografico caratterizzato da coronarie esenti da lesioni criticamente stenosanti ma presenza di ematoma, in assenza di dissezione, della parete del ramo posterolaterale, che appare di calibro ridotto con flusso conservato TIMI 3. Pertanto la paziente viene ricoverata e avviata terapia medica (pantoprazolo 40 mg, bisoprololo 1.25 mg x 2, ASA 100 mg). Durante la successiva degenza è rimasta asintomatica per angor e dispnea, normotesa ed apiretica, in buon compenso emodinamico. Gli esami ematochimici hanno permesso di rilevare una curva tipica dei marcatori di necrosi cardiaca con una Troponina max di 2793 ng/L, CK-MBm max 15,9 ng/m. All'ecocardiogramma eseguito in seconda giornata persiste assenza di evidenti alterazioni della cinesi del ventricolo sinistro. Viene dimessa in terza giornata asintomatica ed in buon compenso emodinamico, con la stessa terapia medica. Al controllo cardiologico eseguito ad un mese dalla dimissione ospedaliera, la paziente si presenta asintomatica ed in buon compenso emodinamico. Riferisce buon controllo della pressione. Gli esami ematochimici risultano nei limiti. All'ECG persiste la presenza di onda T negativa in sede inferiore e all'indagine ecocardiografica la cinetica globale e segmentaria del ventricolo sinistro risultano conservate. Inoltre, ha eseguito ECG sec. Holter con evidenza di bradicardia sinusale per cui viene ridotto il dosaggio del beta-bloccante. Il test ergometrico, eseguito in terapia, risulta negativo per ridotta riserva coronarica. In considerazione degli esami eseguiti, la paziente viene avviata a follow-up presso ambulatorio territoriale.

P10

PATENT FORAMEN OVALE: RED FLAG IN RADIOLOGICALLY ISOLATED SYNDROME

Elisabeta Koci[1], Gennaro Maresca[2], Elisabetta Signoriello[3], Giacomo Lus[3], Gianfranco Puoti[3], Antonio Rapacciuolo[1]
[1]Section of Cardiology, Department of Advanced Biomedical Sciences, University "Federico II", Naples, Italy, [2]UO Interventistica Cardiovascolare, Presidio Ospedaliero Pineta Grande, Castel Volturno, UO Emodinamica, Casa di Salute Santa Lucia, San Giuseppe Vesuviano, Naples, Italy, [3]Multiple Sclerosis Center, II Division of Neurology, Department of Clinical and Experimental Medicine, Second University of Naples, Italy

Objectives. To investigate the association of white matter lesions suggestive of demyelinating disease in magnetic resonance imaging (MRI) with patent foramen ovale (PFO) in migraine patients, with and without aura.

Materials. 22 migraine patients, 19 females and 3 males, with MRI evidence of white matter lesions suggestive of demyelinating disease. In 16 patients Barkhof criteria for dissemination in space were respected. For this reason, all the patients practiced further diagnostics including lumbar puncture, autoimmunity panel, thrombophilic evaluation, cardiological evaluation to detect the presence of PFO. Instrumental and clinical follow-up over three years was practiced and MIPAV software was used to analyse MRI imaging.

Results. 13 of 22 patients (59%) had PFO. Significant association was found between PFO and migraine with visual aura (p=0.03) and thrombophilia (p=0.04). None of them had oligoclonal bands in csf (p=0.014). No difference in number, volume and distribution of the lesions between the patients with and without PFO was noticed and 11 out of 16 patients carrying Barkhof criteria for disseminating in space had PFO. The follow-up showed a stationary lesion load in all PFO patients, no infratentorial or spinal cord lesions and no enhancement at any time. The presence of PFO did not affect the lesions localization (periventricular, iuxtacortical, frontal, occipital, temporal or parietal) and corpus callosum lesion was never detected.

Conclusions. Migraine is often one of the main symptoms leading the patient to perform MRI, discovering, in most of the cases, white matter lesions of unspecific significance and placing always demyelinating diseases in differential diagnosis. Our study underlines the potential pathogenetic role of PFO in generating white matter lesions in migraine patients (59%), particularly in those with visual aura and thrombophilia. On the other side, with the evidence that 11 out of 16 patients carrying Barkhof criteria for disseminating in space had PFO and no clinical and instrumental diagnosis of demyelinating disease, we state that cardiologic evaluation represents a cardinal toll in differential diagnosis of RIS.

P11

ANGIOPLASTICA AD ALTO RISCHIO ESEGUITA PREVIO POSIZIONAMENTO DI ASSISTENZA VENTRICOLARE SINISTRA PERCUTANEA IMPELLA IN PAZIENTE CON CARDIOPATIA IPOCINETICO-DILATATIVA DI NEO-RISCONTRO

Alberto D'Alleva, Daniele Forlani, Massimo Di Marco, Marco Mascellanti, Leonardo Paloscia
UTIC e Cardiologia Interventistica, Ospedale Civile di Pescara, Pescara, Italy

Paziente di 52 anni con multipli fattori di rischio cardiovascolari giunge alla nostra osservazione per dispnea ingravescente nell'ambito di uno scompenso cardiaco congestizio. L'elettrocardiogramma mostrava segni di sovraccarico ventricolare sinistro. L'ecocardiogramma mostrava presenza di severa dilatazione del ventricolo sinistro con marcata disfunzione contrattile (FE 20%).

Dopo risoluzione del quadro clinico mediante l'utilizzo di C-PAP e terapia endovenosa con diuretici e vasodilatatori è stato eseguito esame coronarografico che ha documentato presenza di stenosi moderata al tratto medio del ramo discendente anteriore, stenosi critiche in serie di esile ramo circonflesso e stenosi critiche al tratto medio della coronaria destra e sui rami interventricolare posteriore e posterolaterale.

Alla luce del quadro clinico si è proceduto ad impianto di ICD bicamerale in prevenzione primaria. Successivamente, alla luce del quadro clinico ed anatomico, considerando la procedura ad alto rischio per la severa cardiopatia ipocinetico-dilatativa, si è proceduto a posizionamento di sistema di assistenza ventricolare percutaneo Impella per via femorale destra e successive angioplastiche coronariche della coronaria destra media (Resolute Onyx 3.5 x 15 mm), del ramo interventricolare posteriore (Resolute Onyx 2.5 x 26 mm) e del ramo postero-laterale (Resolute Onyx 2.5 x 38 mm e 2.5 x 15 mm).

Paziente dimesso dopo 6 giorni asintomatico, in buon compenso ed inserito nel follow-up clinico.

- Copyright - Il Pensiero Scientifico Editore downloaded by IP 216.73.216.135 Thu, 03 Jul 2025, 23:43:58

P12

ANGIOPLASTICA CORONARICA DI TRONCO COMUNE NON PROTETTO E RAMO DISCENDENTE ANTERIORE PROSSIMALE PER ARRESTO CARDIORESPIRATORIO E SUCCESSIVE ARITMIE VENTRICOLARI RECIDIVANTI

Daniele Forlani, Alberto D'Alleva, Massimo Di Marco, Marco Mascellanti, Leonardo Paloscia
UTIC e Cardiologia Interventistica, Ospedale Civile Pescara, Pescara, Italy

Paziente di 62 anni, diabetico ed iperteso, con cardiopatia ischemica cronica ad evoluzione ipocinetico-dilatativa già trattato con angioplastica coronarica percutanea ed impianto di stent multipli sul ramo discendente anteriore (IVA) per occlusione cronica totale (CTO) e sul ramo circonflesso prossimale. Dopo poche settimane dalle PTCA episodio di severa anemizzazione in corso di multipli episodi di melena con riscontro all'esofagogastroduodenoscopia (EGDS) di ulcera gastrica attiva. In seguito a tale episodio sospesa terapia con acido-acetil-salicilico (ASA) e continuata terapia antiaggregante con solo clopidogrel. Giunge alla nostra osservazione per eseguire controllo coronarografico per comparsa da alcune settimane di tipica angina da sforzo. L'esame coronarografico ha documentato presenza di diffusa ateromasia coronarica realizzante stenosi severa del tronco comune ostiale (TC), valutata anche mediante IVUS, e restenosi intrastent all'overlapping tra i 2 stent al tratto medio-prossimale dell'IVA e all'edge distale dello stent al tratto medio. Alla luce di tale quadro anatomico contattato il Cardiochirurgo nell'ottica di valutare la migliore strategia di rivascolarizzazione (chirurgica e/o percutanea) e richiesta EGDS urgente per valutare il quadro di ulcera gastrica (in caso di necessità di PTCA e di conseguente doppia terapia antiaggregante). L'EGDS ha documentato presenza di cicatrice rossa di pregressa ulcera gastrica.
In seconda giornata il paziente ha presentato un episodio di arresto cardiaco da tachicardia ventricolare senza polso efficacemente trattato con rianimazione cardiopolmonare e defibrillazione con DC shock tuttavia complicato da marcata instabilità elettrica con run di TVnS e frequenti BEV molto precoci (tipo R su T). Alla luce dell'instabilità elettrica e clinica contattato il Collega Emodinamista reperibile ed eseguita PTCA in urgenza su TC non protetto (direct stent medicato Resolute Onyx 3.5 x 8 mm) e su IVA media (predilatazione e duplice palloncino medicato in overlapping).
Nel decorso periprocedurale paziente asintomatico con scomparsa dell'instabilità elettrica precedentemente riscontrata. Dimesso in quinta giornata ed inserito nel percorso di follow-up.

P13

FRACTIONAL FLOW RESERVE ASSESSMENT OF CORONARY ARTERY DISEASE IN PATIENTS UNDERGOING TAVI

Gabriele Pesarini, Roberto Scarsini, Carlo Zivelonghi, Anna Piccoli, Alessia Gambaro, Corrado Vassanelli, Flavio Ribichini
Division of Cardiology, Department of Medicine, University of Verona, Verona, Italy

Background. Aortic valve stenosis (AVS) may influence fractional flow reserve (FFR) of concomitant coronary artery disease (CAD) by causing hypertrophy and reducing the vasodilatory reserve of the coronary circulation. The hypothesis was made that TAVI, changing ventricular function by eliminating valvular obstruction, can improve coronary blood flow and then influence the functional assessment of coronary lesions. We sought to investigate if FFR values might change after valve replacement.
Methods. In this prospective, observational study, FFR measurements were attempted in the three major epicardial arteries before TAVI and immediately after the trans-catheter valve implantation maintaining similar hemodynamic conditions. The functional relevance of 120 coronary lesions was assessed by FFR in 47 patients with severe AVS. Comparison of variables before and after TAVI was performed using a paired Student's t-test.
Results. No significant overall change in FFR values was found before and after TAVI (0.88±0.10 vs (0.89±0.12, p=0.65). Positive FFR values at baseline (≤0.8), worsened after TAVI: 0.71±0.11 vs 0.65±0.13, p=0.001. Conversely, negative FFR values at baseline improved: 0.91±0.05 vs 0.93±0.07, p=0.01. Similarly, FFR values in arteries with mild lesions (%DS<50) improved after TAVI (0.92±0.06 vs 0.93±0.07, p=0.03), while lesions with %DS>50 tended toward worsening (0.82±0.12 vs 0.80±0.16, p=0.17). Functional FFR variations after TAVI changed the indication to treat the coronary stenosis in 7 out of 120 (5.8%) of lesions, (15% of patients).
Conclusion. Coronary hemodynamics is influenced by AVS removal. Nevertheless, FFR variations after TAVI are minor and crossed the diagnostic cut-off of 0.8 in a small number of patients after valve replacement. Borderline coronary lesions might become functionally significant after valve replacement, although FFR-guided interventions were infrequent even in patients with angiographically significant lesions.

P14

FFR-IFR COMPARISON IN PATIENTS WITH AND WITHOUT SEVERE AORTIC VALVE STENOSIS

Roberto Scarsini, Gabriele Pesarini, Carlo Zivelonghi, Mattia Lunardi, Anna Piccoli, Claudia Zanetti, Silvia Maggio, Corrado Vassanelli, Flavio Ribichini
Division of Cardiology, Department of Medicine, University of Verona, Verona, Italy

Background. Fractional flow reserve (FFR) and instantaneous wave-free ratio (iFR) have not been extensively investigated in patients with severe aortic valve stenosis (AVS) and concomitant coronary artery disease (CAD). The aim of this study was to compare FFR and iFR measurements in patients with severe symptomatic AVS and in patients without AVS, and to correlate these findings with angiographic quantitative coronary analysis (QCA).
Methods. FFR and iFR were prospectively measured in the major coronary artery branches of patients undergoing diagnostic coronary angiography as part of the workout for TAVI. Quantitative coronary angiography (QCA) was blinded of the FFR-iFR results. These were compared with a matched control group of CAD patients without any valve disease. An FFR value ≤0.80 was considered pathologic while an FFR value >0.80 was considered "negative". ROC curve analysis was performed in order to find the diagnostic accuracy and the optimal diagnostic cut-off value of iFR in predicting postive FFR (≤0.80) in the AVS and in the CAD population.
Results. One-hundred-sixty-six patients (54 AVS and 112 CAD) with 393 lesions (131 AVS and 262 CAD) were enrolled. Correlation between FFR-iFR and QCA parameters was modest but remained constant in patients with AVS. FFR-iFR correlation was maintained in AVS compared with CAD patients, and the iFR accuracy for predicting FFR ≤0.8 was similar between the two groups (AUC: 0.94 vs 0.96, p=0.45). Using the current cut-off point of iFR ≤0.9 for predicting a positive FFR, the false positive rate was 22.6% in the AVS group compared to 16.5% in the CAD group (p=0.27), with a positive predictive value of 41% and 71.7% for AVS and CAD patients respectively. At ROC curve analysis the best cut-off of iFR predicting FFR≤0.8 was lower in patients with AVS compared with CAD patients: 0.84 (J=0.82) vs 0.88 (J=0.81).
Conclusion. AVS may influence functional assessment of concomitant CAD. FFR-iFR correlation in AVS resulted poorer compared with CAD patients. The 0.90 iFR cut-off value to match 0.80 FFR cut-off may defer in AVS patients and deserves further comparative studies.

P15

RITIRATO

P16

INTRACORONARY VS INTRAVENOUS ADENOSINE FOR FRACTIONAL FLOW RESERVE MEASUREMENT: A META-ANALYSIS

Stefano Rigattieri[1], Giuseppe Biondi Zoccai[2], Alessandro Sciahbasi[1], Cristian Di Russo[1], Maria Cera[1], Roberto Patrizi[1], Silvio Fedele[1], Francesco Rocco Pugliese[3]
[1]UOSD Emodinamica, Ospedale Sandro Pertini, Roma, Italy, [2]Dipartimento di Scienze e Biotecnologie Medico-Chirurgiche, Sapienza Università, Latina, Italy, [3]DEA, Ospedale Sandro Pertini, Roma, Italy

Background. Intravenous (IV) infusion of adenosine represents the gold standard for measuring fractional flow reserve (FFR) in order to assess physiological significance of coronary lesions. However, IV adenosine preferably requires a central venous catheter and is more expensive and time-consuming as compared to intracoronary (IC) boluses of adenosine. On the other hand, IC adenosine may be limited in inducing maximal hyperaemia and the optimal bolus dosage is still debated. We aimed to systematically review published studies comparing head-to-head IC to IV adenosine for FFR assessment in the same coronary lesions of patients undergoing coronary angiography.
Methods. We performed electronic search of major databases (PubMed, Scopus, Web of Science) and retrieved published studies comparing IC to IV adenosine and reporting at least one of the following: Pd/Pa ratio values at peak hyperaemia; rate of abnormal FFR results (≤0.80 or <0.75 according to study definition); incidence of adverse events, such as angina-like symptoms, dyspnea, flushing and transient atrio-ventricular (AV) block. Weighted mean differences (WMD) were calculated with the inverse variance method for continuous variables, whereas relative risks (RR) were calculated with the Mantel-Haenszel method for dichotomous variables. We performed pre-specified subgroup analysis in order to appraise studies using low dose (<100 mcg) or high dose IC adenosine (≥100 mcg).
Results. We retrieved 8 studies amounting to 456 patients and 489 lesions. In most studies a 140 mcg/Kg/min IV adenosine infusion was used; regarding IC adenosine, 3 studies evaluated low-dose boluses (range 20 to 80 mcg), 2 studies high-dose boluses (range 120 to 150 mcg) and 3 studies both low and high-dose boluses (range 60 to 600 mcg). In the latter studies, we extracted data relative to the lowest and the highest IC adenosine dose given. IC adenosine (both at low and high doses) was as effective as IV adenosine in inducing hyperaemia; indeed, WMD in Pd/Pa ratio at peak hyperaemia was 0.01 (95% CI -0.01, 0.02; p=0.40). Accordingly, the rate of abnormal FFR results was similar (28.2% for IC adenosine and 31.1% for IV adenosine, RR 0.90, 95% CI 0.76, 1.08; p=0.27). Adverse events were less frequent with IC adenosine as compared to IV adenosine (RR 0.19, 95% CI 0.07, 0.47; p<0.001). The incidence of transient AV block was 8.3% with IC adenosine (mostly related to high doses) and 4.0% with IV adenosine.
Conclusion. IC boluses of adenosine are equally effective as and might be better tolerated than IV infusion of adenosine for FFR measurement. As compared to low-dose, high-dose intracoronary adenosine has similar diagnostic accuracy but is associated with more AV blocks.

- Copyright - Il Pensiero Scientifico Editore downloaded by IP 216.73.216.135 Thu, 03 Jul 2025, 23:43:58

P17

VALORE PREDITTIVO DELLA FRACTIONAL FLOW RESERVE NELLA VALUTAZIONE DEL PAZIENTE CORONAROPATICO: IL REGISTRO DI LA SPEZIA

Marco Arena[1], Roberto Gistri[1], Giorgio Tonelli[1], Anees Al-Jabri[1], Giorgio Caretta[1], Veronica Scardigli[1], Riccardo Scattina[2], Gianfranco Mazzotta[1]
[1]*Cardiologia Emodinamica, Ospedale Civile Sant'Andrea, La Spezia, Italy,*
[2]*Azienda Ospedaliera Universitaria Policlinico Paolo Giaccone, Palermo, Italy*

Scopo. Stratificare il rischio cardiovascolare mediante fractional flow reserve (FFR) nei pazienti con indicazione a studio coronarografico.

Metodi. Dal gennaio 2011 al dicembre 2013 sono stati sottoposti a studio coronarografico, presso il laboratorio di Emodinamica di La Spezia, 2728 pazienti: di questi ne sono stati retrospettivamente riesaminati consecutivamente 403 che avevano eseguito rivascolarizzazione FFR-guidata. In 267 pazienti di questo studio la diagnosi di ingresso al momento del ricovero era stata di sindrome coronarica acuta (SCA: 66%; infarto miocardico acuto con sopraslivellamento del tratto ST, n=61; angina instabile/infarto miocardico acuto senza sopraslivellamento del tratto ST, n=206), mentre in 136 pazienti (34%) era presente un'altra condizione clinica che poneva indicazione allo studio angiografico. Centoventiquattro pazienti (31%) erano già stati sottoposti precedentemente a rivascolarizzazione coronarica. La valutazione funzionale mediante FFR era stata eseguita per motivi di carattere clinico. La FFR era stata misurata su almeno una stenosi maggiore o uguale al 50%, localizzata in una arteria coronaria principale. Nei pazienti con coronaropatia multivasale era stata eseguita, quando identificabile, prima la rivascolarizzazione non FFR-guidata della lesione culprit e successivamente la valutazione funzionale delle stenosi coronariche residue. La FFR era stata misurata su un totale di 725 lesioni coronariche. Il valore cut-off di FFR al di sotto del quale era stata eseguita la rivascolarizzazione coronarica era stato 0.80. Sulla base dei valori misurati con FFR sono stati successivamente identificati e confrontati al follow-up due gruppi "funzionali" di pazienti: quelli con tutte le lesioni coronariche ≥0.80 (gruppo "defer", n=254, 63%); quelli con almeno una lesione <0.80 (gruppo "perform", n=149, 37%). L'end-point primario è stato l'incidenza di morte per ogni causa, l'infarto miocardico acuto non fatale e la rivascolarizzazione non programmata.

Risultati. Il follow-up mediano è risultato di 1023 giorni (IQR: 724-1284). Ventitre pazienti sono stati persi al follow-up. L'incidenza complessiva di eventi avversi a 1 e 3 anni è risultata rispettivamente del 14% e 25%. L'incidenza di eventi dei gruppi "defer" e "perform" è stata rispettivamente a un anno del 10% e 21%, e a tre anni del 23% e 32% (log-rank test p=0.03).

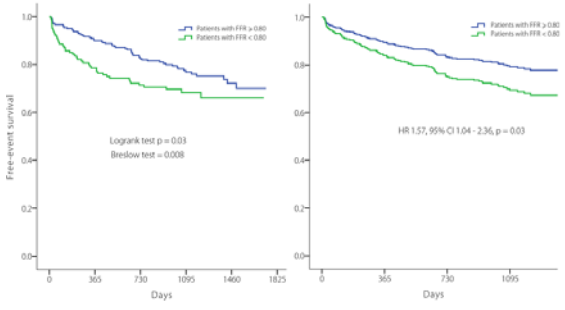

Kaplan Meier unadjusted suvival curve (left) and adjusted survival curve based on Cox regression model (right).

All'analisi univariata il gruppo funzionale basato sulla FFR, l'età, il diabete, l'insufficienza renale cronica, la diagnosi di SCA e la ridotta frazione di eiezione del ventricolo sinistro sono risultati associati ad un incremento del rischio di eventi avversi. Dopo aggiustamento mediante analisi multivariata, l'insufficienza renale cronica (HR 2.62, 95% CI: 1.62-4.23, p=0.0001), la diagnosi all'ingresso di SCA (HR 1.88, 95% CI: 1.18-2.99, p=0.008) e la classe funzionale basata sulla FFR (gruppo "perform" vs gruppo "defer": HR 1.57, 95% CI: 1.04-2.36, p=0.03) sono risultati predittori indipendenti di eventi avversi.

Conclusioni. Sulla base dei dati rilevati, la valutazione mediante FFR della malattia coronarica predice l'esito a lungo termine dei pazienti sottoposti a studio coronarografico. In particolare, i pazienti senza malattia coronarica funzionalmente significativa rappresentano una classe a basso rischio di eventi avversi.

P18

CASISTICA MONOCENTRICA DI PATOLOGIA DI RECENTE RISCONTRO: I DATI DEL REGISTRO PESCARA: SPONTANEOUS CORONARY ARTERY DISSECTION REGISTRY

Gino Duronio, Alberto D'Alleva, Daniele Forlani, Massimo Di Marco, Marco Mascellanti, Leonardo Paloscia
UTIC e Cardiologia Interventistica, Ospedale Civile Pescara, Pescara, Italy

Background. La dissezione spontanea acuta delle coronarie (SCAD) è una rara causa di sindrome coronarica acuta con incidenza nettamente prevalente nelle giovani donne. La patologia è caratterizzata da un alto tasso di mortalità in fase acuta, mentre meno noto è l'outcome a lungo termine. Il trattamento più idoneo è controverso non essendoci linee guida univoche a causa di casistiche di modeste dimensioni.

Obiettivo. L'obiettivo del registro è quello di valutare l'incidenza, i possibili fattori predisponenti, l'outcome e la migliore strategia terapeutica in questo tipo di pazienti.

Disegno. Si tratta di un registro monocentrico con l'identificazione dei casi in esame tratti dal sistema informatico di archiviazione.

Risultati. Sono stati identificati 17 pazienti con diagnosi certa di SCAD su oltre 20000 esami angiografici eseguiti in un periodo compreso tra il 2011 ed il 2016. Tra questi 16 pazienti erano di sesso femminile ed 1 soltanto di sesso maschile con età media di circa 48 anni e con un basso profilo di rischio cardiovascolare. Tutti i pazienti hanno eseguito un follow-up clinico. Il follow-up angiografico è stato invece eseguito in 10 dei 17 pazienti (52%): di cui 7 (41%) pazienti trattati con PCI e 3 (11%) trattati con terapia conservativa. Dei 7 pazienti sottoposti a PCI 1 paziente ha presentato restenosi occlusiva intrastent (6%), 1 paziente ha avuto una recidiva di SCAD distalmente allo stent impiantato (6%) ed 1 paziente (6%) ha presentato occlusione di un vaso collaterale al controllo. Dei 3 pazienti sottoposti a strategia conservativa 2 (12%) hanno mostrato un progressivo miglioramento del quadro angiografico mentre 1 (6%) paziente ha presentato significativa riduzione del lume del vaso colpito.

Conclusioni. La SCAD è una patologia rara, che interessa prevalentemente le donne giovani a basso profilo di rischio cardiovascolare. La prognosi clinica è favorevole se la diagnosi viene fatta precocemente in associazione ad una adeguata strategia terapeutica. Tuttavia la migliore opzione tra la strategia conservativa e la strategia interventistica, soprattutto a causa della esigua numerosità delle casistiche al riguardo, rimane controversa.

P19

INCIDENZA, CARATTERISTICHE, FATTORI DI RISCHIO ED OUTCOMES DELLA SINDROME DI TAKO-TSUBO CON E SENZA COMPLICANZE ARITMICHE O EMODINAMICHE. REGISTRO MONOCENTRICO

Giuliano Fiore, Alberto D'Alleva, Daniele Forlani, Massimo Di Marco, Marco Mascellanti, Leonardo Paloscia
UTIC e Cardiologia Interventistica, Ospedale Civile Pescara, Pescara, Italy

La sindrome di Tako-Tsubo è un'entità clinica che mima una sindrome coronarica acuta (SCA); è caratterizzata da una tipica disfunzione sistolica ventricolare sinistra distintiva e reversibile, non mediata da ostruzione delle arterie coronariche epicardiche. La prognosi di tale sindrome è generalmente favorevole ma alcune complicanze gravi possono verificarsi nella fase acuta. In questo studio retrospettivo osservazionale si descrivono le caratteristiche, l'incidenza, i fattori predittivi e gli esiti di tale sindrome correlata ad eventuali complicanze, con la casistica di un singolo centro. Nel corso di un periodo di circa 4 anni (da gennaio 2012 ad aprile 2016) sono stati rivisti 2312 pazienti consecutivi, ricoverati presso l'UTIC di Pescara con presentazione clinica di SCA di età >18 anni. Sono state confermate 2108 SCA e tra i pazienti in cui non si riscontrava coronaropatia significativa sono state confermate 33 sindromi di Tako-Tsubo definite in base ai criteri della Mayo Clinic.

Si tratta di uno studio retrospettivo osservazionale monocentrico, che, come pochi altri presenti in letteratura, studia l'outcome dei pazienti con sindrome di Tako-Tsubo mettendolo in relazione alle caratteristiche di presentazione oltre che alla presenza o meno di specifiche complicanze (emodinamiche e/o aritmiche). Un fattore scatenante la sindrome risultava presente nel 66% dei pazienti. Oltre ad alcune differenze significative per incidenza dei fattori di rischio e sesso rispetto alla popolazione di pazienti con SCA (sesso F 91% TT contro 27% SCA; fumo 18% TT contro 26,5% SCA; diabete mellito 21% TT contro 32% SCA), si è osservata la progressiva normalizzazione della funzione sistolica ventricolare sinistra con incrementi significativi dal ricovero alla dimissione e dalla dimissione al follow-up (p<0.001), evidenziando però che i pazienti venivano dimessi con FE non ancora normalizzata. Inoltre si è osservato come il valore di picco dei markers di miocardio-necrosi non fosse legato da una relazione lineare con i valori di FE in acuto. Il 9% delle Tako-Tsubo analizzate presentava alterazioni cinetiche del ventricolo sinistro atipiche in 3 distinti pattern oltre l'apical ballooning: antero-laterale, medio-ventricolare e postero-basale. Il tasso di MACE nel gruppo di pazienti studiato è stato del 15% (n=5) dal ricovero al termine del follow-up mentre il tasso di mortalità nel gruppo di pazienti studiato è stato, invece, del 12% (n=4) dal ricovero al termine del follow-up di cui per cause cardiovascolari 3 (9%). Alla dimissione il 94% dei pazienti era in trattamento con antiaggreganti, i beta-bloccanti erano utilizzati nel 70% dei pazienti, gli ACE-I e diuretici si attestavano rispettivamente al 45,5% ed al 48,5%; meno utilizzati i nitrati 12%, mentre nessuno dei pazienti risultava in terapia anticoagulante.

Malgrado il numero esiguo di pazienti studiati a causa della rarità dell'affezione, è apparso evidente e statisticamente significativa l'associazione di due fattori con un peggior outcome ovvero dispnea come manifestazione clinica di esordio e comparsa di trombosi apicale in ventricolo sinistro. Correlando quest'ultimo fattore a due dati emersi, cioè la dimissione precoce dei pazienti con funzione contrattile non ancora normalizzata ed il completo inutilizzo di terapia anticoagulante in questi pazienti, a favore dell'antiaggregazione, si potrebbe ipotizzare invece una maggior utilità dell'anticoagulazione seppur a breve termine in questi pazienti. Tuttavia tale ipotesi necessita di una più vasta esperienza ed altrettanto ampia raccolta dati per poter essere confermata o smentita.

- Copyright - Il Pensiero Scientifico Editore downloaded by IP 216.73.216.135 Thu, 03 Jul 2025, 23:43:58

P20

FFR-GUIDED MANAGEMENT OF NON-ST SEGMENT ELEVATION MYOCARDIAL INFARCTION (NSTEMI) PATIENTS. A SINGLE CENTER EXPERIENCE

Mila Menozzi, Andrea Santarelli, Nicoletta Franco, Federica Baldazzi, Caterina Cavazza, Domenico Santoro, Daniele Grosseto, Giancarlo Piovaccari
Cardiologia, Ospedale Infermi di Rimini, Dipartimento Cardiovascolare, USL della Romagna, Rimini, Italy

Aim. We assessed the management and outcomes of non-ST segment elevation myocardial infarction (NSTEMI) patients with intermediate coronary artery lesions, assigned to fractional flow reserve (FFR)-guided management.

Methods and Results. During three year of activity in our center (2013-2015) 35 patients with NSTEMI and ≥1 coronary stenosis ≥50% and ≤75% of the lumen diameter assessed visually were chosen for FFR measurement. The mean age was 66±11 years. Proportion of female patients was 28%. Fractional flow reserve ≤0.80 was an indication for revascularization by percutaneous coronary intervention (PCI). In that period we performed 200 pressure wire in the whole cath lab population. The median time from the index episode of myocardial ischaemia to angiography was 72 h. For the primary outcome, the proportion of patients treated initially by medical therapy was higher in the FFR-guided group (8/35, 23%) than in the index population (4/35, 11%). Fractional flow reserve disclosure resulted in a change in treatment between medical therapy and PCI. At 12 months, no revascularization procedures were performed.

Conclusion. In NSTEMI patients, FFR-guided management was associated with lower rates of coronary revascularization compared to standard population, and no need to FFR-deferred vessel revascularization.

P21

CARDIOMIOPATIA DILATATIVA NON ISCHEMICA IN PRESENZA DI MALATTIA ATEROSCLEROTICA CORONARICA: VALUTAZIONE COMBINATA DELLE STENOSI CON FRACTIONAL FLOW RESERVE E RISONANZA MAGNETICA CARDIACA

Angelo Leone, Fausto Lamenza, Riccardo Vico, Anna Lucia Cavaliere, Silvana De Bonis, Giovanni San Pasquale, Antonio Bisignani, Giovanni Bisignani
UOC Cardiologia-Emodinamica, Ospedale Ferrari, ASP Cosenza, Castrovillari (CS), Italy

Background. La cardiomiopatia dilatativa (DCM) viene classificata in due gruppi principali: ischemica (IDCM) e non ischemica (NIDCM). Nelle forme classificate clinicamente come NIDCM circa il 30% dei pazienti ha una malattia coronarica (CAD), di severità variabile. Talvolta la presenza di stenosi critiche su coronarie principali o su rami secondari genera dubbi sulla eziologia della DCM e difficoltà nel valutare il ruolo dell'ischemia nella disfunzione ventricolare sinistra. L'eventuale rivascolarizzazione mediante angioplastica (PCI) di una stenosi "non utile" ai fini della DCM non solo ritarda l'impianto del ICD ma espone il paziente ad un aumentato rischio emorragico nel momento dell'impianto per la presenza della doppia terapia antiaggregante (DAPT). Al fine di ottimizzare l'iter diagnostico-terapeutico della DCM abbiamo avviato un protocollo di valutazione dell'impatto della CAD mediante fractional flow reserve (FFR) e risonanza magnetica cardiaca (CMR).

Materiali e metodi. 71 pazienti affetti da DCM classificata clinicamente come NIDCM con frazione di eiezione del ventricolo sinistro (LVEF) <35% sono stati sottoposti a coronarografia prima dell'eventuale impianto di ICD. 26 pazienti avevano CAD di variabile estensione. Tutte le stenosi intermedie su rami principali e secondari sono state studiate con FFR con protocollo di infusione e.v. di adenosina 140 mcg/kg/min. 6 pazienti con CAD critica (angiografica o funzionale allo studio FFR) trivasale, bivasale prossimale e isolata di ramo discendente anteriore (LAD) prossimale sono stati sottoposti a rivascolarizzazione e successivo follow-up, mentre 9 pazienti con CAD non significativa sono stati sottoposti ad impianto di ICD. 11 pazienti con stenosi critiche in sedi diverse da quelle sopracitate sono stati sottoposti a CMR per valutare accuratamente la LVEF e il ruolo delle stenosi nella disfunzione ventricolare sinistra. La CMR ha dimostrato in 10 pazienti un pattern tipico di NIDCM con iperintensità di segnale nelle sequenze di delayed enhancement in sede mesocardica e una quota di miocardio con ritardo di perfusione trascurabile nella genesi della disfunzione ventricolare sinistra. Questi pazienti sono stati sottoposti a impianto di ICD e successiva PCI che al follow-up non ha prodotto un aumento rilevabile della LVEF. In 1 caso la CMR ha documentato un pattern generale tipico di NIDCM con LVEF pari a 25%, con un'area di circoscritta necrosi apicale. Alla coronarografia era presente una stenosi critica al tratto medio di LAD, tuttavia, in considerazione della LVEF e del pattern diffuso di NIDCM il paziente è stato sottoposto a impianto di ICD e solo successivamente a PCI con miglioramento di circa 5% della LVEF al follow-up.

Conclusioni. Questo approccio ha consentito una valutazione qualitativa e quantitativa della disfunzione ventricolare sinistra studiando l'impatto di stenosi critiche sulla genesi della DCM. Ciò ha consentito l'impianto di ICD prima della PCI su stenosi senza impatto sulla NIDCM, garantendo al paziente una più precoce protezione da aritmie minacciose e minori complicanze emorragiche al momento dell'impianto che è stato effettuato sospendendo la terapia antiaggregante.

P22

SINDROME CORONARICA ACUTA DOVUTA A VASOSPASMO CORONARICO IN CORSO DI TERAPIA PROLUNGATA CON PROGESTINICO A RILASCIO INTRAUTERINO

Alessandra Russo, Giovanni Cianci, Claudio Tamborini, Valter Demolli, Salvatore Ivan Caico
ASST - Valle Olona, Presidio di Gallarate, Varese, Italy

Lo spasmo delle arterie coronarie, un'intensa vasocostrizione delle arterie coronarie che causa l'occlusione totale o subtotale del vaso, gioca un ruolo importante nell'indurre ischemia miocardica fino all'infarto miocardico e alla morte improvvisa. Mentre i meccanismi responsabili dello sviluppo dello spasmo coronarico sono ancora scarsamente conosciuti, è ormai noto come lo spasmo delle arterie coronariche sia una malattia multifattoriale non associata esclusivamente ai tradizionali fattori di rischio dell'aterosclerosi coronarica. A marzo 2016 fu ricoverata, presso la nostra unità operativa una paziente donna di 46 anni, fumatrice senza altri fattori di rischio cardiovascolare, per sindrome coronarica acuta (SCA). L'elettrocardiogramma mostrò transitoria comparsa di onde T negative in sede anteriore, l'ecocardiogramma non mostrò alterazioni della cinesi segmentaria, si registrò un modesto innalzamento della TNI. La paziente fu sottoposta a studio coronarografico che mostrò coronarie angiograficamente indenni da lesioni critiche, placca 30% sul ramo interventricolare anteriore (IVA) in corrispondenza di ponte muscolare. Nell'ipotesi di spasmo coronarico su IVA media la paziente fu dimessa in terapia con calcio antagonisti alla massima dose tollerata, doppia terapia antiaggregante e statina. Dopo due mesi la paziente si ripresentò in pronto soccorso per la comparsa da alcuni giorni di dolori tipici per angor a riposo durante le ore notturne e al risveglio. La paziente riferì astensione dal fumo dal precedente ricovero. L'elettrocardiogramma all'ingresso non mostrò alterazioni della ripolarizzazione ventricolare mentre la TNI risultò positiva, all'ecocardiogramma si riscontrò un'ipocinesia apicale del ventricolo sinistro, FEVS conservata. Ricoverata in unità coronarica per SCA, fu aggiunta alla terapia domiciliare nitrato ev. L'elettrocardiogramma mostrò comparsa di onde T negative anteriori persistenti. Durante il ricovero la paziente riferì altri due episodi di angor notturno in assenza di modificazione elettrocardiografiche. Alla luce di ciò si decise di eseguire nuovamente la coronarografia a cui fu associato lo studio dell'IVA con IVUS. La coronarografia confermò la presenza di ponte muscolare al tratto medio di IVA. Al passaggio del filo guida di pressione si documentò vasospasmo pre-occlusivo al tratto medio di IVA con riduzione significativa dei valori pressori (FFR 0,79) e comparsa di dolore toracico (gradiente pressorio evidenziato anche durante pull-back della guida),normalizzazione dei valori dopo nitroglicerina i.c. e risoluzione del vasospasmo. IVUS non evidenziò la presenza di ateroma sia significativa e confermò la presenza di ponte muscolare. Interrogata nuovamente la paziente alla ricerca di eventuali altri fattori di rischio cardiovascolare, la paziente riferì che da dieci anni era in terapia per un fibroma uterino con un dispositivo intrauterino a rilascio di farmaco progestinico con attività farmacologiche simili a quelle del progesterone. È noto, dalla letteratura, che recettori per il progesterone sono stati individuati a livello dell'endotelio vasale e delle fibrocellule muscolari della parete vasale e che i progestinici inducono spasmo arterioso a livello uterino durante il normale ciclo mestruale, mentre hanno un minore effetto sul flusso ematico in altri distretti tessutali. Tale azione può tuttavia essere clinicamente importante essendo considerata come possibile causa dell'emicrania mestruale e del fenomeno di Raynaud. Non si conoscono inoltre le conseguenze a lungo termine degli schemi a ciclo continuativo della terapia con progestinici a livello locale, né se essi siano associati ad un aumentato rischio di eventi avversi ormono-correlati (es. trombosi, infarto, tumori, ictus). Alla luce di queste considerazioni si decise per l'interruzione di tale terapia. Data la scarsità di dati presenti in letteratura che correlano lo spasmo muscolare con l'utilizzo di tali presidi a rilascio di progesterone ed essendo coinvolti diversi fattori di rischio nella patogenesi dello spasmo muscolare non è possibile una correlazione diretta causa effetto, per gli stessi motivi non è però escludibile l'effetto di vasospasmo arterioso esercitato dal progesterone anche sui vasi arteriosi coronarici. Durante la successiva degenza la paziente si mantenne asintomatica e fu dimessa in terapia con nitrati e calcio antagonisti alla massima dose tollerata.

Conclusioni. Pur essendo la prognosi dello spasmo coronarico generalmente considerata benigna, sono stati osservati ricorrenti episodi di angina sino all'infarto miocardico e alla morte improvvisa. Si è visto che l'incidenza di tali episodi si riduce con il controllo dei potenziali fattori di rischio di spasmo coronarico: astensione dal fumo, dalla cocaina, intossicazione alcolica, controllo dei valori di colesterolo. Il riconoscimento di altri potenziali fattori, quali terapie progestiniche prolungate, coinvolti nella patogenesi dello spasmo coronarico potrebbe anch'esso associarsi ad una riduzione degli eventi ischemici correlati alla malattia.

P23

POSSONO ESSERE LE PROCEDURE IBRIDE UNA NUOVA STRADA NEL TRATTAMENTO DELLE CARDIOPATIE CONGENITE?

Michele Saitta, Lucia Manuri, Salvatore Agati, Eugenio Trimarchi, Rita Calaciura, Antonella Cutrì
CCPM-Taormina, Taormina, Italy

Negli ultimi anni è stata dimostrata l'efficacia e la sicurezza delle procedure trans catetere nel campo della cardiologia pediatrica. I recenti sviluppi della cardiochirurgia e della cardiologia invasiva, hanno portato all'impianto di sale

- Copyright - Il Pensiero Scientifico Editore downloaded by IP 216.73.216.135 Thu, 03 Jul 2025, 23:43:58

"ibride" utilizzabili in procedure chirurgiche ed emodinamiche. In queste unità è necessario che trovino spazio sia le attrezzature chirurgiche che quelle necessarie ad eseguire angiografia e trattamenti percutanei; anche il personale necessita una specifica preparazione. È altresì necessaria garantire completa sterilità come in ambiente chirurgico. In queste sale possono essere eseguite diversi tipi di procedure che possono essere un valido trattamento alternativo nelle cardiopatie congenite. In seguito ad un programma congiunto tra l'assessorato alla Sanità della Regione Sicilia e l'Ospedale Pediatrico Bambino Gesù di Roma, dall'ottobre 2011 è stata attivata presso il Centro Cardiologico Pediatrico di Taormina, una sala "ibrida" dedicata ala trattamento di pazienti affetti da cardiopatie congenite sotto i 18 anni di età. Da allora sono state eseguite in complesso 69 procedure di trattamento primario di cuore sinistro ipoplasico, chiusura di difetti interventricolari muscolari, disostruzione di efflussi polmonari atresici e altre procedure combinate tra emodinamisti e a cardiochirurghi. Massimizzando l impiego di queste tecnologie e al contempo sviluppando nuovi approcci nel trattamento di questi casi molto complessi, speriamo che la nostra esperienza possa migliorare ulteriormente il management e la sopravvivenza di questi pazienti affetti da cardiopatie congenite complesse.

P24

CAROTID ARTERY STENTING WITH A NEW GENERATION DOUBLE-MESH STENT IN 3 HIGH-VOLUME ITALIAN CENTERS: CLINICAL RESULTS OF A MULTIDISCIPLINARY APPROACH

Roberto Nerla[1], Fausto Castriota[1], Antonio Micari[1], Paolo Sbarzaglia[1], Gioel Gabrio Secco[2], Maria Antonella Ruffino[3], Gianmarco de Donato[4], Carlo Setacci[4], Alberto Cremonesi[1]

[1]Cardiovascular Unit GVM Care & Research, Maria Cecilia Hospital, Cotignola, Italy, [2]Interventional Cardiology, "Santi Antonio e Biagio e Cesare Arrigo" Hospital, Alessandria, Italy, [3]Vascular Radiology, Città della Salute e della Scienza, AOU San Giovanni Battista, Torino, Italy, [4]Vascular and Endovascular Surgery Unit, University of Siena, Siena, Italy

Background. Several randomized trials demonstrated that Carotid Artery Stenting (CAS) is a safe and effective treatment for carotid artery disease. However, previous studies showed that CAS is associated with a higher rate of early major adverse neurological events (MANE) if compared with carotid endoarterectomy. New generation Roadsaver Carotid Artery Stent (Terumo Leuven, Belgium) is a double layer micromesh new-generation stent with the advantage to improve plaque coverage thus reducing plaque prolapse and embolization. Its clinical impact on neurological outcome is still unknown.

Methods. 150 patients (age 74±8, 75% males, symptomatic n=43, 29%) treated with CAS using Roadsaver Carotid Stent in three high-volume Italian Centres were included in the study. Demographics of all Patients, plaque characterization and procedural data were prospectively collected in a dedicated database. Intra-procedural optical coherence tomography (OCT) evaluation was performed in 26 patients (17%), with an off-line frame analysis. Duplex ultrasound and neurological evaluation of all patients was performed at 24 hours and at 30 days.

Results. CAS was technically successful in all cases. Mean stent diameter was 8.6±0.8 mm, whereas stent length was 25.0±4.5 mm. No in-hospital and 30-day MANEs were observed. OCT evaluation assessed a low rate of plaque prolapsed (2/26 patients, 7.7%). Duplex ultrasound showed stent and external carotid artery patency in all cases both before discharge and at 30-day follow-up.

Conclusions. Dual layer micromesh Roadsaver stent seems to be a safe and promising technology for carotid artery stenosis treatment, with a low percentage of plaque prolapse and a good short-term clinical outcome. Although preliminary data are encouraging, larger studies and longer follow-up are necessary to confirm the good outcome and to investigate the role of intraprocedural plaque prolapse in determining neurological events at follow-up.

P25

IATROGENIC SUBCLAVIAN-JUGULAR ARTERIOVENOUS FISTULA: SUCCESSFUL PERCUTANEOUS MANAGEMENT OF A SURGICAL COMPLICATION

Cinzia Cicala, Kia Vaziri, Alessandro Furgieri, Armando Liso

Città di Lecce Hospital, Lecce, Italy

Introduction. Arteriovenous fistulae (AVF) of the thyrocervical trunk (TT) are rare complications of traumatic or iatrogenic arterial injuries caused by needle puncture of the TT at the time of attempt internal jugular vein (IJV) catheterization. AVF infrequently require intervention unless the evidence of typical clinical symptoms and signs such as pain, neck swelling, bruit and the risk of complications including a mass effect involving adjacent structures and rupture. Historically TT AVF have been managed with open surgical repair. We herein describe a case of a iatrogenic TT AVF involving the internal jugular vein after central venous catheter (CVC) insertion during heart surgery. Successful exclusion of the fistula was achieved using two coated stents.

Case report. A 73-year-old woman referred to our department for investigation of a palpable mass and irritating audible bruit on her right neck. Two months earlier she had undergone a surgical repair of the mitral annulus for a severe mitral valve insufficiency. Angiography showed an AVF connecting the right subclavian artery immediately downstream the vertebral artery and just before the common carotid artery (CCA) to the IJV. The Heart Team discussed surgical vs endovascular intervention and the latter was decided. A Computed Tomography was performed to sizing the stent. Through the right femoral artery a guiding catheter JR 4 6 F was used to achieve the TT and a 0.014" guidewire was inserted into the common carotid artery as a landmark to detect the exact position and in order to prevent any improper covering of the ostium. A coated stent (Fluency 8.0 x 20 mm; Bard Peripheral Vascular) was delivered via the right radial access and best positioned with a peripheral balloon (8.0 x 20 mm) insufflated from time to time proximal or distal to the stent. Because of the persistence of the fistula it was supposed a fissuring of the stent coating confirmed by advancing a 0.014" guidewire through the stent into the AVF. A second oversized coated stent-in-stent (Fluency 9.0 x 30 mm) was positioned and post-dilated. Subclavian angiography showed the right positioning of the stent preserving the vertebral and CCA and the successful exclusion of the AVF.

Conclusion. Several treatment options for AVFs are available including surgery, ultrasound-guided compression (USGC), ultrasound-guided thrombin injection (UGTI), and endovascular procedures such as stent placement and embolization by metallic coil or vascular plug. The decision to use a coated stent was taken considering the delicate position of the fistula: USGC by itself cannot achieve hemostasis because the root of the TT is located deep within the soft tissue of the neck and UGTI is associated with an increased risk for systemic thrombosis or embolization. Detachable coils were avoided to prevent migration to the venous circulation and any unintended embolization of nontargeted vessels. Also vascular plugs were unsuitable because of anatomical complexity. Endovascular repair is a safe and effective treatment for AVF in other locations, therefore this approach to cases involving main trunk lesions remains challenging.

P26

L'UTILIZZO DI MISURE DI PROTEZIONE DAL RIFLESSO SENO-CAROTIDEO PERSISTENTE, ASSOCIATE ALLE USUALI MISURE DI PREVENZIONE DELLA NEFROPATIA INDOTTA DA MEZZO DI CONTRATO IODATO, RIDUCE L'INCIDENZA DI INSUFFICIENZA RENALE ACUTA DOPO STENTING CAROTIDEO PERCUTANEO

Vincenzo Puma, Cinzia Moncalvo, Giuseppe Carosio, Paolo Cioffi

Clinica Città di Alessandria, Alessandria, Italy

Premesse. L'insorgenza di insufficienza renale acuta (AKI), definita comunemente come incremento di 0,5 mg di creatininemia nelle 48-72 ore successive ad angioplastica carotidea (CAS), si verifica nell'8-10% dei pazienti. Essa prolunga significativamente i tempi di degenza ospedaliera e l'incidenza della mortalità a lungo termine. La causa più nota è la nefrotossicità (CIN) indotta da mezzo di contrasto iodato (mdc). Dati più recenti in letteratura pongono invece l'attenzione sull'importanza del ruolo della stimolazione vagale persistente dopo stenting carotideo, responsabile di ipotensione arteriosa/ bradicardia prolungate che, quando si verificano, favoriscono in maniera significativa l'insorgenza di AKI. Mentre i protocolli di nefroprotezione da mdc sono utilizzati ormai in maniera routinaria, le misure di protezione da ipertono vagale persistente che può verificarsi dopo espansione dello stent carotideo, sono poco utilizzate. Nessuno studio è stato condotto, a nostra conoscenza, per valutare l'efficacia di quest'ultime manovre, in associazione a quelle di prevenzione della CIN, nei pazienti sottoposti a stenting carotideo percutaneo.

Obiettivi. Il nostro gruppo ha valutato se e come l'utilizzo di misure di protezione dal riflesso seno carotideo persistente, associate alle usuali misure di prevenzione della nefropatia indotta da mdc, sia in grado di ridurre l'incidenza di AKI dopo stenting carotideo percutaneo.

Materiali e metodi. Presso il nostro laboratorio di emodinamica abbiamo esaminato 152 pazienti, sottoposti a CAS dal gennaio 2014 al gennaio 2016, di cui sono stati raccolti ed analizzati i dati clinici e di laboratorio. In tutti i pazienti sono state adottate oltre le misure standard di nefroprotezione da mdc, anche metodiche di controllo del riflesso seno-carotideo indotto.

Risultati. Nella nostra casistica l'incidenza di AKI è stata del 2.5% (4/152). Nessuno dei pazienti ha necessitato di emodialisi. La degenza media è stata di 3 giorni per i pazienti che non presentavano valori di creatininemia <1.3 mg% all'ingresso; di 4 giorni per coloro che avevano valori di creatininemia >1.5 mg% e Mehran Risk Score >5.

P27

ASSISTENZA INFERMIERISTICA AL PAZIENTE SOTTOPOSTO A PTA CAROTIDEA PER VIA TRANS-RADIALE

Antonino Scardamaglia, Maria Crapisi, Vita Cuccia, Salvatore Campisi, Elio Cinà, Michele Dilena

Emodinamica, AOOR Emodinamica Villa Sofia-Cervello, Palermo, Italy

L'accesso radiale nelle procedure di PTA carotidea consente un risparmio significativo grazie alle ridotte complicanze legate al sito d'accesso, riducendo la durata dell'ospedalizzazione. La rapida deambulazione, il maggior comfort per il paziente, soprattutto se presenta esiti di deficit neurologici, sono alcuni dei fattori determinanti nella scelta dell'approccio radiale anche per le procedure di PTA carotidea. È nota infine la preferenza del paziente per l'approccio radiale, in virtù del pronto reinserimento nella vita sociale e professionale, con maggior soddisfazione globale.

Dal punto di vista dell'assistenza infermieristica l'approccio radiale consente una maggiore compliance riducendo il carico di lavoro e i tempi di assistenza. La presentazione pertanto avrà come scopo quello di specificare il ruolo dell'infermiere/a durante una procedura di PTA carotidea per via trans-radiale, la sua funzione nell'equipe di emodinamica, il materiale necessario, le fasi della procedura, i vantaggi e limiti rispetto alla procedura di PTA carotidea da approccio femorale.

- Copyright - Il Pensiero Scientifico Editore downloaded by IP 216.73.216.135 Thu, 03 Jul 2025, 23:43:58

P28
RITIRATO

P29
INCIDENCE AND PREDICTORS OF ACUTE KIDNEY INJURY IN PATIENTS UNDERGOING TO PROXIMAL PROTECTED CAROTID ARTERY STENTING

Eugenio Stabile[1], Armando Pucciarelli[2], Tullio Tesorio[2], Luigi Salemme[2], Angelo Cioppa[2], Grigore Popusoi[2], Giovanni Esposito[1], Sebastiano Verdoliva[2], Francesco Granata[2]
[1]Università "Federico II", Napoli, Italy, [2]Clinica Montevergine, Mercogliano, Italy

Aims. Many studies analysed the contrast induced acute kidney injury (CI-AKI) after percutaneous coronary intervention (PCI) but there is a scant of data related to the risks of CI-AKI in patients undergoing carotid artery stenting (CAS). We evaluate incidence and predictors of AKI in the patients undergoing proximal protected CAS.

Methods and Results. We analysed 456 patients underwent proximal protected CAS. A multivariate logistic regression model was developed including all patients' clinical/angiographic and procedural characteristics. AKI occurred in 155 patients (34%). AKI patients presented baseline lower renal function, hypertension, diabetic, dyslipidemia, anaemia. Higher contrast volume to creatinine clearance ratio (2.40±1.44 vs 2.08±1.15; p=0.01), lower post procedural mean arterial pressure (MAP) (94.3±17.7 vs 99.6±18.50; p=0.003) and a more frequent post procedural systolic pressure drop (ΔSBP >50 mmHg) (23.9% vs 14.3%, p=0.01) was observed in the AKI group when compared to not-AKI. Independent AKI predictors were ΔSBP >50 mmHg, diabetes mellitus, male gender, dyslipidaemia and anaemia. AKI occurrence was not associated to an increase rate of MACE at 30 days.

Conclusions. AKI can occur quite frequently after proximal protected CAS and is related to clinical and procedural features. This data should be confirmed in large registries or randomized trials.

P30
IMPIEGO DI STENT CAROTIDEO AUTOESPANDIBILE RICOPERTO IN PAZIENTI CON STENOSI ULCERATE AD AUMENTATO RISCHIO DI EMBOLIZZAZIONE E/O DILATAZIONE ANEURISMATICA DELL'ARTERIA CAROTIDE: NOSTRA ESPERIENZA

Cinzia Moncalvo, Vincenzo Puma, Angelo Laurenza, Giuseppe Carosio, Paolo Cioffi
Clinica Città di Alessandria, Alessandria, Italy

Nostra casistica. Da aprile 2015 a giugno 2016 abbiamo sottoposto ad angioplastica percutanea carotidea 7 pazienti, tutti di sesso maschile, età media 73 anni. I pazienti presentavano stenosi critiche (>80%), eccentriche, ulcerate ad aumentato rischio di embolizzazione dell'arteria carotide interna (5) o dilatazione aneurismatica della carotide (2). Tutti i pazienti sono stati trattati per via arteriosa femorale, utilizzando introduttori 8F, dopo aver posizionato un filtro di neuroprotezione embolica distale sono stati rilasciati uno (o due) stent autoespandibili e ricoperti da una maglia in PET, postdilatati a con palloni (non sovradimensionati) a medie atmosfere. Buon risultato finale in tutti i casi. Complicanze: nessuna.

Caratteristiche dello stent C-Guard. Stent autoespandibile con piattaforma in nitinol, a celle aperte, ricoperto da una microrete in PET, con quattro marker radiopachi alle estremità per facilitarne il posizionamento e la visualizzazione. Vantaggi dello stent: la microrete previene l'embolizzazione durante il rilascio e la postdilatazione ed il prolasso di placca e gli eventi trombotici tardivi; è flessibile e si adatta bene all'anatomia del vaso; non ostacola il flusso sulla carotide esterna.

Follow-up. Il controllo angiografico dopo due mesi di un paziente con aneurisma e stenosi della carotide interna, trattato con C-Guard, ha confermato il mantenimento del buon risultato angiografico con completa esclusione dell'aneurisma, non evidenza di endoleaks né di restenosi. Controllo Doppler dopo un mese in 6 casi: mantenimento del buon risultato non evidenza di restenosi.

Conclusioni. Lo stent C-Guard può essere considerato lo stent di scelta in presenza di aneurisma della carotide e di placche ulcerate, eccentriche, complicate con aumentato rischio di embolizzazione perché: grazie alla maglia in PET che lo ricopre riduce il rischio di embolizzazione immediata al momento del rilascio e durante la postdatazione, una volta dispiegato esercita una forza radiale diretta all'esterno sulle pareti del vaso ristabilendone la pervietà, previene il prolasso di placca e gli eventi embolici tardivi, permette di escludere l'aneurisma fornendo al lume un più fisiologico flusso laminare.

P31
TRATTAMENTO PERCUTANEO DELLA BIFORCAZIONE DEL TRONCO COMUNE MEDIANTE STENT MEDICATO AUTOESPANDIBILE

Erica Ferrara, Paola Martina, Raffaela Fetiveau, Fabio Barlocco, Arnaldo Poli
Divisione di Cardiologia, ASST Ovest MI, Sede di Legnano, Legnano, Italy

Razionale. Il gold standard terapeutico nel trattamento della malattia del tronco comune (TC) è la rivascolarizzazione miocardica chirurgica (CABG); il progresso nella terapia antiaggregante e lo sviluppo degli stent medicati (DES) hanno reso la rivascolarizzazione miocardica percutanea (PCI) una valida alternativa al CABG. Numerosi fattori anatomici (diametro elevato del TC, discrepanza di calibro tra TC e DA) e tecnici (trattamento della biforcazione con 1 o 2 stent, deformazione dello stent, possibilità d'accesso al vaso collaterale (VC) possono rendere meno efficace e prevedibile il risultato della PCI sia a breve sia a lungo termine. Lo STENTYS DES è uno stent autoespandibile, in nitinolo, a rilascio di sirolimus o paclitaxel, dotato di proprietà elastiche che ne permettono l'adattamento al calibro vasale e costituito da ponti che possono essere facilmente disconnessi tramite pallone per ottenere un'apertura delle maglie verso il VC.

Scopo. Abbiamo valutato fattibilità, sicurezza ed efficacia a breve-medio termine dell'uso di STENTYS nel trattamento di stenosi coinvolgenti la biforcazione del TC.

Popolazione. Tra l'ottobre 2014 e il maggio 2016 abbiamo trattato 21 pazienti con STENTYS, di cui 16 maschi, età media 69±10, range 48-88 anni. 9 pazienti con storia di cardiopatia ischemica nota già trattata con PCI, 10 ricoverati per SCA.

Risultati. In accordo alla classificazione di Medina, 6 pz mostravano una lesione 1-1-1, 7 pz una lesione 1-1-0, 6 pz una lesione 0-1-0, 2 pz una lesione 0-1-1. La procedura è stata eseguita in tutti i casi attraverso l'arteria femorale, con un introduttore da 6F o 7F. Le dimensioni degli STENTYS utilizzati sono state 2.5-3.0 mm (small) in 2 pz, 3.0-3.5 mm (medium) in 7 pz e 3.5-4.5 (large) in 11 pz. In tutti i casi è stata eseguita predilatazione dell'asse TC-DA. Lo STENTYS è stato impiantato con successo in 20 pz (in 1 caso impossibilità di superare la lesione calcifica in tratto curvo TC-DA) e sempre sull'asse TC-IVA. In tutti i casi lo stent è stato rilasciato nella posizione "target", senza necessità di posizionare ulteriori stent a monte o a valle. In 9 pz è stato possibile "ricrossare" il VC e disconnettere le maglie dello STENTYS mediante dilatazione con pallone. In 5 pz è stato impiantato un DES all'ostio del VC (TAP technique) per residua stenosi critica. In 20 pz è stata eseguita post dilatazione dello STENTYS. Non ci sono state complicanze (infarto miocardico acuto, morte, stroke) intraprocedurali e/o intraospedaliere. Al follow-up medio di 19 mesi (range 1-20 mesi), 2 pz ha mostrato ripresa di angina; in entrambi i pz buona canalizzazione dello STENTYS su TC-DA; in 1 pz riscontro di malattia critica dell'ostio di CX su cui è stato possibile posizionare DES.

Conclusioni. In questa iniziale esperienza l'uso di STENTYS si è rivelato sicuro ed efficace nel trattamento della malattia della biforcazione del TC associandosi ad un soddisfacente risultato clinico a breve e medio termine. Il principale vantaggio tecnico offerto dal device nel trattamento di tali lesioni è rappresentato dalla facilità di accesso al VC e di eseguire su di esso un "provisional stenting" (anche a distanza di tempo).

P32
REGISTRO OSSERVAZIONALE RESOLUTE ONYX AL S. ANNA HOSPITAL. RISULTATI AD 1 ANNO (REGISTRO RINO)

Gaetano Morabito, Andrea Macchione, Emmanuele Soraci, Placido Grillo, Bindo Missiroli
Servizio di Emodinamica e Terapia Interventistica Cardiovascolare, Dipartimento Cardiovascolare, S. Anna Hospital, Catanzaro, Italy

Introduzione. Dalla commercializzazione nel marzo 2015 della nuova piattaforma di stent coronarici a rilascio di zotarolimus (Medtronic Resolute Onyx) per il trattamento della cardiopatia ischemica, non sono ancora disponibili dati clinici a medio e lungo termine riguardanti il device.

Materiali e metodi. Dal 9 marzo 2015 al 9 settembre 2015 è stata arruolata una popolazione di 182 pazienti con età media di 66±10 anni (79% uomini, 85% ipertesi, 48% diabetici e 89% dislipidemici) di questi 59 (29%) affetti da sindrome coronarica acuta. Sono state trattate complessivamente 246 lesioni coronariche (21% biforcazioni, 8% restenosi intrastent e 4% CTO) con impianto di 375 DES Resolute Onyx di cui il 6% nel nuovo formato di diametro 2 mm. In tutti i pazienti arruolati sono stati eseguiti ECG e dosaggio dei marker cardiaci ogni 12 ore durante la degenza. È stato eseguito un follow-up medio di 370±55 giorni mediate visita clinica-ambulatoriale ad 1,3, 6 e 12 mesi con valutazione della riserva coronarica mediante test ergometrico o SPECT miocardica a 6 e 12 mesi.

Risultati. Al follow-up clinico e strumentale della nostra popolazione non selezionata di pazienti affetti da cardiopatia ischemica non sono stati riscontrati MACE o MACCE ad 1 anno.

Conclusioni. I dati riportati, seppur raccolti in una piccola popolazione di un unico Centro, mostrano ottimi risultati a breve termine. Saranno necessari studi multicentrici con lunghi follow-up per valutare le performance del device.

P33
REGISTRO OSSERVAZIONALE RESOLUTE ONYX AL S. ANNA HOSPITAL (REGISTRO ROSA). DATI PRELIMINARI E FOLLOW-UP A 30 GIORNI DEI PRIMI 1080 IMPIANTI

Gaetano Morabito, Andrea Macchione, Emmanuele Soraci, Placido Grillo, Bindo Missiroli
Servizio di Emodinamica e Terapia Interventistica Cardiovascolare, Dipartimento Cardiovascolare, S. Anna Hospital, Catanzaro, Italy

Introduzione. Dal marzo 2015 è disponibile una nuova generazioni di stent coronarici medicati (DES), costituiti da materiale composito (lega di cobalto e platinino-iridio), a rilascio di zotarolimus (Medtronic Resolute Onyx) per il trattamento della cardiopatia ischemica. Presso il Nostro Centro è stato

- Copyright - Il Pensiero Scientifico Editore downloaded by IP 216.73.216.135 Thu, 03 Jul 2025, 23:43:58

istituito un registro osservazionale al fine di valutare le performance del nuovo device fino a 30 giorni dall'impianto.

Materiali e metodi. Dal 9 marzo 2015 al 31 maggio 2016 è stata arruolata una popolazione non consecutiva di 510 pazienti con età media di 65±10 anni (67% uomini, 69% ipertesi, 38% diabetici e 66% dislipidemici) di questi 114 (23%) affetti da sindrome coronarica acuta. Sono state trattate complessivamente 713 lesioni coronariche (14% biforcazioni, 9% restenosi intrastent e 3% CTO) con impianto di 1000 DES Resolute Onyx di cui il 4% nel nuovo formato di diametro 2 mm. In tutti i pazienti arruolati sono stati eseguiti ECG e dosaggio dei marker cardiaci ogni 12 ore durante la degenza e successiva valutazione clinica-ambulatoriale a 30 giorni.

Risultati. Nella nostra popolazione non selezionata di pazienti affetti da cardiopatia ischemica non sono stati riscontrati MACE (major adverse cardiac event) intra e post-procedurali ed al successivo follow-up.

Conclusioni. I dati riportati, seppur di un unico Centro, mostrano ottimi risultati a breve termine. Saranno necessari studi multicentrici con lunghi follow-up per valutare le performance del device.

P34

TARGETING TRANSRADIAL APPROACH: AN UPDATED SYSTEMATIC REVIEW AND META-ANALYSIS OF RANDOMIZED CONTROLLED TRIALS

Francesca Del Furia, Gennaro Giustino, Matteo Montorfano, Francesco Giannini, Mauro Carlino, Azeem Latib, Richard Jabbour, Luca Ferri, Susanna Benincasa, Alaide Chieffo, Antonio Colombo

Interventional Cardiology Unit, San Raffaele Scientific Institute, Milano, Italy

Background. Transradial access (TRA) emerged in the last two decades as a valid alternative to the standard transfemoral access (TFA) for cardiac catheterization and percutaneous coronary intervention (PCI). Due to contrasting results, the penetration and uptake of TRA in real-world clinical practice has been slow and still limited to high experienced center.

Methods. We performed an updated systematic review and study-level meta-analysis of randomized controlled trials (RCTs) that investigated the efficacy and safety of TRA versus TFA for PCI in patients with ACS. MEDLINE, Scopus, the Cochrane Library, and TCTMD.org were searched for abstracts, manuscripts, and conference reports published until April 31, 2016. The three pre-specified primary endpoints of interest were: all-cause mortality, major bleeding and major adverse cardiac events (MACE), at 30 days of follow-up. Primary analytic approach was according the intention-to-treat principle using inverse variance weighted random effect models.

Results. Study level data from 12 RCTs were extracted and analyzed. TRA compared with TFA in ACS patients undergoing invasive management was associated with a significant reduction in the risk of mortality (RR 0.72; 95% CI, 0.59–0.88; p=0.002, Figure 1A), major bleeding (RR 0.48; 95% CI, 0.37-0.61; p<0.00001; Figure 1B) and MACE (RR 0.81; 95% CI, 0.69–0.96; p=0.01; Figure 1C), with similar procedural rate of success. In addition, TRA was associated with reduced in-hospital length of stay. There were no differences in the risk of stroke, myocardial infarction and target vessel or target lesion revascularization.

Conclusions. The results of the present study confirm TRA as the preferred routine upfront strategy for ACS patients undergoing PCI.

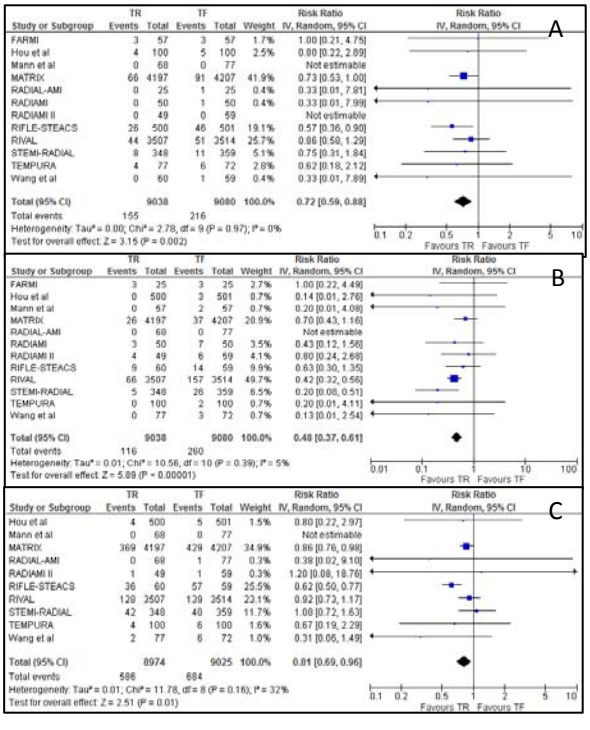

P35

DEFINIZIONE DI UN NUOVO INDICE CORONARICO PER LE LESIONI TAPERING E SUA UTILITÀ NELLA PRATICA CLINICA

Dario Formigli, Francesco Moscato, Vitangelo Franco, Vincenza Procaccini, Marino Scherillo

AO Gaetano Rummo, Benevento, Italy

Introduzione. Le arterie coronarie presentano una graduale riduzione del loro diametro vasale dall'origine fin al loro tratto distale. L'impianto di uno stent in coronaria deve avvenire in condizione atraumatica senza alterare la geometria del vaso in conseguenza del rischio di sotto- o sovra- espansione di tali device. Lo stent auto-espandibile al nitinolo (SAN), una lega di nichel-titanio, ha la proprietà di assumere una memoria di forma e ciò consente, a rilascio avvenuto, un'espansione atraumatica a livello vasale che persiste per alcune settimane dopo l'impianto. Tra le indicazioni proposte all'utilizzo del SAN nella pratica clinica vi sono le lesioni dei vasi affusolati o "tapering". Abbiamo identificato un indice coronarico, il "Tapering Index" di lesione (TIL), definito come la differenza assoluta tra il diametro del lume prossimale ed il diametro del lume distale diviso il diametro del segmento più ampio espresso in percentuale (|PLD-DLD|/maxLD*100). Scopo del nostro studio è quello di verificare la predittività di tale indice nelle lesioni "tapering".

Tapering Index di lesione

|PLD-DLD|/maxLD*100

Materiali e metodi. Sono stati inclusi nell'analisi tutti i pazienti affetti da sindrome coronarica acuta ricoverati presso la nostra UO e sottoposti ad angioplastica coronarica con impianto di SAN. Le lesioni sono state definite "tapering" dall'operatore che ha eseguito la procedura di impianto. L'abilità predittiva del TIL è stata valutata mediante la curva ROC e l'area sotto la curva (AUC).

Risultati. Sono stati identificati 25 pazienti da marzo 2015 a maggio 2016 a cui è stato impiantato un SAN a rilascio di sirolimus. L'età media era di 69.7±8.3 anni con il sesso maschile più rappresentato (80%). Il 68% dei pazienti era affetto da angina instabile o NSTEMI mentre il 32% da STEMI. I fattori di rischio cardiovascolare erano: ipertensione arteriosa sistemica (76%), diabete mellito (44%), precedente infarto (36%), dislipidemia mista (36%), insufficienza renale cronica (28%), abitudine tabagica (24%), precedente PCI (16%) e precedente BPAC (12%). I vasi trattati con l'impianto di tale device sono stati: la coronaria destra nel 28%, la discendente anteriore nel 28%, la circonflessa nel 24%, il graft venoso autologo nel 12% ed il tronco comune nell'8%. Alla QCA il PLD era in media di 3.52±0.66 mm, il DLD era in media 3.16±0.88 mm con una differenza assoluta tra i due diametri in media di 0.82±0.50 mm. La lunghezza media delle lesioni trattate era di 16.64±3.53 mm. Le lesioni si presentavano complesse (Ellis B2 o C) nel 72% dei casi. quattro pazienti (16%) sono stati trattati per lesioni in biforcazione. Le dimensioni di SAN a rilascio di sirolimus maggiormente impiantate sono risultate le seguenti: 2.5-3.0x22 mm e 3.0-3.5x22 mm nel 27% dei casi cadauna. Le lesioni "tapering" sono state 16 (il 64% del totale). Un TIL di 20.83% è risultato avere una sensibilità del 75% ed una specificità del 100% (AUC: 0.917; 95% CI: 0.735-0.989) nell'identificare le lesioni "tapering".

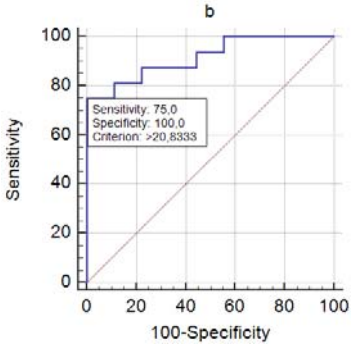

Conclusioni. Il TIL è un nuovo indice di lesione coronarica che può trovare applicazione nella corrente pratica clinica per indentificare i vasi coronarici "Tapering" dove vi può essere l'indicazione all'impianto di un SAN rispetto allo stent tradizionale.

- Copyright - Il Pensiero Scientifico Editore downloaded by IP 216.73.216.135 Thu, 03 Jul 2025, 23:43:58

P36

ANALISI COSTI DELLA CORONAROGRAFIA IN REGIME DI DAY-HOSPITAL. ESPERIENZA DI DUE ANNI IN UN SINGOLO CENTRO

Francesco Monti[1], Augusto Boggi[1], Riccardo Colantonio[1], Francesco Luigi Rotolo[1], Emanuele Bruno[1], Renato Pimpinella[2], Roberto Serdoz[1]

[1]Emodinamica e Cardiologia Interventistica, Ospedale S. Pietro FBF, Roma, Italy, [2]Referente Ufficio DRG, Opedale S. Pietro FBF, Roma, Italy

Introduzione. L'accesso radiale nell'esecuzione dell'esame coronarografico ha sicuramente apportato enormi vantaggi in termini di riduzione delle complicanze vascolari, precoce mobilizzazione del paziente, riduzione dei tempi di degenza e migliore compliance del paziente. Ciò nonostante, pur essendo diventato sempre più frequente nei laboratori di emodinamica italiana, ci sono pochissime esperienze sulle coronarografie in regime di day hospital (DH). Lo scopo del nostro studio è stato quello di sottoporre, una popolazione selezionata di pazienti, ad esame coronarografico in DH, e valutare i costi di gestione e i rimborsi regionali rispetto all'esame eseguito in degenza ordinaria.

Materiali e metodi. Sono stati arruolati 132 pazienti da maggio 2014 a giugno 2016. Sono stati esclusi i pazienti con sindrome coronarica acuta, pazienti con allergia al mezzo di contrasto, insufficienza renale e assenza di polso radiale bilaterale.

Risultati. Analisi dei costi e dei rimborsi regionali per singolo esame coronarografico.

	Day hospital	Degenza ordinaria
Rimborso regionale (DRG)	1142 euro	2142 euro
Costi materiale	200 euro	200 euro
Tempo di degenza	10 ore	2 notti
Costo degenza		500 euro (500 euro spesa alberghiera)

Facendo un confronto tra i due regimi di ricovero, simulando l'occupazione dal Lunedì al Venerdì di una stanza con due posti letto, abbiamo questi risultati:

Modalità di ricovero 1 stanza occup. Lun/Ven	Day hospital	Degenza ordinaria
N. pazienti/settimana	10	6
Rimborso DRG	11420 euro -2000 euro costo materiale	12852 euro -1200 euro costo materiale - 3000 euro costi alberghieri
	9420 euro	8652 euro

Abbiamo osservato una netta riduzione dei costi per il servizio sanitario nazionale, esattamente 1000 euro in meno per ogni esame coronarografico ed un aumento degli utili da parte degli ospedali (9420 euro a fronte degli 8652 euro settimanali), eseguendo quasi il doppio degli esami. Questi dati rapportati all'attività annuale della nostra emodinamica avrebbero determinato un risparmio di circa 500 mila euro da parte della regione. Inoltre abbiamo ottenuto un'ottimizzazione dei posti letto ordinari che possono essere utilizzati per altre patologie cardiovascolari, impiegando le risorse mediche ed infermieristiche per pazienti che realmente ne necessitano.

Conclusioni. La coronarografia in DH presenta degli enormi vantaggi in termini di riduzione della spesa pubblica e di ottimizzazione delle risorse. Un aumento della disponibilità dei posti letto, nell'attuale contesto della loro continua contrazione, per patologie cardiovascolari. Un sensibile incremento degli utili da parte delle aziende ospedaliere.

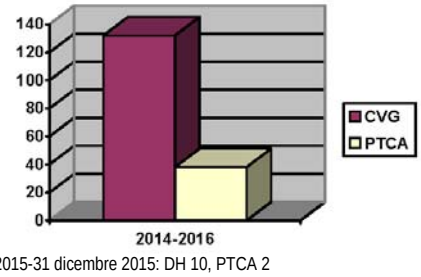

1 novembre 2015-31 dicembre 2015: DH 10, PTCA 2
1 gennaio 2016-14 giugno 2016: DH 42, PTCA 9
Dati Totali
Da ottobre 2014 a giugno 2016: DH 170, CVG 132, PTCA 38:29 (2 notti), 9 (1 notte).

P37

ESPERIENZA CLINICA DELLA CORONAROGRAFIA IN REGIME DI DAY-HOSPITAL E DELL'ANGIOPLASTICA CORONARICA IN DAY SURGERY. ESPERIENZA DI DUE ANNI IN UN SINGOLO CENTRO

Francesco Monti, Augusto Boggi, Riccardo Colantonio, Francesco Luigi Rotolo, Emanuele Bruno, Roberto Serdoz

Emodinamica e Cardiologia Interventistica, Ospedale S. Pietro FBF, Roma, Italy

Introduzione. L'accesso radiale nell'esecuzione dell'esame coronarografico ha sicuramente apportato enormi vantaggi in termini di riduzione delle complicanze vascolari, precoce mobilizzazione del paziente, riduzione dei tempi di degenza e migliore compliance del paziente. Ciò nonostante, pur essendo diventato sempre più frequente nei laboratori di emodinamica italiana, ci sono pochissime esperienze sulle coronarografie in regime di Day Hospital (DH) e delle angioplastiche coronariche (PTCA) in regime di Day Surgery (DS). Lo scopo del nostro studio è stato quello di sottoporre, una popolazione selezionata di pazienti, ad esame coronarografico in DH e a PTCA in DS. e valutare la sicurezza del percorso in DH-DS.

Materiali e metodi. Sono stati arruolati 132 pazienti da maggio 2014 a giugno 2016, di cui 9 sono stati anche sottoposti a PTCA in DS. Per incannulare l'arteria radiale abbiamo utilizzato introduttore radiale Radifocus Terumo 6 Fr 25 cm. Emostasi con sistema TR Band Terumo. Sono stati esclusi i pazienti con sindrome coronarica acuta, pazienti con allergia al mezzo di contrasto, insufficienza renale e assenza di polso radiale bilaterale. Tutti i pazienti eseguivano un prelievo ematico post procedura per la valutazione dell'emocromo, la coagulazione e la funzione renale.

Risultati. 9 pazienti sono stati sottoposti ad angioplastica coronarica e trasferiti in reparto di cardiologia e dimessi il giorno dopo la procedura. 123 pazienti sono stati dimessi il giorno stesso della procedura. Gli esami ematochimici post procedura erano tutti nella norma e nessun paziente ha presentato complicanze vascolari legate al sito di accesso.

Conclusioni. Nella nostra esperienza, la coronarografia in DH e la PTCA in DS, in una popolazione di pazienti selezionata, ha evidenziato una sostanziale non inferiorità in termini di efficacia e sicurezza rispetto al regime ordinario. Da considerare inoltre la miglior compliance del paziente ad eseguire una procedura con tempi di degenza ridotti.

P38

USO SISTEMATICO DEL ROTABLATOR PER VIA RADIALE NEL TRATTAMENTO DEI PAZIENTI ANZIANI AD ALTO RISCHIO CON LESIONI IPERCALCIFICHE DEL TRONCO COMUNE E DEL RAMO INTERVENTRICOLARE ANTERIORE. ESPERIENZA DI UN SINGOLO CENTRO E DI UN SINGOLO OPERATORE

Carlo Cappelli, Stefano Tondi, Paolo Magnavacchi, Daniele Iaccarino, Catia Paganelli

Cardiologia, NOCSAE, Baggiovara, Modena, Italy

Background. Il nostro Centro di Emodinamica in Baggiovara-Modena può essere considerato un centro ad alto volume procedurale, dato che nel decennio 2006-2015 abbiamo eseguito oltre 10000 procedure di angioplastica coronarica percutanea di cui circa 1/5 in condizioni di urgenza/emergenza in corso di STEMI. Approccio sistematico radiale superiore al 90% dei casi negli ultimi 8 anni. Dal luglio 2008 un singolo operatore ha iniziato l'utilizzo del Rotablator per il trattamento di lesioni coronariche ipercalcifiche indilatabili. Ad oggi sono stati trattati con aterectomia rotazionale in totale 113 pazienti. Approccio radiale in 106 casi (94%).

Obiettivo. Le lesioni ipercalcifiche del TC e del ramo IVA rappresentano una reale difficoltà per gli interventi percutanei. La nostra analisi si ripropone di valutare la sicurezza e l'efficacia dell'uso del Rotablator in una popolazione anziana ad alto rischio operatorio.

Metodo. Dal luglio 2008 al luglio 2016 sono stati considerati tutti i pazienti che hanno eseguito il Rotablator sul TC e sul ramo IVA nel nostro laboratorio. Sono stati analizzati i dati clinici ed angiografici e i dati di follow-up.

Risultati. Un totale di 67 pazienti sono stati considerati (TC 23- IVA 44) con età media 75.1±10.3 anni. Il 30% era stato ricoverato per SCA. Insufficienza renale cronica presente nel 35% dei casi e diabete mellito nel 40% dei pazienti. Malattia coronarica trivasale presente nel 52% dei casi con SYNTAX score 44±12 ed EuroSCORE II 5.2±4.2. Approccio radiale nel 95% (64 pazienti per via radiale e 3 per via femorale). Numero di burrs per paziente 1.2±0.3. Numero di DES posizionati per paziente 1.3±0.5. Unica complicanza dovuta a rottura di vaso secondaria ad intrappolamento della burr che ha richiesto impianto in sequenza di quattro stents in situazione di urgenza. Basso numero di MACE dovuti principalmente alla rivascolarizzazione della lesione bersaglio.

Conclusioni. Nei pazienti anziani ad alto rischio operatorio spesso rifiutati dal Cardiochirurgo in virtù di pesanti copatologie il trattamento con Rotablator permette di modificare le caratteristiche della placca calcifica e di sottoporre poi con sicurezza il paziente ad una procedura di PCI con impianto di DES. L'approccio sistematico radiale permette di ridurre le complicanze dovute all'accesso vascolare. La metodica di rotablazione è fortemente "operatore-dipendente": la scelta di un singolo operatore per equipe appare vincente per ridurre le complicanze procedurali.

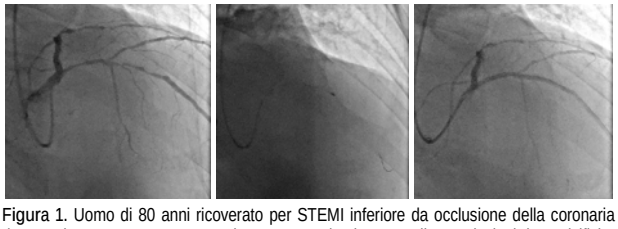

Figura 1. Uomo di 80 anni ricoverato per STEMI inferiore da occlusione della coronaria destra. Il ramo IVA presenta al tratto prossimale e medio tre lesioni ipercalcifiche subocclusive (a sinistra). Dopo passaggio fresa da 1.25 mm (in centro) si completa con posizionamento di duplice DES (a destra).

- Copyright - Il Pensiero Scientifico Editore downloaded by IP 216.73.216.135 Thu, 03 Jul 2025, 23:43:58

P39

ESPERIENZA "REAL WORLD" SULL'UTILIZZO DI STENT CORONARICO AUTOESPANDIBILE XPOSITION S IN DIFFERENTI CONTESTI CLINICI ED ANATOMICI

Livio Giuliani[1], Serena Rossi[2], Luca Paolini[2], Marcello Caputo[3], Marco Zimarino[2], Nicola Maddestra[1]
[1]UOSD Emodinamica Diagnostica e Interventistica, Ospedale Clinicizzato SS. Annunziata, Chieti, Italy, [2]Dipartimento di Scienze Cliniche e Bioimmagini, Università degli Studi "G. d'Annunzio", Chieti, Italy, [3]UTIC e Cardiologia, Ospedale Clinicizzato SS. Annunziata, Chieti, Italy

Introduzione. Lo stenting coronarico durante angioplastica percutanea (PCI) rappresenta l'opzione terapeutica ottimale per il trattamento delle stenosi coronariche. Tuttavia tale procedura è gravata dal rischio di malapposizione e conseguente trombosi di stent precoce o tardiva. Tale evenienza è più frequente in caso di biforcazioni, dove spesso esiste un'ampia discrepanza di calibro fra vari segmenti dello stesso vaso, negli aneurismi coronarici e nelle sindromi coronariche acute, in cui l'elevato carico trombotico e la vasocostrizione riflessa possono condurre all'under-sizing dello stent oppure ad incompleta post-dilatazione. In tali contesti, lo STENTYS XpositionS, grazie alle proprietà della sua struttura, riesce ad adattarsi alle pareti del vaso coronarico non solo subito dopo il suo rilascio, ma anche durante le successive fasi di rimodellamento positivo o di dissolvenza di materiale trombotico.
Metodi. Abbiamo condotto un'analisi retrospettiva mirata a testare l'efficacia e la sicurezza dello STENTYS XpositionS, dotato del nuovo sistema di rilascio con pallone, in pazienti trattati nel nostro Centro da Luglio 2015 ad Aprile 2016. L'endpoint primario è stato il fallimento della lesione target (TLF) a 6 e 12 mesi, inteso come endpoint combinato di morte cardiaca, re-infarto su vaso target e rivascolarizzazione ischemia-guidata su vaso target. Gli endpoint secondari sono stati il successo procedurale, inteso come assenza di morte e rivascolarizzazione ischemia-guidata sul vaso target durante l'ospedalizzazione, la TLF a 30 giorni, la morte per ogni causa e l'incidenza di trombosi intrastent a 30 giorni e 12 mesi. Il follow-up clinico prevede un contatto telefonico a 30 giorni, 6 e 12 mesi.
Risultati. Il numero totale dei pazienti trattati è stato di 50 (9 di sesso femminile, 41 di sesso maschile) con età media di 65±12 anni. 15 pazienti sono stati sottoposti ad impianto di STENTYS XpositionS per ischemia stress inducibile, 8 perNSTEMI, 27 in corso di STEMI. La sede di impianto è stata la seguente: 17 su ramo discendente anteriore, 16 sulla coronaria destra, 3 sul tronco comune, 2 su graft venosi, 12 su ramo circonflesso. In totale 8 sono stati utilizzati per il trattamento di biforcazioni. Il follow-up medio è di 6,3 ± 2,6 mesi. Non sono state riportate complicanze periprocedurali in nessun caso. Un paziente (2%) è deceduto per scompenso cardiaco durante l'ospedalizzazione. Non sono stati raggiunti altri endpoint primari e secondari dagli altri pazienti.
Conclusioni. Lo STENTYS XpositionS risulta essere efficace e sicuro nella pratica clinica in diversi contesti clinici. Inoltre, il nuovo sistema di rilascio conferisce maneggevolezza e precisione durante l'impianto dello stent, caratteristiche indispensabili per un adeguato trattamento delle lesioni coronariche complesse anche in corso di STEMI.

P40

BIOMIME MORPH STENT FEASIBILITY STUDY: A SINGLE CENTER EXPERIENCE

Vincenzo Andrea Infantino, Alessandro Aprile, Marco Zanera, Angelo Di Leo, Amedeo Ferro, Pietro Gaetano, Gaetano Senatore
Divisione di Cardiologia, ASL TO4, Ospedali di Ciriè e Ivrea, Ciriè, Italy

Background and objectives. Significant tapering in coronary artery branches often poses a problem about the optimal stenting strategy to treat very long coronary stenosis. Sizing to match the proximal segment can lead to an over-dilatation of the distal tract, increasing the risk of dissection, while sizing to match the distal part results in an under-dilatation of the proximal segment. A tapered stenting could ensure better matching of stent and vessel size. Meril's Biomime Morph Sirolimus Eluting Stent is the world's first tapered drug eluting stent system that could solve this kind of difficulties.
Materials and methods. In our hospital, from January 2016 to July 2016, 62 patients were treated with percutaneous coronary intervention and at least one Biomime Morph stent was implanted. Patients with chronic stable angina, with CTO lesions too, or with a coronary acute syndrome setting (UA, NSTEMI, STEMI) were treated. According to the characteristics of the coronary lesions, the patients were treated with a Biomime Morph stent of the adequate size and length with or without techniques or devices to facilitate the progression and the implantation of the stent.
Results. In 62 patients 70 Biomime Morph stents were implanted. The setting of an acute coronary syndrome occurred in 32.8% of patients (STEMI 11.4%). The access site was mainly the radial approach (88.5%) with a multivessel coronary disease in the 77.1% of the population. The most treated artery was the anterior interventricular artery (41.4%) and the treated lesions were often in the proximal or middle portion of the vessel. The lesions were principally of type C of Ellis classification, calcified in 34.2% of cases, with a mean length of 46.5 mm and a mean stenosis percentage of 91.5%. The success implantation rate was 91.4%. In the 24.2% of cases a buddy wire was necessary, in the 11.4% a Guideliner mother-and-child guide catheter was used, in the 8.5% an anchoring balloon technique was used and sometimes (27.1%), an extra support guidewire was necessary. In 11.4% of cases, the lesions treated were in a CTO setting.
Conclusion. In our experience the implantation of Biomime Morph stents to treat very long lesions, even without necessarily use devices to facilitate the stent progression, in CTO or SCA settings, has been proven to be useful and not particularly difficult, with a very low failure rate, ensuring a good final angiographic result avoiding multiple stent implantation and the need of stent overlapping.

P41

TRATTAMENTO DELLA PATOLOGIA DEL TRONCO COMUNE CON STENT CORONARICO AUTOESPANDIBILE: RISULTATI A MEDIO E LUNGO TERMINE DI UN SINGOLO CENTRO

Francesco Pisano, Gianluca Amato
SS Emodinamica, Ospedale Regionale della Valle d'Aosta, Aosta, Italy

Background. Per molto tempo la rivascolarizzazione coronarica chirurgica è stata considerata il trattamento di prima scelta per la patologia del tronco comune (TC); negli ultimi anni come ha dimostrato il Syntax Trial il trattamento di tale patologia è risultato sicuro ed efficace anche mediante rivascolarizzazione percutanea. Si è scelto l'utilizzo della tecnologia "self-expandable" nel TC perché permette un'adeguata apposizione dello stent alla parete del vaso adattandosi bene al calibro del TC (tipicamente maggiore di 4 mm di diametro) ed a significative variazioni di calibro, come avviene passando dal TC al ramo discendente anteriore (IVA) o al ramo circonflesso (CX). Lo stesso dispositivo inoltre presenta dei "ponti" tra le maglie che possono essere disconnessi, facilitando così il trattamento delle biforcazioni.
Scopo. Valutazione di efficacia e sicurezza dell'utilizzo di stent coronarici autoespandibili per il trattamento della malattia del TC.
Materiali e metodi. Trattasi di uno studio monocentrico, non randomizzato, retrospettivo. Sono stati trattati 34 pazienti (pz) con stenosi critica del tronco comune. Le caratteristiche cliniche dei pazienti sono le seguenti: età media 72±9.4 anni, FE 48.6±10.7%, familiarità per CAD 70%, ipertensione 94%; fumatori 32%, diabete 11%. Il 44% dei pz presentava inoltre cardiopatia ischemica pregressa. Presentazione clinica: 75% casi elettivi, 25% SCA. Accesso vascolare: femorale nel 76%. Gli stent impiantati sul TC sono medicati con paclitaxel (9 casi) o sirolimus (23 casi); il diametro è stato 3,5-4,5mm in 24 casi (70%), la lunghezza 27 mm (58%) o 22 mm (42%). Predilatazione eseguita nel 100% dei casi (calibro medio pallone 3.39 mm); postdilatazione eseguita nel 97% dei casi (calibro medio pallone 4,28mm). In 9 casi lo stent è stato posizionato solo sul tronco comune (lesioni con medina 1-0-0). Ove era coinvolta la biforcazione del TC è stata utilizzata tecnica a singolo stent (provisional stenting): in 22 pz lo stent è stato impiantato verso IVA, in 1 pz verso il ramo CX, con successivo kissing balloon finale. In 1 caso (medina 1-1-1) è stata eseguita angioplastica della biforcazione tra TC-IVA-Cx mediante Culotte Technique, con buon risultato. In un caso di malattica del TC e ostio di CX (medina 1-1-0) è stato posizionato un DES non autoespandibile su CX (TAP).
Risultati. Il risultato angiografico immediato: buono in tutti i basi. Si segnalano 2 casi di blocco AV totale post-procedurale. Al follow-up a medio-lungo termine di 14.5 mesi (range 1-27) il tasso di MACE è dell'11%: 1 TLR a 60 giorni per restenosi ostiale di ramo Cx e 3 morti (1 morte improvvisa extraospedaliera dopo 10 giorni, 1 a 6 mesi in pz con insufficienza renale cronica, 1 a 6 giorni dall'impianto per shock cardiogeno refrattario).
Conclusioni. L'utilizzo di stent coronarici autoespandibili nel trattamento della patologia del TC è risultato sicuro ed efficace, dimostrando un risultato a medio e lungo termine in linea con quanto ottenibile mediante angioplastica con stent tradizionali. Sono auspicabili futuri studi randomizzati per chiarire l'efficacia e la sicurezza di questa metodica in confronto agli stent medicati tradizionali.

P42

TRATTAMENTO COMBINATO CON STENT AUTOESPANDIBILE E STENT CONVENZIONALE DI LESIONE CON ANGOLAZIONE ESTREMA E AMPIO MISMATCH DI CALIBRO

Pietro Mazzarotto, Lucio Goffredo, Giovanni Bertazzoli, Claudio Panciroli
UOSD Emodinamica, Ospedale Maggiore, Lodi, Italy

Introduzione. I progressi tecnologici e procedurali nell'interventistica coronarica rendono disponibili dispositivi e tecniche sempre più diversificati per il trattamento di anatomie complesse. In questo contesto risulta fondamentale la scelta dei materiali da impiantare in ogni singolo setting, la pianificazione della strategia e i dispositivi ausiliari da utilizzare. Si presenta un caso clinico di rivascolarizzazione percutanea di una stenosi coronarica la cui complessità è correlata alla sede ostiale, all'estrema angolazione e all'ampia discrepanza di calibro dei segmenti coronarici coinvolti.
Materiali e metodi. Paziente maschio di 65 anni, con pregresso bypass aortocoronarico con arteria mammaria interna su interventricolare anteriore (IVA) e bypass venoso su ramo diagonale, viene sottoposto a coronarografia per sindrome coronarica acuta. Si documenta bypass venoso occluso, stenosi subocclusiva di IVA distale e stenosi critica ostiale dell'arteria circonflessa (CX). Tale vaso, di calibro 3.5 mm, origina con angolazione estrema da un tronco comune (TC) di 5.0 mm. Si pianifica rivascolarizzazione di CX e successiva rivascolarizzazione ischemia-guidata di IVA. Per l'elevato mismatch di calibro e l'estrema angolazione si decide di impiantare uno stent autoespandibile. La pianificazione della procedura viene focalizzata sui seguenti aspetti: necessità di ampio supporto, ostacolato da marcata ectasia e tortuosità dell'aorta, necessità di overlapping con uno stent convenzionale, con quest'ultimo all'esterno per evitare lo sviluppo a distanza di gap fra i due dispositivi. Si pianifica pertanto l'utilizzo di un'estensione "mother and child" (Guideliner 7F, Vascular Solutions, USA), di un filo guida ad elevato supporto

- Copyright - Il Pensiero Scientifico Editore downloaded by IP 216.73.216.135 Thu, 03 Jul 2025, 23:43:58

e l'impianto dello stent convenzionale per primo, seguito dall'autoespandibile embricato internamente. Dopo adeguata predilatazione della stenosi viene impiantato il DES su CX prossimale (Resolute Onyx, 3.5 x 12 mm, Medtronic, USA). Sull'asse TC-CX viene successivamente impiantato lo stent autoespandibile (Xposition S 3.0-3.5 x 27 mm, Stentys, Francia) embricato con lo stent precedente. Il posizionamento e la corretta sovrapposizione sono resi possibili dall'intubazione profonda del Guideliner in CX, all'interno del DES preimpiantato. Dopo aver aperto le maglie dello stent autoespandibile sull'ostio dell'IVA mediante la disconnessione dei ponti, la procedura viene completata rimuovendo il delivery. In tale fase, nonostante la stretta curvatura, la retroflessione della guaina all'interno dello stent viene evitata ritirando ampiamente il catetere guida in aorta.

Conclusioni. La scelta dello stent autoespandibile è risultata ottimale in quanto la memoria elastica, garantita dalla piattaforma in nitinolo, ha permesso al dispositivo di adattarsi ai segmenti angolati e al mismatch di calibro senza subire deformazioni permanenti. L'utilizzo di tecniche e materiali dedicati al trattamento di lesioni complesse e un'attenta pianificazione della procedura hanno permesso di portare a termine l'impianto di questo dispositivo, correttamente combinato con uno stent convenzionale, con un buon risultato finale in assenza di complicanze.

P43

STEMI ANTERIORE COMPLICATO DA SHOCK CARDIOGENO IN PATOLOGIA COMPLESSA MULTIVASALE

Antonino Cardile, Mauro Rondi, Andrea Micheli, Federico Canziani, Paolo Sganzerla

UOC Cardiologia- Emodinamica, ASST BG Ovest, Ospedale di Treviglio, Treviglio, Italy

Introduzione. Circa il 50% dei pazienti con STEMI presentano una malattia multivasale significativa. Le linee guida suggeriscono che in caso di STEMI con shock cardiogeno la rivascolarizzazione deve essere ampia ottenendosi una riduzione significativa degli eventi cardiovascolari avversi rispetto alla sola PCI del vaso colpevole. Viene presentato un caso clinico di un paziente con STEMI anteriore complicato da shock cardiogeno e malattia multivasale trattato con PCI sul Tronco Comune con tecnologia self-expandable. Follow-up clinico e imaging IVUS a 30 giorni.

Case report. Paziente maschio di 68 anni iperteso e dislipidemico che si reca in PS per il persistere di dolore toracico da due ore. L'ECG all'ingresso mostra un sopra ST anteriore: accesso diretto in sala di emodinamica con quadro clinico di shock cardiogeno. La coronarografia da accesso radiale rivela la presenza di una coronaropatia trivasale con severa stenosi distale sub occlusiva del tronco comune (TC) con flusso TIMI 1 a valle, occlusione medio distale del ramo intraventricolare anteriore (IVA), stenosi critica tratto distale del ramo circonflesso (CX) e lunga lesione subocclusiva del marginale principale (MO). La coronaria destra appare calcifica con lunga stenosi critica nel tratto prossimale e medio. Al fine di stabilizzare il paziente viene impiantato un contropulsatore ed un elettrocatetere in ventricolo dx (EC) per BAV completo parossistico. Si somministrano inibitori piastrinici ev (abciximab). Da accesso radiale dx dopo un'iniziale predilatazione del TC con pallone 2.5 x 15 mm ristabilendo un buon flusso sull'asse TC/IVA/CFX si è proceduto alla rivascolarizzazione di MO con applicazione di DES 2.5 x 35 mm e di CFX distale con applicazione di DES 2.5 x 18 mm. La lesione del TC è stata trattata con uno stent autoespandibile medicato al sirolimus 3.5-4.5 x 22 mm posizionato sull'asse TC-IVA. Questo stent, avente indicazione sul TC, grazie alle sue proprietà elastiche e al particolare design delle maglie permette non solo di garantire la corretta apposizione a grosse discrepanze di calibro presenti sull'asse TC-IVA ma anche di consentire un facile accesso al collaterale. Tra le maglie, infatti, sono presenti dei ponti che possono essere disconnessi per creare un'apertura sul CX garantendo una copertura dell'ostio. A distanza di un mese è stata trattata la coronaria destra calcifica con aterectomia rotazionale con fresa di 1.25 mm ed applicazione di due DES in overlap 3.0 x 22 mm e 2.5 x 40 mm. L'imaging IVUS effettuato sull'asse TC-IVA ha mostrato una buona e corretta apposizione dello stent autoespandibile.

Conclusioni. Lo stenting multivasale è risultato essere ottimale in termini angiografici e clinici. La disponibilità della tecnologia self-expandable ha consentito il trattamento di una forma complessa di aterosclerosi coronarica caratterizzata da una biforcazione e da una grossa variazione di calibro.

P44

CORONARY ANGIOPLASTY IN HIGH-RISK PATIENTS: RESULTS USING A NEW BIODEGRADABLE POLYMER SIROLIMUS ELUTING STENT (CARDIONOVUM XLIMUS)

Marco Miglionico, Francesco Piccirillo, Annunziata Nusca, Paolo Gallo, Elisabetta Ricottini, Fabio Mangiacapra, Rosetta Melfi, Germano Di Sciascio

Università Campus Biomedico, Roma, Italy

Introduction. In-stent restenosis (ISR) is a major cause of failure of percutaneous coronary angioplasty. Drug eluting stents (DES) have been proved to reduce the ISR rate, but they have been associated with an increased risk of very late stent thrombosis compared with bare metal stents (BMS).

Aim. In this study, we assessed the safety and efficacy of percutaneous coronary intervention (PCI) using the stent XLIMUS, a new biodegradable polymer sirolimus eluting stent, in a population of high risk patients.

Methods. We enrolled 95 consecutive patients undergoing PCI for coronary disease; 33% of patients underwent PCI for SCA/STEMI. We treated 135 lesions, and about 95% was B1/B2/C type (according the ACC/AHA classification). The XLIMUS DES was successfully implanted in 99% of lesions (134): in only one case the stent failed to cross the target lesion. Dual antiplatelet therapy was indicated of at least 6 months. No MACEs occurred during hospitalization. At 6 months follow-up, overall rate of MACEs was 4%; the rate of target vessel revascularization was 3%, with a rate of target lesion revascularization of 1%. No cardiac death, MI, or stent thrombosis have been recorded. TIMI minor bleeding occurred in 3 patients (3%). The Kaplan-Meier estimate for major adverse clinical events-free survival at 6 months was 95%.

Conclusion. This single-center study shows the favorable outcomes of efficacy and safety using biodegradable polymer sirolimus-eluting stent XLIMUS, that could be considered as a reasonable option for the treatment of high-risk patients undergoing PCI.

P45

FAVORABLE CLINICAL LONG-TERM FOLLOW-UP OF MINI-CRUSHING TECHNIQUE FOR TREATMENT OF TRUE BIFURCATIONS

Annamaria Nicolino, Shahram Moshiri, Luca Olivotti, Alberto Chisari, Gian Battista Danzi

Emodinamica ed Interventistica Cardiovascolare, Ospedale Santa Corona, Pietra Ligure, Italy

Purpose. Percutaneous treatment of coronary bifurcations lesions (CBL) is associated with a low procedural success rate and high incidence of target lesion revascularization (TLR), and stent thrombosis. The provisional approach is the default technique for the majority of cases, however stent implantation on both branches is required in 15%-30% of cases. The ''mini-crush'' is one of the techniques used to implant stents on both branches of a CBL and provides complete coverage of the ostium of the side branch, while minimizing the length of the crushed stent. The aim of this study was to evaluate the long-term clinical outcomes associated with first generation DES for the treatment of CBL with mini-crush technique.

Methods. Between January 2006 and December 2010, all consecutive patients (Pts) who underwent implantation of DES with the "mini-crush" technique for the treatment of true CBL were admitted to this observational study. Three-year follow-up was obtained in all of the cases by means of telephone interview or visit at our out-patient clinic.

Results. In the study period we treated 105 CBL in 105 patients with the "mini-crush" technique and first generation DES. Clinical presentation was an acute coronary syndrome (ACS) in 71% of the cases and stable coronary artery disease in the remaining 29%. Unprotected left main was treated in 27% of patients. Two-step kissing balloon inflation and final kissing balloon inflation was systematically performed. Immediate procedural success was obtained in all of the cases. One episode of definite stent thrombosis was documented 10 days after the index procedure (DAP discontinuation). The 3-year cumulative incidence of MACE was 13.7%: 3 deaths, 3 cases of myocardial infarction, while a repeat procedure was done in 11 patients.

Conclusions. Our results suggest that the treatment of CBL by means of the mini-crush stenting technique is associated with excellent technical and angiographic success and provides acceptable long-term outcomes in a high-risk patient population.

P46

BIOABSORBABLE POLYMER DRUG ELUTING STENT: FOLLOW-UP WITH STRESS-REST MYOCARDIAL PERFUSION SCINTIGRAPHY

Roberto Accardi[1], Francesco Pellone[1], Pompeo Nicolì[2], Matteo Perfetti[1], Linda Santoleri[1]

[1]CathLab, Civil Hospital, Macerata, Italy, [2]Nuclear Medicine Department, Civil Hospital, Macerata, Italy

The aim of this study is to evaluate by perfusion scintigraphy the clinical outcome of a bioabsorbable polymer drug eluting stent (DES) in all-comers population.

In the period starting from July 21th, 2010, to February 1st, 2015, 150 patients were treated with Orsiro Biotronik DES. 70 of these patients underwent to stress-rest tetrofosmin myocardial perfusion scintigraphy SPECT between 6 and 22 months (mean follow-up was 14.0±3.6 months) post procedure, to evaluate summed stress score (SSS) and functional capacity. Dual antiplatelet therapy (DAPT) was recommended for all patients at least for 12 months.

The mean age of the cohort was 66.8±10.2 (73% male, 10% diabetes, 11% smoking habits, 16% previous intervention). A total of 70 patients underwent PCI with 86 de novo lesions treated (LAD involved in 37%, CDX in 29% and CX in 14%) with 93 stents; emergent or urgent PTCA was performed for acute coronary syndrome in 20% of patients. Lesion length and diameter were 17.9±6.6 mm and 3.1±0.4, respectively, and diameter stenosis percentage was 87.8±9.7. Lesions were type B2/C in 78% of cases, 22.5% of procedures had bifurcation lesions. Pre-dilatation was performed in 51% of patients, post-dilatation in 30%. Device and procedural success were 100%. No DAPT interruption was observed. While the stress test was positive in 45% of patients (average workload was 113 W), myocardial scintigraphy performed showed no significant reversible perfusion defects with an SSS of ≤3 (mean 2.2) in 10 subjects (14.2%). In 5 of these patients coronary angiography was repeated and no in-stent restenosis was observed; no cardiac death was observed during the follow-up.

- Copyright - Il Pensiero Scientifico Editore downloaded by IP 216.73.216.135 Thu, 03 Jul 2025, 23:43:58

In our study, however limited by a small number of patients, the bioabsorbable polymer drug-eluting stent demonstrated low rates of cardiovascular events and absent in stent restenosis. Stress-rest myocardial perfusion scintigraphy is an excellent non-invasive method to evaluate patients undergoing percutaneous coronary intervention.

P47

IMPACT OF FEMALE GENDER ON CULPRIT PLAQUE FINDINGS AT OCT ANALYSIS IN THE SETTING OF ACUTE CORONARY SYNDROME: A SUB-STUDY OF THE OCT-FORMIDABLE REGISTRY

Francesca Giordana[1], Daniele Errigo[1], Fabrizio D'Ascenzo[1], Mario Iannaccone[1], Fabrizio Ugo[2], Antonio Montefusco[1], Geraud Souteyrand[3], Giampaolo Nicola[4], Massimo Mancone[5], Nicolas Amabile[6], Davide Capodanno[7], Giancarlo Scalone[4], Andrea Rognoni[8], Pierluigi Omedè[1], Francesco Colombo[2], Erika Cavallo[9], Massimo Bancone[9], Simone Calcagno[9], Andrea Mangiameli[7], Gennaro Sardella[5], Pascal Motreff[3], Konstantinos Toutouzas[9], Roberto Garbo[2], Maurizio D'Amico[1], Claudio Moretti[1], Corrado Tamburino[7], Fiorenzo Gaita[1]

[1]Cardiologia, AOU Città della Salute e della Scienza, Torino, Italy, [2]Cardiologia, Ospedale S. Giovanni Bosco, Torino, Italy, [3]Cardiology Department, CHU Clermont-Ferrand, Clermont-Ferrand, France, [4]Cardiologia, Università Cattolica del Sacro Cuore, Roma, Italy, [5]Department of Cardiovascular, Respiratory, Nephrologic, Anesthesiologic and Geriatric Sciences, Sapienza Università, Roma, Italy, [6]Cardiology Department, Institut Mutualiste Montsouris, Paris, France, [7]Cardio-Thoracic-Vascular Department, Ospedale Ferrarotto, Catania, Italy, [8]Catheterisation Laboratory, Ospedale Maggiore della Carità, Novara, Italy, [9]First Department of Cardiology, Hippokration Hospital, Athens, Greece

Aims. To evaluate sex differences in the OCT culprit plaque features and incidence of MACEs at follow-up in the OCT-FORMIDABLE (OCT-Features Of moRphology, coMposItion anD instABility of culprit and pLaquE in ACS patients) registry.

Methods and Results. Data regarding gender and plaque characteristics according to clinical presentation – ACS with (STEMI) or without (NSTE-ACS) ST-segment elevation – were collected. The primary endpoint was the correlation of gender with culprit plaque characteristics at OCT, while incidence of MACE (a composite of cardiac death, myocardial infarction, target vessel revascularization) the secondary one. 285 patients were included in the study, 58 (20%) females. According to clinical presentation, 21 (36%) females were STEMI and 37 (64%) NSTEMI. At OCT analysis, in the STEMI group females showed a longer ruptured area of the plaque (8.6±7.6 vs 4.6±5.4, p=0.003), while in the NSTE-ACS group their component of the plaque was less frequently lipidic (62% vs 80%, p=0.04). No differences in thin cap or in other plaque characteristics (fibrosis, fibro-calcifications, lipid component, necrotic core macrophage infiltration and evidence of thrombus) were found. During follow-up (11.7±13.7 months) no between-group differences in MACEs (5% vs 9%, p=0.88 in STEMI group and 19% vs 15%, p=0.6 in NSTEMI group) emerged. At the multivariate analysis, female gender did not confer a major risk of plaque rupture (HR 1.59, CI 0.44-5.67, p=0.48).

Conclusions. In patients admitted with SCA, female gender seems to have no significant impact on plaque characteristics at OCT analysis, or on the incidence of major adverse cardiovascular events at follow-up.

P48

PROGNOSTIC IMPACT OF INCOMPLETE REVASCULARIZATION IN PATIENTS WITH CORONARY ARTERY DISEASE UNDERGOING CORONARY ARTERY BY-PASS GRAFT SURGERY: A SINGLE-CENTRE EXPERIENCE

Marta Francesca Brancati, Diego Maffeo, Andrea Rizzi, Giovanni Troise, Claudio Cuccia, Ornella Leonzi

Cardiovascular Department, Poliambulanza Foundation Hospital, Brescia, Italy

Background. The prognostic impact of incomplete revascularization (IRV) in patients undergoing coronary artery by-pass graft (CABG) surgery, and the need for subsequent percutaneous coronary intervention (PCI) is not well established.

Purpose. We investigated whether IRV of coronary artery disease (CAD) is associated with adverse prognosis.

Methods. We retrospectively collected data on patients who underwent coronary angiography at our Department between October 2012 and February 2015. Patients with CAD judged surgical candidates due to coronary anatomy or valve disease were selected. Two groups were identified: Group 1, complete revascularization (CRV) and Group 2, IRV. Major adverse cardiovascular events (MACE) were defined as: death, myocardial infarction (MI), stroke and the need for repeat/new revascularization. Follow-up was performed by outpatient visit or telephone call.

Results. We enrolled 178 patients (mean age 68 ± 9), with left main and/or three-vessel disease in 88% of cases. All patients underwent surgery at our Department, with a large recourse of off-pump surgery and of arterial conduits (internal mammary artery in 91% of cases). IRV was performed in 63% of patients; severity of CAD did not influence the completeness of revascularization: left main disease was present in 43% in Group 1 and 47% in Group 2 (p=0.82), three-vessel disease in 61% in Group 1 and 82% in Group 2 (p=0.28). Mean follow-up (90% of patients) was 24 months. MACE occurred in 7% of patients in Group 1 and 6% in Group 2 (p=1). Three patients in Group 2 (3%) underwent subsequent PCI on vessel not receiving graft.

Conclusions. In our little experience, patients undergoing CABG have good prognosis and the IRV does not seem to influence clinical outcome and the need for hybrid revascularization. Since literature reports conflicting results, we are going to propose a larger prospective registry (involving cardiovascular departments in our region), possibly with a longer follow-up, to better investigate this question.

P49

CLINICAL OUTCOME OF PATIENTS WITH MULTIVESSEL DISEASE TREATED WITH BIORESORBABLE VASCULAR SCAFFOLD: A SINGLE CENTER EXPERIENCE

Claudia Zanetti, Silvia Maggio, Carlo Zivelonghi, Alessia Gambaro, Roberto Scarsini, Gabriele Pesarini, Corrado Vassanelli, Flavio Ribichini

Division of Cardiology, Department of Medicine, University of Verona, Verona, Italy

Background. Bioresorbable vascular scaffolds (BVS) are an attractive alternative to conventional drug-eluting stents (DES), especially in young patients with diffuse coronary artery disease (CAD). However, limited data on the safety of BVS in patients with multivessel disease (MVD) are available.

Aim. To assess the safety and feasibility of BVS implantation in patients with MVD in comparison to patients with single vessel disease (SVD) in a real-world population.

Methods. From December 2012 to April 2016, 125 patients were treated on 202 coronary lesions (with implantation of 235 scaffolds) and entered our prospective BVS registry. MVD was defined as a minimum of two critical lesions treated with BVS in different arteries. MVD patients' data and outcomes were compared to those of patients with SVD. Systematic clinical follow-up to evaluate major adverse cardiac and cerebrovascular events was performed (MACCEs: all cause-death, myocardial infarction, target vessel revascularization, target lesion revascularization, ischemic stroke, and bleeding ≥3 according to BARC classification).

Results. Among the overall 125 cases of our BVS registry, 62 patients (49.6%) presented the above mentioned inclusion criteria of MVD (92% male; mean age 57.8±12.7) and were treated on 149 coronary lesions with 149 scaffolds (group A). Two-vessel disease was present in 59.7% and three-vessel disease in 40.3% of cases. The remaining 50.4% of patients enrolled in the registry had SVD (male 85.7%; mean age 52.3±10.3) and were treated on 65 lesions with 82 scaffolds (group B). No difference between the two groups was observed about clinical features, except for dyslipidemia (p=0.02), diabetes (p=0.01) and peripheral disease (p=0.02), that were more common in group A. Acute coronary syndrome (ACS) was the admission diagnosis in 74.1% of cases in group A (56.5% STEMI) and in 82.5% in group B (STEMI 48%). 2 patients were lost at follow-up in group A and 5 patients in group B. Procedural features, in-hospital events and follow-up data were resumed in the Table 1. No difference in terms of MACCEs (rate of 8.4% in group A versus 7% in group B) were observed at a mean follow up of 12±9.3 months between the two groups (p=0.34), neither in ACS patients (p=0.33).

Conclusions. BVS seems to be safe even in patients with MVD, who represent the majority of the population with CAD in everyday clinical practice.

Table 1. Data expressed as mean ± standard deviation or n (%).

	Group A	Group B
N. lesions treated with BVS for patient	2.1±0.9	1±0.1
N. BVS for patient	2.4±1.1	1.3±0.7
BVS diameter (mm)	3.1±0.4	3.1±0.4
BVS length (mm)	21.8±5.7	21.5±5.6
Predilatation	58 (93.5%)	57 (90.4%)
Postdilatation	53 (85.4%)	56 (88.8%)
In-hospital death	1 (1.6%)	1 (1.5%)
All cause-death at follow-up	1 (1.7%)	1 (1.75%)
Myocardial infarction at follow-up	1 (1.7%)	2 (3.5%)
Target vessel revascularization at follow-up	2 (3.38%)	0 (0%)
Target lesion revascularization at follow-up	1 (1.7%)	1 (1.75%)

P50

SEVERITY OF CORONARY ARTERY DISEASE IN PREMATURE ATHEROSCLEROSIS OF INDIAN ETHNIC GROUP COMPARED TO CAUCASIAN PATIENTS: A SINGLE-CENTRE EXPERIENCE

Marta Francesca Brancati, Andrea Rizzi, Diego Maffeo, Claudio Cuccia, Ornella Leonzi

Poliambulanza Foundation Hospital, Brescia, Italy

Background. Premature coronary artery disease (CAD) is sometimes rapidly progressive and is associated with an increased mortality. Some ethnic groups, particularly in Indian subcontinent, have markedly premature and severe CAD, which often represents a challenge for interventional cardiologists.

Objectives. We aimed to evaluate the extension of CAD in Indian compared to Caucasian ethnic group, according to a single-centre experience.

Methods. We retrospectively collected procedural data about consecutive Indian patients who underwent coronary angiography and/or percutaneous coronary intervention (PCI) for suspected coronary artery disease (CAD) at our hospital between May 2009 and May 2016. Patients below 50 years were

- Copyright - Il Pensiero Scientifico Editore downloaded by IP 216.73.216.135 Thu, 03 Jul 2025, 23:43:58

selected and compared with a similar number of consecutive Caucasian patients below 50 years, admitted for suspected CAD at our cath lab between May 2015 and May 2016. Indian patients and Caucasian patients were identified as Group 1 and Group 2.

Results. A total of 40 patients in Group 1 and 40 patients in Group 2 entered the study. Mean age was 43.4±5.4 years in Group 1 and 43.5±3.9 in Group 2 (p=0.9). Diabetes mellitus was present in 40% of patients in Group1 and in 10% in Group 2 (p=0.003). Left main disease was documented in 5% of patients in Group 1 and in 2% in Group 2 (p=0.9), while three-vessel disease was demonstrated in 28% of cases in Group 1 and in 13% in Group 2 (p=0.2). Interestingly, the incidence of severe diffuse CAD was higher in Group 1 than in Group 2 (23% vs 3%, p=0.01).

Conclusions. In our little experience, we observed that Indian ethnic groups often show a more aggressive CAD than Caucasian same-age patients. This difference may be due to a higher incidence of diabetes mellitus in this group. Some gene variations involved in oxidative stress seem to trigger premature and aggressive atherosclerosis in Asian Indians.

P51

DAL RIFLESSO "OCULO-STENOTICO" AL RIFLESSO "OCULO-FUNZIONALE"

Rita Belfiore, Fauzia Vendrametto, Riccardo Neri, Matteo Cassin, Franco Macor, Guglielmo Bernardi
SC Cardiologia, AAS 5 Friuli Occidentale, Pordenone, Italy

Il caso. Donna di 79 anni, ipertesa e con plurime comorbidità (tra cui un Carcinoma mammario avanzato in terapia ormonale), che esegue coronarografia per NSTEMI (TnI max 2.85 ng/mL; cut-off 0.000-0-005 ng/mL). L'esame angiografico documenta una malattia trivasale con interessamento della discendente anteriore al tratto medio, della coronaria destra distale, del primo ramo marginale e del ramo postero-laterale della circonflessa. Pur essendo etichettata come una coronaropatia multivasale, si soprassiede alla valutazione cardiochirurgica in considerazione del quadro generale della paziente e della sua riluttanza ad un eventuale intervento. Si decide, pertanto, di trattare per via percutanea la sola lesione culprit (identificata, da un punto di vista angiografico, come quella più severa). La paziente viene dimessa asintomatica ed in buon compenso di circolo, ma a distanza di sei giorni dall'evento acuto, rientra per recidiva di dolore con screzio troponinico (0.1 ng/mL max). Al controllo coronarografico il quadro anatomico appare invariato, in presenza di buoni esiti di recente PTCA + stenting su MO1Cx e PLCx. A questo punto si decide di affidarsi alla valutazione funzionale con FFR per guidare la rivascolarizzazione sui vasi rimanenti. La pressure wire, però, mostra un risultato inatteso, poiché nessuna delle due lesioni (IVA media e CDx distale) appare ischemizzante e, quindi, meritevole di trattamento. Si soprassiede, pertanto, al completamento della rivascolarizzazione e si potenzia la terapia medica con incremento del dosaggio di beta-bloccante. A distanza di sei mesi la paziente rimane asintomatica per angor ed in buon compenso di circolo.

Razionale. La valutazione qualitativa angiografica isolata può risultare inaffidabile, persino per quelle lesioni coronariche che appaiono "indiscutibilmente" severe.

Risoluzioni tecniche. Utilizzare in maniera più estensiva l'FFR per guidare la rivascolarizzazione coronarica nei pazienti con patologia multivasale.

Implicazioni cliniche. 1) Riduzione del numero di rivascolarizzazioni "inutili", di lesioni funzionalmente non ischemizzanti. 2) Ridurre i rischi inevitabilmente connessi alla rivascolarizzazione (es.: necessità di doppia antiaggregazione) in pazienti con profili di rischio complessi (es.: anziani, con plurime comorbidità o con non trascurabile rischio emorragico)

Prospettive. Incentivare l'utilizzo di una metodica, seppur di per sé già abbastanza consolidata, e di "convincere" il Cardiologo Interventista a modificare il suo approccio alla rivascolarizzazione, passando, appunto, con un po' di autocritica, dal "riflesso oculo-stenotico" a quello "stenotico-funzionale".

P52

TROMBO FLUTTUANTE, FLAP DI DISSEZIONE O SETTO INCOMPLETO DEL SETTO CORONARICO?

Laura Gabrieli[1], Vito Alberotanza[1], Gianpiero Berardi[2]
[1]Radiodiagnostica Universitaria, Policlinico, Bari, Italy, [2]Casa di Cura Santa Maria, Bari, Italy

Riportiamo il caso di un uomo di 66 anni, tabagista, diabetico, iperteso in trattamento farmacologico, con anamnesi familiare positiva per patologie cardiovascolari. Esegue test da sforzo per sintomatologia ischemica tipica in regime ambulatoriale con ECG negativo. Il punteggio diagnostico ottenuto secondo il Veterans Affairs/University of West Virginia Score (VA/UWV Score) è di 60 (massima FC raggiunta 170 b/min con punteggio 12, sottoslivellamento ST 1 mm con punteggio 15, età >55 anni con punteggio 20, storia di angina tipica con punteggio 5, diabete con punteggio 5, comparsa di angina durante il test con punteggio 3).Tale risultato si trova al limite superiore della fascia intermedia della probabilità post-test di CAD. Vista la situazione dubbia, viene eseguita una Coro-TC in regime di elezione, la quale documenta la presenza di placche ateromasiche prevalentemente calcifiche dell'arteria coronaria destra, associate a remodelling positivo, che determinano stenosi al tratto prossimale di circa 45%; presenza di bridging al tratto prossimale della arteria interventricolare anteriore che si estende per circa 1 cm e a monte del quale vi è la presenza di due piccole placche calcifiche eccentriche, la maggiore delle quali determina stenosi di circa 45% associata a remodelling positivo. Come reperto accessorio si documenta la presenza di piccolo e sottile sepimento endoluminale al seno coronarico sinistro in stretta adiacenza dell'ostio coronarico omolaterale e della parete del seno coronarico stesso. Questo riscontro, di dubbio significato diagnostico, fa propendere o per un possibile setto incompleto malformativo, per un piccolo trombo fluttuante, o per un flap dissettivo intimale, che non interessa comunque il lume della coronaria stessa. Diversi radiologi esperti in Coro-TC hanno escluso la possibilità di un artefatto e, di comune accordo con il cardiologo emodinamista, vista la possibilità di una trombosi del tronco comune, si è deciso di sottoporre il paziente a coronarografia, nonostante il rischio elevato della stessa. La coronarografia mostra la presenza delle stenosi precedentemente segnalate ma nessuna alterazione dell'ostio coronarico né tantomeno difficoltà nell'intubazione dello stesso. Viste le condizioni di stabilità del paziente si è deciso di dimetterlo. Dopo un anno dalla dimissione il paziente effettua su richiesta del cardiologo una ulteriore Coro-TC, dalla quale si rileva nuovamente la presenza della suddetta alterazione in prossimità dell'ostio coronarico. Date le condizioni di stabilità delle placche coronariche, il paziente viene dimesso e continua la sua terapia domiciliare. Circa l'alterazione descritta non sono menzionati casi analoghi in letteratura ed abbiamo la certezza che non si tratti di artefatto TC-correlato. Vista la stabilità nel tempo, la morfologia, la sede e le caratteristiche tomodensitometriche conservate, abbiamo escluso la possibilità di un piccolo flap intimale o di un trombo parietale, in ultima ipotesi propenderemmo quindi per la presenza di un piccolo setto dell'ostio coronarico che tuttavia non determina alterazioni della vascolarizzazione epicardica e non pone il paziente ad ulteriori rischi.

P53

UN RARO CASO DI ANGIOSARCOMA DELL'ARTERIA POLMONARE VERIFICATO ISTOLOGICAMENTE

Vito Alberotanza[1], Laura Gabrieli[1], Gianpiero Berardi[2]
[1]Radiodiagnostica Universitaria, Policlinico, Bari, Italy, [2]Casa di Cura Santa Maria, Bari, Italy

Presentiamo il caso di una donna di 72 anni, giunta alla nostra attenzione per dispnea ingravescente, edema a mantellina e turgore delle giugulari insorti nella settimana precedente. L'ECG mostrava una tachicardia sinusale. Gli esami di laboratorio erano aspecifici in quanto presentavano una lieve leucocitosi, un aumento della VES, negatività degli enzimi cardiaci, d-dimeri lievemente incrementati e coagulopatia da consumo. L'emogas evidenziava un quadro di ipossiemia, ipocapnia e lieve alcalosi respiratoria. La paziente veniva sottoposta ad ecografia transtoracica che evidenziava la presenza di un trombo a livello dell'arteria polmonare, con notevole riduzione del flusso ed una dilatazione del ventricolo destro. Il quadro di tromboembolia polmonare (TEP) veniva confermato da una angio-TC, che evidenziava difetto di riempimento a calco del tronco polmonare esteso ai due rami principali. Veniva dunque istituita una terapia anticoagulante, senza significativi risultati. Un'ecografia transesofagea identificava una formazione solida in continuità con una cuspide valvolare polmonare ed un difetto di riempimento del tronco arterioso. Visti i risultati discordanti ed il peggioramento delle condizioni cliniche veniva effettuata una angiografia delle arterie polmonari nel tentativo di una eventuale disostruzione; questa evidenziava un interruzione pressoché completa (95%) del flusso attraverso il tronco polmonare dalla sua origine sino ai rami di divisione. Nel tentativo di attraversare la stessa, si riscontrava una notevole resistenza ma si riuscivano a prelevare piccoli frammenti. La morfologia e le caratteristiche dei piccoli frustoli prelevati escludeva la possibilità di una TEP e orientava la diagnosi verso una lesione solida, da definire, del tronco polmonare. Al fine di chiarire il quadro complessivo, la paziente veniva sottoposta ad una RM cardiaca che evidenziava tessuto solido a segnale intermedio in T1 e T2, con disomogenea impregnazione dopo mezzo di contrasto, inglobante in blocco: tratto di efflusso del ventricolo destro, valvola, tronco polmonare e sue diramazioni. Visto il precipitare delle condizioni cliniche, in assenza di risposta alla terapia medica, nel sospetto di una ipertensione polmonare sostenuta da patologia steno-ostruttiva non trombotica, la paziente veniva trasferita presso altro nosocomio per intervento cardiochirurgico di sostituzione in blocco dell'arteria polmonare. L'esito istologico, effettuato sia sul frustolo sia sul pezzo operatorio, è stato di leiomiosarcoma scarsamente differenziato del tronco polmonare con coinvolgimento valvolare ed estensione distale coinvolgente la biforcazione ed i due rami principali, per una estensione massima di 16 cm. Il leiomiosarcoma dell'arteria polmonare è una rarissima patologia neoplastica che simula una TEP; La mancata risposta alla terapia conservativa, la difficoltà e l'inefficacia dell'approccio interventistico, oltre che l'atipicità del quadro radiologico hanno fatto sospettare, nel caso specifico, la presenza di tale patologia.

P54

DALLA SOSPETTA ROTTURA DELLE CORDE TENDINEE ALLA TRASPOSIZIONE CONGENITAMENTE CORRETTA DEI GROSSI VASI

Vito Alberotanza[1], Laura Gabrieli[1], Gianpiero Berardi[2]
[1]Radiodiagnostica Universitaria, Policlinico, Bari, Italy, [2]Casa di Cura Santa Maria, Bari, Italy

Riportiamo il caso di un uomo di 63 anni con riferita familiarità per cardiopatia ischemica, ipercolesterolemia, presentatosi alla nostra

- Copyright - Il Pensiero Scientifico Editore downloaded by IP 216.73.216.135 Thu, 03 Jul 2025, 23:43:58

osservazione dopo unico episodio di dolore toracico dopo sforzo. Ricoverato presso la nostra struttura presentava tracciato elettrocardiografico con asse elettrico deviato a destra ed un lieve ritardo della conduzione intraventricolare. La coronarografia escludeva patologie stenosanti ma descriveva un'origine anomala delle coronarie; la destra con origine dal seno coronarico sinistro, e la sinistra, con origine dal seno coronarico destro. L'ecocardiogramma mostrava una insufficienza mitralica di grado severo da prolasso del lembo mitralico posteriore e sospetta per rottura di corde tendinee con frazione di eiezione (FE) del 45%. La RM cardiaca, eseguita per dimostrare l'eventuale rottura delle corde tendinee, evidenziava atrio sistemico, sinistro (AS), connesso con il ventricolo morfologicamente destro sistemico (VS), entrambi notevolmente dilatati; notevole trabecolatura parietale del ventricolo sistemico; valvola AV, mitralica, con insufficienza di grado medio; aneurisma del setto inter atriale con bulging in atrio destro (AD); aorta anteroposta; AD ridotto di volume, compresso dall'AS e connesso con ventricolo morfologicamente sinistro; valvola AV tricuspide, con insufficienza di grado lieve; ipocinesia diffusa del VS con ridotta FE. Regolare il drenaggio delle vene polmonari e delle vene cave nei rispettivi atri. In prima istanza, con la sola ecocardiografia, l'ipertrabecolatura del VS, associata al prolasso del lembo posteriore mitralico, aveva fatto supporre una rottura delle corde tendinee smentita dalla risonanza. L'ipertrabecolatura aveva fatto porre il sospetto della presenza di un miocardio non compatto ma i criteri di diagnosi erano parzialmente soddisfatti in quanto il rapporto in telediastole tra strato non compatto/compatto era <2.3 e non si evidenziava accumulo patologico di mezzo di contrasto. Si è posta con certezza, dunque, diagnosi di Trasposizione Congenitamente Corretta dei Grossi Vasi in quanto: l'inversione dei due ventricoli in presenza di una normale morfologia atriale può essere riconosciuta; il ventricolo morfologicamente destro presenta importante trabecolatura ma non tale da giustificare un miocardio non compatto, banda moderatrice ed inserzione dei lembi valvolari più apicale. Nel VS inoltre, la valvola AV risulta inserita più in alto, la parete muscolare è liscia e le valvole AV e arteriosa sono adiacenti. Vi è inoltre, anteposizione dell'aorta ascendente, data dalla mancata traslocazione di aorta e arteria polmonare, ed un'origine delle coronarie da seni coronarici invertiti.

P55

CHIUSURA PERCUTANEA DELL'AURICOLA SINISTRA IN PAZIENTI CON FA ED EMORRAGIA CEREBRALE

Erica Ferrara, Luigi Fedele, Corinna Inserra, Arnaldo Poli
Divisione di Cardiologia, ASST Ovest MI, Sede di Legnano, Legnano, Italy

Razionale. La fibrillazione atriale (FA) è la più frequente aritmia atriale, con prevalenza dell'1-2% nella popolazione generale, e colpisce circa il 7% dei pazienti con età >65 anni e il 15-20% dei pazienti con età >80 anni. I pazienti con FA, secondo le linee guida, devono essere trattati con terapia anticoagulante orale (TAO) per prevenire i fenomeni tromboembolici. Per le limitazioni della TAO, un'alternativa per garantire protezione dai fenomeni tromboembolici è costituita dalla chiusura dell'LLA (LLAC), procedura inizialmente chirurgica, ma che negli ultimi anni viene eseguita con approccio percutaneo; nelle ultime linee guida ESC, la LLAC è in Classe IIb, livello evidenza B. I pazienti con FA complicata da emorragia cerebrale (EC) in TAO, costituiscono un contesto di difficile gestione: non esistono ad oggi documenti di consenso riguardo alla tempistica dell'eventuale reintroduzione della TAO. In questo gruppo di pazienti la LLAC potrebbe rappresentare una valida opzione terapeutica.

Scopo. Abbiamo valutato fattibilità, sicurezza ed efficacia dell'intervento di LLAC nei pazienti con FA che hanno presentato EC in corso di TAO.

Popolazione e metodi. Tra marzo 2010 e ottobre 2014 sono stati trattati 8 pazienti (6 maschi), con età media 70±7 anni, tutti con FA cronica. CHA_2DS_2-VASc medio: 3.6, HAS-BLED medio: 3.3. 5 pazienti avevavo avuto un'emorragia subaracnoidea (ESA), 3 avevano avuto un emorragia intraparenchimale (ICH). Tutti (8/8) i pazienti erano in TAO. In tutti i pazienti è stata eseguita LLAC con dispositivo Amplatzer Cardiac Plug (ACP). In tutti i pazienti è stato eseguito controllo clinico ed ecocardiogramma transesofageo a 60 giorni.

Risultati. La procedura si è svolta con approccio venoso femorale destro e per via transettale in tutti i pazienti; in un paziente è stata eseguita chiusura combinata di PFO e LLA. Il device è stato impiantato con successo in tutti i pazienti. Non complicanze in sala. In 1 paziente è stata documentata FAV femorale in sede di puntura, trattata con riparazione chirurgica. Tutti i pazienti sono stati dimessi in terapia con ASA 75 mg/die e con enoxaparina a dose fissa (4.000 X2). Il FU medio è stato di 12±2 mesi. Al controllo TEE a 60±8 giorni la protesi era normoposizionata, senza evidenza di apposizioni trombotiche, In 1 paziente presenza di un leak di grado minor (<1 mm). Dopo tale controllo in tutti i pazienti è stata sospesa la terapia con ASA ed enoxaparina (media 78±2 giorni, range 63-90 giorni). Al follow-up 2 pazienti sono deceduti per causa non cardiaca (1 complicanze di cirrosi epatica, 1 per neoplasia polmonare), 1 paziente è deceduto per causa cardiaca (scompenso cardiaco). Non si sono verificati nel FU né eventi emorragici né eventi ischemici cerebrali.

Conclusioni. Nella nostra iniziale esperienza la LLAC si è dimostrata una procedura sicura con un basso numero di complicanze intra- e peri-procedurali. La precoce sospensione di OAC o altro tipo di antiaggregante piastrinico dopo terapia con LLAC senza non si è associata eventi ischemici e/o emorragici cerebrali.

P56

EFFECT ON CLINICAL RESTENOSIS OF AN ULTRA-THIN-STRUT BARE METAL COBALT-CHROMIUM STENT VERSUS A THIN-STRUT STAINLESS STEEL STENT

Simona Silenzi[1], Fabio Vagnarelli[1], Pierfrancesco Grossi[1], Luca Mariani[1], Alessandro Aimi[1], Chiara Fraccaro[2], Luciano Moretti[1]
[1]UOC Cardiologia, Ospedale Mazzoni, Ascoli Piceno, Italy, [2]Division of Cardiology, Department of Cardiac, Thoracic and Vascular Sciences, University of Padova, Padova, Italy

Background. Despite data demonstrating the superiority of drug eluting stent (DES) versus bare metal stents (BMS) in all types of lesions/patients, a significant proportion of patients still receive a BMS. Stent characteristics are an important determinant of restenosis. Thinner strut cobalt-chromium (Cro-Co) BMS is associated with a reduction of neointimal formation compared to stainless steel (SS) BMS. However, the advantages of Cro-Co BMS in a real-world population are not clear.

Objectives. To prospectively compare the impact of ultrathin-strut Cro-Co BMS versus thin-strut SS BMS on clinically-driven target lesion revascularization (TLR).

Methods. Patients undergoing percutaneous coronary interventions (PCI) with BMS for any reason were enrolled. Patient with multi-vessel PCI, multi-lesions PCI, PCI of unprotected left main and coronary grafts were not excluded. They were divided in two groups according to stent type: Cro-Co or SS group. The primary endpoint was clinically-driven TLR at follow-up.

Results. During the study period 1541 patients were treated with PCI and stent implantation at our Centre; of these, we considered for the present study 383 patients (24.8%) who received BMS. The frequency of DES use was 75.2% (1158/1541). The criteria used to select patients to be treated with BMS were the following: advanced age, concomitant oral anticoagulant treatment, increased bleeding risk, cancer, or anemia; planned non-cardiac surgery; poor DAPT compliance; angiographic characteristics (short lesions with large vessel diameter). Of the 383 enrolled patients, 222 received SS and 161 Cro-Co BMS. During the follow up Cro-Co patients had a significantly lower occurrence of TLR compared to SS patients (1.9% vs 8.6%, p=0.006). There were no significant differences for the composite endpoint of death, myocardial infarct and stroke (4.9% in Cro-Co group vs 9.5% in SS group, p=0.119). On multivariate analysis the variables that were predictors of TLR were: use of SS stent (OR 4.43, p=0.019) and diabetes (OR 2.84, p=0.025).

Conclusions. The use of an ultra-thin strut Cro-Co BMS is associated with a significant reduction of clinically driven TLR. The stent strut thickness is the most powerful independent predictor of TLR.

P57

L'ANALGO SEDAZIONE A GESTIONE INFERMIERISTICA NEI PAZIENTI SOTTOPOSTI A INTERVENTO DI CHIUSURA DEL FORAME OVALE PERVIO

Michela Barisone[1], Antonella Corona[1], Enrico Aimè[1], Mina Fazio[1], Ivana Masia[1], Gian Battista Danzi[2]
[1]SC Cardiologia, Sala Interventistica Di Cardiologia. Ospedale Santa Corona, Pietra Ligure, Italy, [2]SC Cardiologia, Ospedale Santa Corona, Pietra Ligure, Italy

Introduzione. Il forame ovale può essere pervio nel 10-30% della popolazione. Nella stragrande maggioranza dei casi si tratta di una variante anatomica senza alcuna rilevanza fisiopatologica. La chiusura del forame ovale per via percutanea è ormai una pratica abituale per i laboratori di emodinamica e l'attività di nursing svolta dal personale di sala richiede acquisizione di conoscenze specifiche e di competenze avanzate. Per questo tipo di procedura, in assenza di linee di indirizzo specifiche per la sedazione, l'utilizzo di protocolli operativi condivisi con tutta l'equipe multidisciplinare permette una gestione completa del paziente anche nell'analgo sedazione da parte dell'infermiere.

Scopo. Lo scopo di questo studio è di descrivere l'attività di analgo sedazione svolto dall'infermiere di cath lab di emodinamica negli ultimi 10 anni, attraverso un protocollo operativo, nel periodo peri operatorio dei pazienti sottoposti a chiusura del forame ovale sottoposti a ETE intraprocedurale.

Metodi. È stato condotto uno studio retrospettivo su 124 pazienti consecutivi sottoposti a chiusura del forame ovale pervio con approccio transcatetere, estratti da cartelle elettroniche dal 1/7/2005 al 15/6/2016 presso la sala interventistica di Emodinamica dell'Ospedale Santa Corona di Pietra Ligure. L'infermiere addetto all'anestesia utilizza un protocollo operativo condiviso dall'equipe medica e infermieristica.

Risultati. La popolazione di questo studio è composta da 124 pazienti con un età media di 55 anni. Il 74% del campione ha ricevuto pre medicazione con antiemetico e anticolinergico, il 97% del campione è stato sottoposto a terapia antibiotica, il 3% era già in terapia antibiotica nei cinque giorni precedenti la procedura. Il 90% dei pazienti è stato sedato con Fentanest e Ipnovel, solo nel 30% del campione è stato utilizzato Propofol. La presenza del rianimatore è stata documentata nelle prime 16 procedure, dove non era ancora stato redatto il protocollo operativo, che regolamenta l'attività in autonomia dell'infermiere. Le complicanze peri procedurali sono state 8, dove gli episodi più significativi riguardano un embolizzazione della coronaria destra, due cardioversioni elettriche conseguenti a comparsa di fibrillazione atriale e una bradicardia con successivo sopraslivellamento del tratto ST. Al 100% del campione è stata praticata eparina, nel 65% dei pazienti 5000 UI. Al termine della procedura, l'anexate è stato utilizzato nel 47% dei casi.

Conclusioni. La gestione infermieristica dell'analgo sedazione durante la procedura di chiusura del forame ovale non ha evidenziato un'incidenza significativa di complicanze, rispetto alle procedure assistite dal rianimatore. L'utilizzo di un protocollo condiviso consente un'azione più autonoma da

- Copyright - Il Pensiero Scientifico Editore downloaded by IP 216.73.216.135 Thu, 03 Jul 2025, 23:43:58

parte dell'infermiere operante nella sala di cath lab durante questa procedura e un maggior sviluppo di competenze avanzate, in linea con l'orientamento attuale per l'attività di nursing.

P58

ANOMALOUS ORIGIN OF ALL THREE CORONARY ARTERIES FROM RIGHT SINUS OF VALSALVA IN A PATIENT WITH NSTEMI

Salvatore Asciutto[1], Eluisa La Franca[2], Giuseppe Cirrincione[3], Marco Caruso[3]
[1]Division of Cardiology, ARNAS Civico Hospital, Palermo, Italy, Palermo, Italy, [2]Divisione di Cardiologia, Azienda Ospedaliera Universitaria Policlinico P. Giaccone, Palermo, Italy, [3]Divisione di Cardiologia Interventistica, Ospedale ARNAS Civico, Palermo, Italy

Congenital anomalies of the coronary arteries, although uncommon, have the potential to cause serious myocardial damage, ischemic cardiomyopathy and sudden cardiac death. The anomalous origin of coronary artery has an incidence ranging from 0,17% in autopsy cases to 1,2% in angiographically evaluated cases. Some anomalies are merely anatomic variants, while others may be life threatening. The ectopic origin of the left coronary artery from the right sinus of Valsalva is even rarer, occasionally associated to potentially serious *sequelae*. It has been reported that this type of anomaly is observed in approximately 0.08% of the population with an anomalous coronary artery. A 58-year-old Caucasian man was admitted to our hospital complaining of worsening chest pain at rest, accompanied by diaphoresis. His risk factors were a history of smoking, diabetes type II and family history of coronary artery disease. At admission, his vital parameters were normal. Electrocardiogram showed nonspecific ST-T wave abnormalities. Cardiac Troponin was elevated. Echocardiography revealed preserved left ventricle systolic function with concentric left ventricle hypertrophy and no abnormalities of wall kinesis. Diagnosis of Non-ST elevated myocardial infarction was made and emergent cardiac catheterization was performed. A 6Fr Left Judkins and then a 6 Fr Amplatz left 2 catheter were engaged unsuccessfully in the left sinus of Valsalva. Angiography showed therefore no vessels originating from the left coronary sinus of Valsalva. Right sinus was instead successfully cannulated and visualized with a 6 Fr Right Judkins catheter. At this time we noticed that left anterior descending artery (LAD) and left circumflex artery (LCX) originated both from the right sinus of Valsalva. No left main coronary artery (LMCA) was demonstrated. The right coronary artery (RCA) was dominant and had moderate stenosis on the mid tract. The LAD showed a sub-occlusive lesion in its mid portion. A Sion blue guidewire was passed through the LAD artery and the culprit lesion on the LAD was stented successfully with two sirolimus DES in overlap (3.5x16 mm and 3.5x20 mm). Final angiography demonstrated TIMI 3 flow. The patient's chest symptom fully resolved after the intervention. He followed an uneventful hospital course and consequently discharged in good clinical conditions. Several classification systems for coronary artery abnormalities have been created. Yamanaka et al classified coronary variation based on origin and anatomical course relating to the ascending aorta and pulmonary trunk. In our case, LAD and LCX originated separately, as shown in the fifth type of the classification, a combined type in whom the LAD passes anterior to the pulmonary artery, while the septal branch and the LCX posterior to the aorta. The management of patients with an anomalous coronary artery is controversial and no official guidelines have been published. It includes medical treatment or observation, coronary angioplasty with stent deployment, or surgical repair. However, in our case percutaneous angioplasty was chosen due to the presence of a critical stenosis in a patient with NSTEMI.

Figure 1. *A*: Left oblique antero cranial view shows that the entire coronary system arises from a single ostium in the right sinus of Valsalva. The mid tract of RCA has a moderate stenosis. *B*: In this right oblique anterior view is more evident the course of LAD and of the LCX.

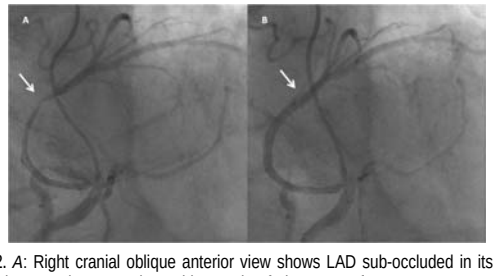

Figure 2. *A*: Right cranial oblique anterior view shows LAD sub-occluded in its medium tract (white arrow). *B*: Angiographic result of the LAD after percutaneous coronary intervention with stents deployment.

P59

LA FRACTIONAL FLOW RESERVE NEI PAZIENTI CON INFARTO MIOCARDICO ACUTO SENZA SOPRASLIVELLAMENTO DEL TRATTO ST: IL REGISTRO DI LA SPEZIA

Marco Arena[1], Roberto Gistri[1], Anees Al Jabri[1], Giorgio Tonelli[1], Giorgio Caretta[1], Veronica Scardigli[1], Riccardo Scattina[2], Gianfranco Mazzotta[1]
[1]Cardiologia Emodinamica, Ospedale Civile Sant'Andrea, La Spezia, Italy, [2]Azienda Ospedaliera Universitaria Paolo Giaccone, Palermo, Italy

Scopo. Stratificare il rischio cardiovascolare mediante fractional flow reserve (FFR) nei pazienti con infarto miocardico acuto senza sopraslivellamento del tratto ST (NSTEMI).

Metodi. Dal gennaio 2011 al dicembre 2013 sono stati sottoposti a studio coronarografico presso il laboratorio di Emodinamica di La Spezia 2728 pazienti: di questi ne sono stati retrospettivamente riesaminati consecutivamente 129 con diagnosi di NSTEMI che avevano eseguito rivascolarizzazione FFR-guidata. La valutazione funzionale mediante FFR era stata eseguita per motivi di carattere clinico. La FFR era stata misurata su almeno una stenosi maggiore o uguale al 50%, localizzata in una arteria coronaria principale. Nei pazienti con coronaropatia multivasale era stata eseguita, quando identificabile, prima la rivascolarizzazione non FFR-guidata della lesione culprit e successivamente la valutazione funzionale delle stenosi coronariche residue. Trentotto pazienti (29%), inoltre, erano stati sottoposti, precedentemente al ricovero, almeno a una rivascolarizzazione coronarica. La FFR era stata misurata su un totale di 231 lesioni coronariche. Il valore cut-off di FFR al di sotto del quale era stata eseguita la rivascolarizzazione coronarica era stato 0.80. Sulla base dei valori misurati con la FFR sono stati successivamente identificati e confrontati al follow-up due gruppi "funzionali" di pazienti: quelli con tutte le lesioni coronariche ≥0.80 (gruppo "defer", n=67, 52%) e quelli con almeno una lesione <0.80 (gruppo "perform", n=62, 48%). L'end-point primario è stato l'incidenza di morte per ogni causa, l'infarto miocardico acuto non fatale e la rivascolarizzazione miocardica non programmata.

Risultati. Il follow-up mediano è risultato di 983 giorni (IQR: 419-1210). Undici pazienti sono stati persi al follow-up. L'incidenza complessiva di eventi avversi a 1 e 3 anni di follow-up è risultata rispettivamente del 22% e 35.6%. L'incidenza di eventi tra i gruppi "defer" e "perform" è stata rispettivamente a un anno del 14.5% e del 30% e a 3 anni del 28% e del 46% (log-rank test p=0.048). All'analisi univariata il gruppo funzionale, il diabete, il pregresso infarto del miocardio e l'insufficienza renale cronica sono risultati associati a un incremento del rischio di eventi avversi. Dopo aggiustamento mediante l'analisi multivariata, l'insufficienza renale (HR 4.89, 95% CI: 2.56-9.34, p=0.0001) e il gruppo funzionale (gruppo "perform" vs gruppo "defer": HR 1.96 95% CI: 1.06-3.62, p=0.033) sono risultati predittori indipendenti di eventi avversi.

Conclusioni. Sulla base dei dati rilevati, la valutazione mediante FFR predice l'esito a lungo termine dei pazienti con NSTEMI sottoposti a studio coronarografico. In particolare, i pazienti senza malattia coronarica funzionalmente significativa rappresentano una classe a basso rischio di eventi avversi.

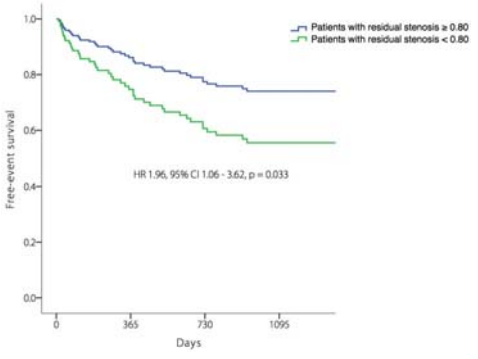

Adjusted survival curve based on Cox regression model.

P60

RITIRATO

P61

TIMING TO ANGIOGRAPHY AND STRATEGIES OF REVASCULARIZATION IN PATIENTS WITH ACUTE CORONARY SYNDROME AND DIABETES: INSIGHTS FROM THE "ACS AND DIABETES REGISTRY"

Andrea Demarchi[1], Marco Ferlini[1], Paola Bognetti[2], Claudia Vecchiato[3], Roberta Rossini[4], Silvia Frattini[5], Filippo Scalise[6], Giulia Ferrante[7], Elona Çollaku[4], Niccolò Grieco[8], Luigi Oltrona Visconti[1], Giuseppe Musumeci[4]
[1]Fondazione IRCCS Policlinico San Matteo, Pavia, Italy, [2]Ospedale San Carlo Borromeo, Milano, Italy, [3]Ospedale di Lodi, Lodi, Italy, [4]ASST Papa Giovanni XXIII, Bergamo, Italy, [5]AO Istituti Ospitalieri di Cremona, Cremona, Italy, [6]Policlinico di Monza, Monza, Italy, [7]Ospedale San Paolo, Milano, Italy, [8]Ospedale Niguarda Ca' Granda, Milano, Italy

Background. Patients with acute coronary syndrome (ACS) and diabetes (DM) are at higher risk of death compared to non-diabetics. Primary percutaneous

- Copyright - Il Pensiero Scientifico Editore downloaded by IP 216.73.216.135 Thu, 03 Jul 2025, 23:43:58

revascularization (pPCI) in STEMI and routine invasive strategy in high risk nSTEMI are associated with a significant reduction of both mortality and major cardiovascular events. Presence of DM by itself is considered as an indication to angiography and revascularization <72 hours in nSTEMI patients.

Aim. To investigate timing to angiography and revascularization strategies in the population of the multicenter prospective "ACS and Diabetes Registry" carried out in Lombardia during a nine-week period between March and May 2015.

Methods and Results. 559 consecutive ACS patients (mean age 68.7±11.3, 35% ≥75 years, 50% STEMI) with "known DM" (56%) or "hyperglycemia" (HG) defined as blood glucose value ≥ 126 mg/dl at admission were included in the registry at 29 hospitals. 529 (96%) patients of the whole ACS population underwent coronary angiography. Mean Syntax Score was 18.2±13; only 28 patients (5.2%) had a no-significant coronary artery disease (CAD) while 145 patients (29%) had a significant 3-vessel CAD. A Heart Team discussion was reported in 20% of the cases. 460 (85%) patients received a myocardial revascularization (92% STEMI vs 76.5% UA/NSTEMI), 402 (87.4%) with PCI (91% STEMI vs 83.4% UA/NSTEMI), 38 (8.3%) with coronary artery bypass grafting (CABG) (3.6% STEMI vs 13.7% UA/NSTEMI) and 15 (3.3%) with a hybrid intervention. For patients treated with PCI, at least one drug-eluting stent was used in 78% of the patients, and for patients treated surgically at least an arterial graft in 64% of the cases. A complete revascularization (CR) was obtained in 61% of patients. About 80% of UA/NSTEMI patients (mean GRACE score 149.4±32.9 and CRUSADE Bleeding score 33.4±16.6) were treated with an invasive approach <72 hours (51% within 24 hours). Patients with known DM compared to HG were significantly older, with higher rate of previous MI and history of cerebrovascular disease and with worst renal function. Despite this higher baseline risk, a lower rate of UA/NSTEMI patients with history of DM received an invasive strategy compared to HG (79.5% vs 90.3%, p=0.001) and in less cases <72 hours (76% vs 88%, p=0.027). EuroSCORE was significantly higher in patients with DM vs HG (12.1±14.2 vs 8.2±11.4, p=0.01) but not Syntax Score (18.4±14.6 vs 17±11); patients with DM had a strategy of revascularization with a higher rate of Heart Team discussion (23% vs 11.7%, p=0.001) and a subsequent more frequent surgical intervention (13.3% vs 3.1%, p=0.001): however CR was less frequent in DM vs HG (56% vs 66.3%, p=0.017).

Conclusion. Almost all ACS patients included in the present registry underwent coronary angiography with a wide use of myocardial revascularization. Compare to HG, patients with known DM were at higher baseline risk but paradoxically were less treated with an invasive strategy, even though they underwent CABG more frequently.

P62

CLINICAL OUTCOME WITH BIORESORBABLE VASCULAR SCAFFOLDS (BVS) OR EVEROLIMUS ELUTING STENTS (EES) IN PATIENTS WITH NSTEMI

Giuseppe Ambrosio[1], Salvatore De Rosa[1], Laura Armandi[2], Renato Maria Bianchi[3], Elisabetta Moscarella[4], Sabato Sorrentino[1], Carmen Spaccarotella[1], Annalisa Mongiardo[1], Daniele Torella[1], Alberto Polimeni[1], Bruno Loi[2], Attilio Varricchio[4], Paolo Calabrò[3], Ciro Indolfi[1]
[1]UO Cardiologia e Cardiologia Interventistica, Dipartimento di Scienze Mediche e Chirurgiche, Università Magna Graecia, Catanzaro, Italy, [2]SC Emodinamica, AO Brotzu, Cagliari, Italy, [3]Dipartimento di Scienze Cardiotoraciche e Respiratorie, Seconda Università di Napoli, Napoli, Italy, [4]Ospedale Monaldi, AO dei Colli, Napoli, Italy

Permanent vessel caging through metal stents remains a major limitation of current-generation DES, preventing positive vessel remodeling, limiting coronary vasomotion and exposing patients to late complications such as neoatherosclerosis or stent thrombosis. Bioresorbable vascular scaffolds (BVS) have the potential to overcome those restraints, providing a transient vessel scaffolding with restoration of vessel anatomy and physiology. These aspects are particularly important in the setting of an acute coronary syndrome, when the alteration of vascular tone often make selection of the most appropriate stent size quite challenging. These issues are indeed accentuated in patients with a non ST-elevation myocardial infarction (NSTEMI), where multiple complex coronary lesions often coexist, even in multiple coronary vessels. Nevertheless, no studies were focused on BVS performance in NSTEMI patients so far. For this reason, aim of the present study was to compare the clinical outcome of NSTEMI patients treated with BVS to those receiving everolimus-eluting stents (EES).

We included 100 consecutive NSTEMI patients treated with BVS in 4 different centers with 100 matched NSTEMI patients treated with DES. Patients with left main or bifurcation stenoses were excluded, as well as patients with chronic total occlusion and or in cardiogenic shock at presentation. All patients were followed up for at least one year.

To balance for the baseline risk, a propensity score was calculated, including all variables known to be associated with prognosis in this clinical setting. At Cox Regression, 1-year composite endpoint of cardiac death, acute myocardial infarction, target-lesion revascularization and recurrent angina showed no statistically significant difference between the two groups (p=0.749), even after correction for baseline propensity score (p=0.657). A slightly higher, non statistically significant incidence of scaffold thrombosis (p=0.390) was found in the BVS group.

In conclusion, a similar outcome was observed with the use of either the ABSORB BVS or the equivalent and best-in-class EES in NSTEMI patients, suggesting that BVS can be safely used in this setting, with appropriate patients' and lesions' selection.

P63

UNA OCCLUSIONE CORONARICA DI DUBBIA EZIOLOGIA

Gianluigi Marrone, Gianluca Tomassoni, Giovanni Fragassi, Licia Petrella, Franco De Remigis, Saro Paparoni, Franco Prosperi, Cosimo Napoletano
Cardiologia, Ospedale Civile di Teramo, Teramo, Italy

CM, maschio, 69 anni, iperteso, dislipidemico, in grave eccesso ponderale, affetto da broncopatia cronica (severo deficit respiratorio funzionale di tipo misto) è stato già sottoposto in passato ad impianto di endoprotesi aortica per aneurisma dell'aorta addominale ed è affetto da cardiopatia ischemica post-infartuale (pregresso infarto miocardico inferiore sottoposto, nel 2013, presso la UOS di Emodinamica del PO di Teramo, a tentativo infruttuoso di ricanalizzazione della coronaria destra). È stato nuovamente ricoverato, nel 2015, presso la Divisione di Cardiologia del PO di Teramo per scompenso cardiaco congestizio e durante quel ricovero, oltre alla effettuazione di un controllo coronarografico (che mostrò stenosi significativa di un ramo marginale ottuso, l'occlusione cronica nota della coronaria destra e stenosi moderata dell'arteria discendente anteriore) emersero il netto peggioramento delle valvulopatie (riscontro di insufficienza mitralica di grado severo, di insufficienza aortica di grado severo) e la presenza di una dilatazione dell'aorta ascendente (con un diametro massimo a livello dei seni del Valsalva di circa 53 mm); il paziente durante quel ricovero fu sottoposto inoltre, dopo il miglioramento delle condizioni di compenso, a consulenza cardiochirurgica dopo la quale, dato il rischio operatorio prospettatogli, preferì proseguire il management conservativo ed iniziare un percorso di cura dell'obesità finalizzata anche al miglioramento dell'insufficienza respiratoria; fu programmato un successivo consulto Cardiochirurgico a breve distanza e venne dimesso in terapia medica ottimizzata, in condizioni di compenso soddisfacente, classe NYHA II-III.

Nel maggio 2016 per insorgenza improvvisa di dolore toracico, è stato soccorso dal 118 ed è giunto nuovamente alla nostra osservazione con diagnosi di "sindrome coronarica acuta con sopraslivellamento del tratto ST in sede anteriore"; presentava una Classe Killip II-III e Classe NYHA III-IV; PA: 120/90; SPO2 91% e la FC 95/min. Il dolore toracico era esordito da circa 3 ore, presente all'arrivo in UTIC ed il tratto ST all'ECG appariva persistentemente sopralivellato in V2-V3-V4. È stata quindi eseguita una coronografia in urgenza (che ha mostrato una occlusione al tratto medio dell'arteria discendente anteriore) ed il paziente è stato sottoposto ad angioplastica coronarica con impianto di 2 stent medicati in overlapping al tratto medio del vaso occluso con buon risultato angiografico, ripristino di pervietà vasale e di buon flusso coronarico finale nonostante le difficoltà dell'operatore nel ripristinare la pervietà vasale e nell'impiantare gli stent date anche la dilatazione aortica e la difficoltosa cannulazione del tronco comune e l'inconsueta "consistenza" della lesione che appariva all'operatore piuttosto compatta, con importante recoil elastico alla dilatazione con catetere a palloncino e con caratteristiche piuttosto dissimili da quelle della trombosi acuta; in quella occasione è stata eseguita anche una aortografia che ha ribadito la presenza di dilatazione dell'aorta ascendente e la presenza di l'insufficienza valvolare aortica di grado severo. All'ecocardiogramma transtoracico eseguito prima della coronarografia risultavano chiare l'insufficienza mitralica severa, l'insufficienza aortica severa, la dilatazione dell'aorta ascendente e la severa ipocinesia dell'apice settale e dell'apice antero-laterale del ventricolo sinistro; la FE risultava essere circa 55% e la PAPs era di circa 70 mmHg; Dopo la procedura interventistica il paziente è stato ricoverato in Rianimazione Cardiochirurgica data la verosimile imminente necessità di IOT. Durante la degenza in Rianimazione si è assistito ad un progressivo peggioramento del quadro clinico con peggioramento della dispnea e rapido deterioramento delle condizioni generali, in assenza di grossolane modifiche elettrocardiografiche e/o peggioramento della funzione sistolica ventricolare sinistra ma con sostanziale peggioramento dei parametri emodinamici, della portata cardiaca, dell'indice cardiaco, dell'ipertensione polmonare, dell'ipotensione; comparsa inoltre di stato febbrile, acidosi metabolica, viraggio e peggioramento del quadro ematochimico con ipertransaminasemia, insufficienza renale ingravescente, moderate anemizzazione e piastrinopenia, progressivo incremento degli indici di flogosi. A questo punto, data l'assoluta instabilità emodinamica si è optato per l'approccio Cardiochirurgico e il paziente è stato avviato ad intervento di sostituzione valvolare mitralica ed aortica con protesi biologiche e sostituzione dell'aorta ascendente. All'ecocardiogramma transesofageo, eseguito in sala operatoria nell'immediato preoperatorio, sono però apparse subito visibili immagine ascrivibile a vegetazione infettiva adesa al lembo anteriore mitralico, peduncolata e con alto grado di mobilità ed immagine ascrivibile a vegetazione infettiva adesa al versante ventricolare della valvola aortica; è stata confermata la severità delle insufficienze valvolari mitralica ed aortica. Dopo l'intervento il paziente è rientrato in Rianimazione Cardiochirurgica e ha manifestato, nelle successive 72 ore, un ulteriore peggioramento dei parametri emodinamici, dell'insufficienza renale (che ha richiesto ultrafiltrazione), dell'anemia, degli indici di flogosi e della procalcitonina, configurando un quadro di shock settico conclamato, non responsivo alla politerapia farmacologica in atto e contropulsazione. Segue l'exitus. L'esame colturale del tessuto mitralico ha mostrato una positività per lo *Staphylococcus epidermidis*.

Abbiamo ipotizzato, dato il quadro infettivo osservato successivamente e data anche la inusuale consistenza del "trombo" occlusivo sull'arteria discendente anteriore (riscontrata durante la PCI) che responsabile del quadro di SCA STEMI anteriore possa essere stata una occlusione del vaso da embolizzazione settica da focolaio endocarditico. L'incidenza di infarto miocardico da embolizzazione settica è descritta in letteratura come il 3% delle complicanze dell'endocardite infettiva, maggiormente in rapporto con

- Copyright - Il Pensiero Scientifico Editore downloaded by IP 216.73.216.135 Thu, 03 Jul 2025, 23:43:58

vegetazioni infettive su valvola nativa rispetto alle valvola protesiche; le vegetazioni su valvola aortica potrebbero essere maggiormente responsabili di embolizzazione coronarica.
Per quanto concerne il trattamento della fase acuta dell'infarto miocardico in corso di endocardite infettiva, per lo più concordi sono i dati della letteratura nel ritenere non indicata una terapia fibrinolitica, perché gravata da complicanze emorragiche cerebrali, imputabili alla frequente presenza di microaneurismi micotici cerebrali. L'angioplastica eseguita con il solo pallone potrebbe avere un'alta percentuale di riocclusione acuta. Non è rara inoltre, a distanza la documentazione di un aneurisma micotico della parete coronarica nella sede della dilatazione. L'impianto di stent su un embolo infetto è anch'esso manovra controversa, data l'alta probabilità di innescare reazioni infiammatorie.

P64

RIDUZIONE DEL RITARDO EVITABILE NELL'ANGIOPLASTICA PRIMARIA: ORGANIZZAZIONE DEI TRASPORTI DAI CENTRI SPOKE

Lucia Marinucci, Lucia Uguccioni, Stefania Uguccioni,
Rosario Alessandro Parisi, Rossella Fattori
AO Ospedali Riuniti Marche Nord, Pesaro, Italy

Background. L'angioplastica primaria (PPCI) è il trattamento di scelta dell'infarto miocardico acuto con sopraslivellamento del tratto ST (STEMI). Secondo le linee guida, la riapertura della coronaria colpevole deve avvenire entro 90' dalla diagnosi. In un sistema organizzato secondo il modello "hub and spoke" è fondamentale l'organizzazione dei trasporti per raggiungere quest'obiettivo.
Metodi. Il Laboratorio di Emodinamica dell'Azienda Marche Nord assicura il trattamento con PPCI ai pazienti con STEMI della provincia di Pesaro Urbino. L'accesso è diretto dalle ambulanze del 118 e dai pronto soccorso (PS) o punti di primo intervento (PPI) della provincia. L'area della provincia è stata suddivisa in tre: Pesaro, Fano, Urbino. Inoltre, è attivo un sistema di monitoraggio dei tempi che consenta di documentare l'aderenza alle linee guida (LG), di identificare eventuali criticità e quindi di proporre correttivi ai protocolli organizzativi. Vengono registrati gli orari delle varie attività che coinvolgono il paziente dal primo contatto medico fino alla riapertura della coronaria; questo consente di scorporare il tempo door to balloon (D2B) in una serie di frazioni come per esempio il tempo di trasporto extraospedaliero (TTE).
Risultati. Nell'anno 2014 sono state effettuate 197 PPCI con un tempo D2B di 84' (mediana). Il 41% era dell'area di Pesaro, il 32% di Fano ed il 27% dell'area di Urbino. Il 41% dei pazienti accedeva al Laboratorio tramite 118 mentre il 59% accedeva direttamente in un PS o PPI della provincia. Le mediane del TTE (dall'effettuazione dell'ECG all'accesso in Emodinamica) sono state: 118 Pesaro = 30', 118 Fano = 42', 118 Urbino= 69', PS Fano = 75', PS Urbino = 74'. Era documentato che mentre per il 118 i TTE erano direttamente correlati con la distanza dal Laboratorio, per i pazienti con accesso tramite PS dell'area di Fano il TTE era superiore a quello dei pazienti provenienti dall'area territoriale di Urbino che ha una distanza chilometrica maggiore dall'Emodinamica. La differenza è stata attribuita al diverso sistema organizzativo dei trasporti secondari: infatti, dal PS di Fano era previsto un trasporto con ambulanza dell'ospedale ed equipaggio (autista, infermiere e cardiologo) reperibile, mentre dal PS di Urbino il trasporto era assicurato dall'ambulanza del 118 comprensivo di autista ed infermiere e dal cardiologo in servizio attivo in quel momento, mentre i reperibili provvedevano alla copertura dei servizi di emergenza. È stato quindi proposto che, per l'anno 2015, il modello organizzativo dei trasporti di Urbino fosse adottato anche dal PS di Fano. Con l'attivazione di questa modalità nel 2015 il TTE del PS di Fano si è ridotto a 66' permettendo un netto miglioramento del tempo D2B da 99' del 2014 a 88' del 2015.
Conclusioni. Il monitoraggio dei tempi D2B e delle sue componenti ha permesso di identificare le caratteristiche del trasporto secondario come una parte del ritardo evitabile. La modifica dell'organizzazione del trasporto con utilizzo delle risorse immediatamente disponibili ha permesso di ridurre sensibilmente i TTE, di ridurre il tempo D2B, centrando gli obiettivi indicati dalle LG.

P65

IL PROGETTO TELEMED E LA RETE PER LE EMERGENZE CARDIOLOGICHE DELLA PROVINCIA DI VITERBO

Andrea Celestini[1], Giorgia Caferri[1], Massimiliano Scappaticci[1],
Pietro Scrimieri[1], Stefano Cataldi[2], Antonio Ientile[2], Vittorio Altomani[2],
Maria Paola Corradi[2], Enrico Romagnoli[1], Luigi Sommariva[1]
[1]UOC Cardiologia-Emodinamica, Ospedale Belcolle, Viterbo, Italy, [2]ARES 118, Roma, Italy

Background. La provincia di Viterbo si estende per 3 615,24 km^2 in un territorio prevalentemente montuoso, abbracciando 60 comuni con una popolazione totale di 322454 abitanti. Accanto all'Ospedale Belcolle, che funge da centro "Hub" per la rete delle Emergenze cardiologiche, sono presenti tre altri ospedali "spoke", sprovvisti di una copertura cardiologica h24, e due punti di primo soccorso. Nel caso di STEMI, I tre ospedali "spoke" operano mediante trombolisi intraospedaliera, ed invio immediato del paziente al centro "Hub"; i punti di primo soccorso, più vicini al centro "Hub", inviano invece direttamente i pazienti con STEMI per l'esecuzione dell'angioplastica primaria. L'orografia, l'estensione territoriale e la lontananza dei vari presidi che comporta ancora numerose fibrinolisi, hanno determinato la necessità di un progetto integrato tra Regione Lazio, Ares 118 ed ASL di Viterbo per la realizzazione della teletrasmissione degli ECG dalle ambulanze del 118 (progetto TELEMED) così da permettere un percorso "fast track", volto alla compressione dei tempi extraospedalieri, mediante l'invio diretto dei pazienti in sala di emodinamica, bypassando le stazioni intermedie.
Scopo. Osservazione prospettica de pazienti che sono stati soccorsi dal 118 e a cui è stato effettuato un ECG extraospedaliero e parallelamente i pazienti che sono stati ricoverati presso il centro "Hub" per STEMI.
Materiali e metodi. Dal 15 novembre 2015 al 15 maggio 2016, abbiamo censito 1) i pazienti con ECG extraospedaliero eseguito dall'equipaggio del 118, 2) i pazienti ricoverati presso il centro "Hub" per STEMI.
Risultati. 1) 201 ECG teletrasmessi: (a) 16 (8.3%) sindromi coronariche acute: 6 STEMI (3.4%) (di cui uno mai giunto in ospedale), 10 NSTEMI (4.9%), (b) 68 ECG eseguiti per dolore toracico (17.10%), (c) 27 episodi di fibrillazione atriale parossistica (13.90%), 2 episodi sincopali (2.2%), (d) in 38 casi (18.9%) si è reso necessario il ricovero ospedaliero presso il centro "Hub" (UTIC, Cardiologia, Medicina, Chirurgia, Breve Osservazione), (e) 45 pazienti (22.3%) sono stati trattati a domicilio, (f) 118 pazienti (58.7%) hanno avuto accesso in PS e successiva dimissione. 2) 78 STEMI ricoverati presso il centro Hub: (a) 16 (12.4%) giunti autonomamente, (b) 4 già ricoverati nel centro "Hub" per altri motivi (3.12%), (c) 47 trasportati dal 118 mediante trasporto primario (36.6%), (d) 27 trasportati dai centri "spoke" mediante trasporto secondario (21.06%). 3) Dunque solo a 6 pazienti dei 43 trasportati al centro "Hub" tramite 118 è stato eseguito un ECG (13.9%).
Conclusioni. Rispetto alle attese solo il 17.10% degli ECG sono stati eseguiti per dolore toracico, mentre sono stati eseguiti più ECG per sintomi atipici (palpitazioni, nausea, lipotimia ecc.). Viceversa solo al 13.9% dei pazienti (6/43) con STEMI, trasportati al centro "Hub" mediante 118, è stato eseguito un ECG. Da questi dati emerge quindi che l'esecuzione di un ECG extraospedaliero non è correlata al sintomo "dolore toracico", né tantomeno la scelta da parte del personale sanitario di non eseguire l'ECG extraospedaliero è correlabile ad una ridotta possibilità di diagnosi di STEMI. È chiaro, pertanto, che un maggiore confronto tra gli attori del sistema (cardiologi refertatori del centro "Hub", emodinamisti, operatori del 118) sembra essere indispensabile per migliorare la capacità predittiva e quindi terapeutica del sistema.

P66

STEMI POSTERO-LATERALE IN MALATTIA CORONARICA ECTASIANTE: RUOLO DELLA TROMBECTOMIA PERCUTANEA DI TIPO REOLITICO CON CATETERE ANGIOJET

Antonino Cardile, Mauro Rondi, Andrea Micheli, Federico Canziani,
Paolo Sganzerla
UOC Cardiologia-Emodinamica, ASST BG Ovest, Ospedale di Treviglio, Treviglio, Italy

Introduzione. L'infarto miocardico acuto con sopraslivellamento del tratto ST (STEMI) è dovuto ad un'ostruzione trombotica acuta di un vaso epicardico. La trombosi endoluminale all'esame coronarografico è associata ad un aumentato rischio di occlusione postprocedurale acuta e tardiva del vaso colpevole riperfuso. Viene presentato un caso clinico di un paziente con STEMI postero laterale in malattia ectasiante multivasale trattato con trombectomia percutanea di tipo reolitico con catetere Angiojet e successiva PCI diretta con tecnologia self expandable.
Case report. Paziente maschio di 63 anni iperteso, dislipidemico e tabagista che si reca in PS di un centro Spoke per il persistere di dolore toracico da circa un ora. L'ECG all'ingresso mostra un sopra ST postero laterale. Accesso diretto in sala di emodinamica del centro Hube con trasporto secondario. La coronarografia da arteria radiale dx rivela la presenza di una coronaropatia bivasale con ramo circonflesso (CFX) aneurismatico ed occlusione acuta trombotica di grosso MO (culprit lesion);ramo interventricolare anteriore (IVA) aneurismatico con malattia moderata all'origine, al tratto prossimale e medio che riabita distalmente la coronaria destra occlusa cronicamente al tratto prossimale. La funzione contrattile del ventricolo sinistro appare conservata. Si somministrano inibitori piastrinici ev (tirofiban).Da accesso radiale dx si è proceduto all'utilizzo di catetere Angiojet per la presenza di elevata carica trombotica in vaso ectasiante rimuovendo efficacemente l'estesa componente di trombo così permettendo lo stenting diretto della stenosi residua con stent autoespandibile medicato al sirolimus 3.5-4.5x27 mm e post dilatazione con pallone 4.50x20 mm con flusso TIMI 3 a valle. Questo stent grazie alle sue proprietà elastiche e al particolare design delle maglie permette di garantire la corretta apposizione a grosse discrepanze di calibro del vaso.
Conclusioni. Nello STEMI la trombectomia meccanica di tipo reolitico rappresenta una valida strategia terapeutica in presenza di una trombosi visibile all'angiografia di base e con flusso TIMI <2 al fine di ottenere non solo una ricanalizzazione dell'arteria epicardica responsabile dell'infarto ma soprattutto una riperfusione adeguata a livello del microcircolo. La disponibilità della tecnologia self-expandable ha consentito di ottimizzare il trattamento di una forma complessa di aterosclerosi coronarica caratterizzata da estesa trombosi e da una notevole variazione di calibro.

- Copyright - Il Pensiero Scientifico Editore downloaded by IP 216.73.216.135 Thu, 03 Jul 2025, 23:43:58

P67

CLOPIDOGREL USE IN PATIENTS WITH ACUTE CORONARY SYNDROME AND DIABETES IN LOMBARDIA: INSIGHTS FROM THE "ACS AND DIABETES REGISTRY"

Andrea Demarchi[1], Marco Ferlini[1], Niccolò Grieco[2], Stefano De Servi[1], Antonio Mafrici[3], Carlo Sponzilli[4], Paola Camisasca[5], Claudio Pedrinazzi[6], Alessandra Russo[7], Giuliano Chizzola[8], Roberta Rossini[9], Corrado Lettieri[10], Giuseppe Musumeci[9], Luigi Oltrona Visconti[1]
[1]Fondazione IRCCS Policlinico San Matteo, Pavia, Italy, [2]Ospedale Niguarda Ca' Granda, Milano, Italy, [3]Ospedale San Carlo Borromeo, Milano, Italy, [4]Ospedale San Paolo, Milano, Italy, [5]Ospedale San Gerardo, Monza, Italy, [6]Ospedale Maggiore di Crema, Crema, Italy, [7]Ospedale San Antonio Abate, Gallarate, Italy, [8]Spedali Civili di Brescia, Brescia, Italy, [9]ASST Papa Giovanni XXIII, Bergamo, Italy, [10]Ospedale Carlo Poma, Mantova, Italy

Background. Diabetes mellitus (DM) is associated with platelet disfunction, greater level of platelet aggregation and poor response to antiplatelet drugs. New and more potent oral antiplatelet agents (prasugrel and ticagrelor) overcome clopidogrel limitations and reduced major cardiovascular events in the whole spectrum of ACS with a maintained and even more evident effect in case of DM: despite evidence clopidogrel is still widely used in clinical practice.

Aim. To investigate the determinants of clopidogrel use in the population of the multicenter prospective "ACS and Diabetes Registry" carried out in Lombardia during a nine-week period between March and May 2015.

Methods and Results. 559 consecutive ACS patients (mean age 68.7±11.3 years, 35% ≥75 years, 50% STEMI), with known DM (56%) or hyperglycemia (HG) defined as blood glucose value ≥126 mg/dl at admission were included in the registry at 29 hospitals. 460 patients (85%) received a myocardial revascularization.

55% of patients were pre-treated with at least one oral P2Y12 inhibitor (clopidogrel in more than half of the cases). We found no difference between DM vs HG related to pretreatment (57% vs 50%, p=0.09), however among pre-treated patients with DM there was a wider use of clopidogrel rather than of prasugrel/ticagrelor (57% vs 43%, p=0.015). Switch from clopidogrel to new P2Y12 inhibitors occurred in 13% of the cases. At discharge a DAPT was prescribed to 88% of the patients with ticagrelor or prasugrel in 60%; oral anticoagulant therapy (OAT) was indicated in 10% associated to DAPT in 83% of them. There was no significant difference between new P2Y12 and clopidogrel in patients with known DM (49% vs 51%, p=0.78), while patients with HG had a higher prescription of prasugrel/ticagrelor (72% vs 28%, p<0.001). At univariate analysis age ≥75, known DM, peripheral artery disease, previous MI, previous revascularization, previous cerebrovascular event, creatinine clearance, UA/NSTEMI at presentation, GRACE Score, Crusade Bleeding Score and OAT were significantly associated to clopidogrel choice at discharge; however at multivariate analysis only OAT and Crusade Bleeding Score remained independent predictors of clopidogrel prescription.

Conclusion. Clopidogrel is the preferred antiplatelet inhibitor for pretreatment. The history of known DM does not affect the choice of a more intensive and consistent oral antiplatelet therapy at discharge. Bleeding risk and concomitant OAT appear as the main determinants of clopidogrel choice.

P68

IMPACT OF ACE-INHIBITORS AND STATINS IN HEART FAILURE PATIENTS WITH CORONARY ARTERY DISEASE UNDERGOING CARDIAC SURGERY

Corrado Lettieri[1], Annamaria Iorio[2], Elona Çollaku[2], Stefano Savonitto[3], Giuseppe Musumeci[2], Maddalena Lettino[4], Daniela Trabattoni[5], Ivan Calchera[6], Maria Molfese[7], Marco Ferlini[8], Stefano De Servi[8], Luigi Oltrona Visconti[8], Emanuela Piccaluga[9], Luigi Piatti[3], Roberto Caporale[10], Federica Serino[2], Michele Senni[2], Orazio Valsecchi[2], Roberta Rossini[2]
[1]Ospedale Carlo Poma, Mantova, Italy, [2]ASST Papa Giovanni XXIII, Bergamo, Italy, [3]Ospedale Alessandro Manzoni, Lecco,- Italy, [4]Istituto Clinico Humanitas, Milano, Italy, [5]Centro Cardiologico Monzino IRCCS, Milano, Italy, [6]Ospedale San Gerardo, Monza, Italy, [7]Ospedale Galliera, Genova, Italy, [8]Policlinico San Matteo Fondazione IRCCS, Pavia, Italy, [9]Ospedale Niguarda Ca' Granda, Milano, Italy, [10]Ospedale Civile dell'Annunziata, Cosenza, Italy

Background. Heart failure (HF) is an established risk factor for poor outcomes in patients undergoing surgery, yet the effectiveness of HF related treatment in patients with HF and coronary artery disease is widely unknown.

Aim. The effectiveness of optimal HF related medical treatment, including ACE-inhibitors (ACEi), angiotensin receptor blockers (ARB), and betablockers, in HF patients with coronary artery disease undergoing cardiac and noncardiac surgery.

Methods and Results. The Surgery After Stenting (SAS) Registry is a prospective registry of consecutive patients with prior coronary stenting undergoing any type of surgery at 19 hospitals in Italy, who were followed-up for 30 days. In the present study, 30-day risk of MACE (all-cause death, myocardial infarction, probable/definite stent thrombosis) was assessed in patients with HF who were exposed to betablockers in the perioperative phase, compared with patients who were not, using multivariable logistic regression models (NNH). Out of 113 patients (13%) presenting with HF at time of surgical procedure (mean age 72 ± 9; male 73%; LVEF 42±12), 41% had diabetes mellitus, 86% history of hypertension, 42% chronic kidney disease, 62% history of previous myocardial infarction. Of all HF patients, 50% underwent cardiac surgery, 11% vascular surgery, 11% urology surgery. At the time of surgical procedure, 71% were exposed to betablockers, 50% to ACEi, 78% to statins, 15% to ARBs, 15% to dual antiplatelet therapy. At 30-day follow-up, MACE occurred in 6% of HF population, with a significant protective role of ACEi (OR -2.2; p=0.02) and statins (OR -1.7; p=0.004). The trend of a protective role of ACEi and statins remained unchanged in the different types of surgical procedures.

Conclusion. Preliminary data showed that in HF patients with coronary artery disease predominantly undergoing cardiac surgery, perioperative exposure to ACEi and statins may have a protective effect at 30-day follow-up. This may suggest major effort to optimize perioperative medical therapy in this subset of patients.

P69

IMPACT OF BETA-BLOCKERS IN PATIENTS WITH CORONARY ARTERY DISEASE UNDERGOING SURGERY

Elona Çollaku[1], Annamaria Iorio[1], Maria Molfese[2], Stefano Savonitto[3], Maddalena Lettino[4], Daniela Trabattoni[5], Giuseppe Musumeci[1], Corrado Lettieri[6], Luigi Oltrona Visconti[7], Paola Martina[8], Emanuela Piccaluga[9], Roberto Caporale[10], Giuseppe Tarantini[11], Ivan Calchera[12], Alberto Menozzi[13], Michele Senni[1], Orazio Valsecchi[1], Roberta Rossini[1]
[1]ASST Papa Giovanni XXIII, Bergamo, Italy, [2]Ospedale Galliera, Genova, Italy, [3]Ospedale Alessandro Manzoni, Lecco, Italy, [4]Istituto Clinico Humanitas, Milano, Italy, [5]Centro Cardiologico Monzino IRCCS, Milano, Italy, [6]Ospedale Carlo Poma, Mantova, Italy, [7]Policlinico San Matteo Fondazione IRCCS, Pavia, Italy, [8]Ospedale Civile di Legnano, Legnano, Italy, [9]Ospedale Niguarda Ca' Granda, Milano, Italy, [10]Ospedale SS. Annunziata, Cosenza, Italy, [11]Ospedale Universitario di Padova, Padova, Italy, [12]Ospedale San Gerardo, Monza, Italy, [13]Ospedale di Parma, Parma, Italy

Background and aim. The effectiveness of perioperative β-blocker exposure in patients undergoing noncardiac surgery remains controversial. Moreover, effectiveness may differ according to patients' baseline risk. To assess the protective role of perioperative β-blocker therapy in patients with coronary artery disease undergoing cardiac and noncardiac surgery in relation with the Revised Cardiac Risk Index.

Results. The Surgery After Stenting (SAS) Registry is a prospective registry of consecutive patients with prior coronary stenting undergoing any type of surgery at 19 hospitals in Italy, who were followed up for 30 days. In the present study, thirty-day risk of MACEs (all-cause death, myocardial infarction, probable/definite stent thrombosis) was assessed in patients who were exposed to β-Blocker in the perioperative phase compared with patients who were not, using multivariable logistic regression models (NNH). The Revised Cardiac Risk Index was Out of 1082 patients enrolled in the SAS Registry, 699 (65%) maintained β-Blocker therapy in the perioperative phase (group A). Fourteen patients (1.3%) discontinued β-Blocker treatment before surgical procedure and 369 were not on β-Blocker therapy before surgery (group B). Group A were more frequently on dual antiplatelet therapy, compared with group B (13% vs 9%; p=0.03), had more frequently a history of hypertension (84% vs 78%; p=0.03), chronic kidney disease (19% vs 12%; p=0.02), history of previous myocardial infarction (62% vs 51%; p<0.001), and previous coronary artery by-pass grafting (15% vs 9%; p=0.01). No difference between the two groups was evident with respect to age, sex, Revised Cardiac Risk Index, type of surgical procedure, and length of stent implantation. At 30-day follow-up term, β-Blocker therapy showed a protective effect on MACE (OR 0.57: IC 0.27-0.79; p=0.046). This trend was maintained unchanged after adjustment for age, Revised Cardiac Risk Index, and type of surgical procedure.

Conclusion. Preliminary data showed that in patients with coronary artery disease undergoing surgery, perioperative β-blocker exposure may be associated with decreased risks of perioperative MACE, irrespective of the Revised Cardiac Risk Index, age, and type of surgical procedure.

P70

EFFETTI DELL'ALLOPURINOLO SULLA REATTIVITÀ PIASTRINICA IN PAZIENTI POOR RESPONDERS IN DOPPIA TERAPIA ANTIAGGREGANTE, SOTTOPOSTI AD IMPIANTO DI STENT MEDICATI (DES)

Marina Polacco, Carlo Gaudio, Cesare Greco
Policlinico Umberto I, Roma, Italy

Background. La terapia antiaggregante rappresenta ormai un cardine nella prevenzione e nel trattamento delle patologie cardiovascolari. Tuttavia un importante e riconosciuto limite è rappresentato dalla variabilità della risposta individuale; alcuni pazienti trattati, infatti, risultano "iporesponsivi" (poor responders), ovvero mostrano un'attività piastrinica residua (HPR). Sin dalla fine degli anni '90 è stata avanzata l'ipotesi che l'allopurinolo sia in grado di ridurre l'aggregazione piastrinica grazie al suo particolare metabolismo. L'allopurinolo, farmaco ampiamente utilizzato per il trattamento della gotta è caratterizzato da un peculiare tipo di metabolismo. Esso, infatti, inibendo la xantina ossidasi, induce aumento delle concentrazioni di ipoxantina e xantina con conseguente inibizione della fosfodiesterasi e aumento della concentrazione di cAMP.

Obiettivo. Valutare gli effetti dell'allopurinolo sulla reattività piastrinica in pazienti poor responders in doppia terapia antiaggregante, sottoposti ad impianto di stent medicati (DES).

Materiali e metodi. Sono stati arruolati pazienti con malattia coronarica stabile, documentata angiograficamente, sottoposti ad angioplastica coronarica percutanea ed impianto di uno o più DES (drug-eluting stents) tra novembre 2015 e maggio 2016. Sono stati considerati per lo studio solo

- Copyright - Il Pensiero Scientifico Editore downloaded by IP 216.73.216.135 Thu, 03 Jul 2025, 23:43:58

pazienti in doppia terapia antiaggregante terapia con ASA e clopidogrel (75 mg die), prasugrel (10 mg die) o ticagrelor (90 mg x 2 die), poor responders (PRU >208). Sono stati esclusi i pazienti con disordini della funzione piastrinica o conta piastrinica <150 000/ml, emoglobina <10 mg/dl, necessità di trattamento con warfarin, diatesi emorragica, insufficienza renale, stroke emorragico. Lo studio, ancora in corso, è uno studio prospettico, randomizzato, monocentrico. Allo stato attuale, sono stati arruolati un totale di 88 pazienti, (38 femmine e 50 maschi) poor responders ed in terapia cronica con inibitori del P2Y12 di cui 38 in terapia cronica con ticagrelor (90 mg x 2 die), 26 in terapia cronica con prasugrel (10 mg x 2 die) e 24 in terapia cronica con clopidogrel (75 mg die). Tutti i pazienti sono stati valutati, all'ingresso, con il sistema Verify Now per stimare la reattività piastrinica basale (T0) espressa in PRU (platelet reaction units). La reattività piastrinica dei pazienti arruolati è stata valutata in tre tempi: T1: dopo assunzione di allopurinolo (150 mg) per un tempo di 15 giorni; T2: dopo wash-out di 15 giorni; T3: dopo riassunzione di allopurinolo (150 mg).

Risultati. In accordo con le evidenze disponibili allo stato attuale, dal nostro studio emerge che l'iporesponsività alla terapia antiaggregante al T_0 è maggiore nei pazienti che assumono il clopidogrel (PRU 227±7) e minore in quelli in terapia con ticagrelor (PRU 213±4). Rispetto al basale (T0), l'allopurinolo (T1) ha dimostrato di ridurre in modo significativo la reattività piastrinica (p=0.001) pur non modificando lo stato di iporesponsività (PRU >208). La sospensione dell'allopurinolo per 15 giorni (T2) ha prodotto, rispetto alla ripresa dell'assunzione (T3), un aumento significativo della reattività piastrinica (p=0.001). Relativamente al ticagrelor, rispetto al basale (T0), l'allopurinolo (T1) ha dimostrato di ridurre in modo significativo la reattività piastrinica (p=0.001) migliorando lo stato di iporesponsività (PRU <208). La sospensione dell'allopurinolo, per 15 giorni, (T2) ha prodotto, un aumento significativo della reattività piastrinica (p= 0,001) che è rientrata nel range di normalità (PRU <208) dopo riassunzione di allopurinolo per ulteriori 15 giorni (p=0.001). Per quanto concerne il prasugrel rispetto al basale (T0), l'allopurinolo (T1) ha dimostrato di ridurre in modo significativo la reattività piastrinica (p=0.001) pur non modificando lo stato di iporesponsività (PRU >208). La sospensione dell'allopurinolo per 15 giorni (T2) ha prodotto, rispetto alla ripresa dell'assunzione (T3), un aumento significativo della reattività piastrinica (p=0.001).

Conclusioni. Sulla scorta dei risultati ottenuti, seppure su dati preliminari, si può affermare che l'allopurinolo ha dimostrato di ridurre in modo significativo la reattività piastrinica in pazienti trattati con clopidogrel e prasugrel, pur non modificando lo stato di iporesponsività (PRU>208). Diversamente, il farmaco ha consentito un miglioramento significativo, in termini di riduzione, della reattività piastrinica nei pazienti trattati con ticagrelor, con netto miglioramento dello stato di iporesponsività (PRU <208). Questi risultati preliminari ci consentono, pertanto, di considerare l'allopurinolo un'opzione terapeutica interessante, in termini di aggiunta alla terapia antiaggregante, per la malattia coronarica, sebbene siano necessari ulteriori studi su più ampia scala per confermare il sinergismo con i farmaci antipiastrinici.

P71

EFFETTI DELL'ALLOPURINOLO SULLA REATTIVITÀ PIASTRINICA IN PAZIENTI DIABETICI SOTTOPOSTI A TERAPIA ANTIAGGREGANTE ED IMPIANTO DI DES

Marina Polacco, Carlo Gaudio, Cesare Greco
Policlinico Umberto I, Roma, Italy

Introduzione. Numerosi sono i dati di letteratura che documentano una elevata reattività piastrinica nei pazienti diabetici. La terapia antiaggregante, in pazienti con malattia coronarica e sottoposti ad impianto di stent coronarici, rimane uno dei capiasaldi per il trattamento di questi pazienti. L'allopurinolo, farmaco comunemente impiegato per il trattamento della gotta, similmente ai farmaci antiaggreganti, induce un aumento dei livelli di cAMP per inibizione della fosfodiesterasi e potrebbe pertanto potenziare l'efficacia della terapia antiaggregante. Allo stato attuale non ci sono evidenze scientifiche a supporto di questa ipotesi.

Scopo. Valutare la possibile diminuzione della reattività piastrinica, dopo la somministrazione di allopurinolo, in pazienti diabetici sottoposti a terapia antiaggregante.

Materiali e metodi. Lo studio è stato effettuato su 73 pazienti diabetici con malattia coronarica, sottoposti ad impianto di stent, ed in terapia antiaggregante. Sono stati inclusi nello studio i pazienti sottoposti a terapia antiaggregante cronica con clopidogrel, prasugrel o ticagrelor. Le variazioni di attività piastrinica sono state valutate attraverso il Verify Now, ed espresse in PRU (Platelet Reaction Units)). Il PRU nei pazienti è stato misurato al basale (T0), dopo 15 giorni di somministrazione di allopurinolo (T1), dopo ulteriori 15 giorni di sospensione del farmaco (T2) e infine dopo ulteriori 15 giorni di somministrazione di allopurinolo (T3). Il farmaco è stato somministrato alla dose di 150 mg/die.

Risultati. La somministrazione di allopurinolo ha provocato una diminuzione, statisticamente significativa, della reattività piastrinica, in tutti i pazienti, indipendentemente dal tipo di antiaggregante assunto.

Conclusioni. Questi dati dimostrano che la somministrazione aggiuntiva di allopurinolo provoca una diminuzione della reattività piastrinica. Questo farmaco mostra, pertanto, una sinergia di azione con i farmaci antiaggreganti. Dunque, l'utilizzo di allopurinolo in pazienti diabetici, sottoposti a terapia antiaggregante, potrebbe rappresentare una strategia terapeutica molto promettente per diminuire il rischio trombotico.

P72

NETWORK META-ANALYSIS OF STUDIES COMPARING CLOSURE DEVICES FOR FEMORAL ACCESS AFTER PERCUTANEOUS CORONARY INTERVENTION

Fabrizio D'Ascenzo[1], Alessandro Bernardi[1], Matteo Bianco[1], Pierluigi Omedè[1], Paolo Scacciatella[1], Maurizio D'Amico[1], Claudio Moretti[1], Giuseppe Biondi Zoccai[2], Fiorenzo Gaita[1], Mario Iannaccone[1]
[1]Divisione di Cardiologia, Dipartimento di Scienze Mediche, Città della Salute e della Scienza, Turin, Italy, [2]University of Rome, Rome, Italy

Introduction. Different devices have been released for closure of femoral vascular access after coronary angiography or percutaneous coronary intervention (PCI), while evidence lacks about their efficacy and safety when compared to manual compression (MC) or head to head, especially across different diameters of sheaths, age and gender.

Results. 30 studies were included in the analysis. Manual compression (MC) was evaluated as control group in all the included studies (5620 patients), Angioseal in 15 studies (1812 patients), Exoseal in 2 studies (1773 patients), Perclose in 6 (849 patients), Vasoseal in 8 (699 patients), Duet in one study (392 patients), Starclose in 2 studies (334 patients), Techstar in 2 studies (252 patients) and EVS in one study (242 patients). At network meta-analysis, all the devices resulted not superior to MC to reduce all vascular complications, and these results did not vary at meta-regression for age, gender and diameter of sheaths. MC significantly increased time to hemostasis when compared to Femoseal (5.72 minutes: 1.91-19.10), Vasoseal (5.11 minutes: 2.32-11.33), Perclose (3.46 minutes: 1.70-7.06), Angioseal (14.95 minutes: 7.84-28.57) and Techstar (9.78 minutes: 1.81-53.65), while was similar to Starclose, Duett and Exoseal.

Conclusions. Different vascular devices for closure of femoral access did not results superior to manual compression to reduce complications, while offered a shorted time to haemostatis. Starclose was the device with the highest probability to perform best in terms of complication, while Angioseal in terms of reduction of time to haemostasis.

P73

IMPACT OF RADIAL AND FEMORAL APPROACH ON THE DEVELOPMENT OF CONTRAST INDUCED NEPHROPATHY IN PATIENTS UNDERGOING CORONARY ANGIOGRAPHY AND/OR PCI

Lucia Barbieri[1], Monica Verdoia[2], Paolo Marino[2], Francesco Rametta[3], Harry Suryapranata[4], Giuseppe De Luca[2]
[1]Università Piemonte Orientale, Novara, ASL11 Sant'Andrea, Vercelli, Italy, [2]AOU Maggiore della Carità, UPO, Novara, Italy, [3]ASL 11, Sant'Andrea, Vercelli - Italy, [4]UMC St Radboud, Nijmegen, The Netherlands

Background. Contrast induced nephropathy (CIN) is one of the most common complication of procedures that foresee the use of contrast media. Several risk factors in last decades have been identified as independent predictors of CIN, such as diabetes, chronic renal failure, older age and contrast volume, but, to date, no definitive data are available about the association between the angiographic approach and the development of CIN. Due to the results of the latest studies, radial approach has become increasingly popular and apparently associated with a significant reduction of periprocedural complications. Aim of our study is to evaluate the role of angiographic approach on the development of CIN in patients undergoing coronary angiography and/or percutaneous intervention (PCI).

Methods. Our population included patients undergoing coronary angiography and/or PCI from January 2007 to January 2016. CIN was defined as an absolute ≥0.5 mg/dl or a relative ≥25% increase in serum creatinine level at 24-48h after the procedure.

Results. Among 4199 patients the total incidence of CIN was 12.4%. We divided our population in two groups, according to the angiographic approach: trans radial (n=1915) (TR) or trans femoral (n=2284) (TF). Patients treated with TR approach were more often males (p=0.05), with a previous history of hypertension (p=0.005), and PCI (p<0.001), but with less often history of diabetes (p = 0.003), previous myocardial infarction (p=0.04), coronary artery by-pass graft surgery (p=0.001) and cerebrovascular accident (p=0.02). They had a higher ejection fraction (p=0.04), higher prevalence of PCI after coronary angiography (p<0.001), but interestingly lower amount of contrast volume during the procedure (p<0.001) and they were more often in therapy with angiotensin receptor blockers (p=0.02) and beta blockers (p=0.005) but less often with nitrate (p<0.001) and clopidogrel (p<0.001). About biochemical parameters, patients treated with TR approach had higher platelets (p=0.003), Total (p <0.001), LDL (p<0.001) and HDL (p<0.001) cholesterol, but lower triglycerides (p<0.001), glycaemia (p<0.001) and basal creatinine (p<0.001). No significant difference was observed between the two groups regarding the development of CIN (TF 13.2% vs TR 11.7%, p=0.16). The absence of association between angiographic approach and the incidence of CIN was also confirmed at multivariate analysis after correction for baseline confounders (Adjusted OR [95% CI] = 1.2 [0.97-1.50], p=0.09).

Conclusion. This is the first large study showing the absence of relationship between angiographic access and the incidence of CIN.

- Copyright - Il Pensiero Scientifico Editore downloaded by IP 216.73.216.135 Thu, 03 Jul 2025, 23:43:58

P74

DISSEZIONE CORONARICA MULTIVASALE COME CAUSA DI INFARTO ANTERIORE ESTESO COMPLICATO DA SHOCK CARDIOGENO TRATTATO CON IMPIANTO DI STENT AUTOESPANDIBILE

Simona Pierini, Maurizio Ornaghi, Chiara Bernelli, Francesco Gentile
ASST Nord Milano, Cinisello Balsamo, Italy

Introduzione. La dissezione coronarica è una rara causa di sindrome coronarica acuta potenzialmente letale. Si presenta il caso clinico di una donna che durante coronarografia ha manifestato una dissezione multivasale della coronaria sinistra trattata con stent tradizionale ed autoespandibile.

Caso clinico. Paziente femmina di 74 anni con pregressa storia di ictus ischemico e fibrillazione atriale parossistica, si presenta in PS per dolore precordiale e tosse senza alterazioni ischemiche all'ECG. Per riscontro di movimento della troponina durante la degenza, è stata posta indicazione a coronarografia elettiva. L'angiografia, eseguita da accesso radiale dx 6F, ha evidenziato coronaria destra esente da lesioni critiche, assenza di lesioni a livello del tronco comune (TC), dell'arteria circonflessa (CX) e lieve malattia ateromasica della discendente anteriore (IVA), caratterizzata da origine tortuosa e lieve ectasia al tratto prossimale. Dopo le prime proiezioni angiografiche, si è rilevata la comparsa di una dissezione spiraliforme che dall'IVA prossimale si è rapidamente estesa in senso anterogrado al tratto medio-distale del vaso, al primo diagonale, ed in senso retrogrado al TC e alla CX prossimale. Per il rapido deterioramento clinico e la comparsa di shock cardiogeno, la paziente è stata sottoposta ad intubazione orotracheale ed è stato posizionato contropulsatore aortico. Dopo il passaggio della guida fino alla distalità dell'IVA, reso difficoltoso a causa del "high take-off" e dall'origine tortuosa del vaso, è stato impiantato uno stent medicato 4.0x12 mm su TC-IVA per ottenere sealing immediato del flap. A causa della residua dissezione a valle del tratto stentato è stato quindi posizionato uno stent autoespandibile 3.0-3.5x27 mm con completo sealing della dissezione e ripresa del flusso TIMI 3. Il progressivo miglioramento delle condizioni cliniche ha permesso di estubare la paziente a 72 h proseguendo la contropulsazione aortica ed il trattamento con amine per 6 giorni. La paziente è stata dimessa dopo 20 giorni con recupero dell'FE (da 30% a 50%). Il follow-up angiografico ed IVUS-guidato a 3 mesi ha evidenziato buon esito della procedura con ottima e completa espansione degli stent su TC-IVA medio-prossimale. Per la presenza di dissezione residua di entità moderata al tratto prossimale di CX, sono stati posizionati 3 stent, secondo TAP-technique, con post-dilatazione e kissing balloon finale su TC-IVA-CX ed ottimo risultato. A 6 mesi di follow-up è stabile ed in buone condizioni generali.

Conclusioni. L'utilizzo di stent autoespandibile rappresenta una valida opzione terapeutica in caso di dissezione coronarica. Caratteristiche peculiari sono la possibilità di conformarsi alle dimensioni del vaso, eliminando il problema del corretto sizing dello stent in questo setting e la possibilità di evitare il barotrauma del vaso durante il rilascio dello stent. Inoltre, il suo design in nitinolo permette di adeguarsi al rimodellamento del vaso evitando la malapposizione e riducendo potenzialmente il rischio propagazione della dissezione.

P75

TRANSIENT AND PERSISTENT NO-REFLOW FOLLOWING PRIMARY PCI: LONG-TERM OUTCOMES AND CARDIAC MRI IMPLICATIONS

Antonio Landi, Anna Carrer, Ahmed Al Mamary, Filippo Zilio, Alberto Barioli, Marco Mojoli, Gianpiero D'Amico, Giulia Masiero, Luca Nai Fovino, Chiara Fraccaro, Giuseppe Tarantini, Massimo Napodano
Dipartimento di Scienze Cardiologiche, Toraciche e Vascolari, Università di Padova, Padova, Italy

Background. No-reflow is a complex phenomenon, characterized by absent myocardial reperfusion despite a successful recanalization of the culprit coronary artery. It is a serious complication after AMI revascularization, associated with a poor prognosis. In literature there are large data about persistent no-reflow, while transient no-reflow has not been well investigated. Cardiac magnetic resonance (CMR) is a useful non-invasive technique to assess the extent of no-reflow.

Aim. To evaluate long-term outcomes of transient and persistent no-reflow, assessed by angiography and CMR.

Methods. We analyzed 345 consecutive patients with STEMI who underwent primary PCI and contrast-enhanced CMR, admitted to our Cath Lab from March 2003 to May 2014. There were 33 patients (9.6%) with no-reflow (15 in the transient and 18 in the persistent group). Follow-up information was obtained through telephone interviews. Median follow-up was 6±2 years.

Results. The rate of MACCE (Major Adverse Cardiovascular and Cerebrovascular Events) at follow-up was significantly higher in the no-reflow group than patients with normal flow (42.4% vs 18.6%, p=0.0029). In particular the rate of cardiovascular death was higher in the no-reflow group (26.9% vs 9.5%, p=0.046), while no differences were observed about re-IMA (22.2% vs 8.3%, p=0.08). There were no significant differences between transient and persistent group about MACCE (36.3% vs 55%, p 0.18). In patients with no-reflow there was a trend for a greater extension of the mean infarct size (29.2 ml vs 26.2 ml, p=0.37), for the presence of "dark zone" (42% vs 38%, p=0.76), such as transmural necrosis (76% vs 66%, p 0.38), even if not statistically significant. No differences were found between transient and persistent group about CMR features.

Conclusions. As known, no-reflow is associated with a greater risk of cardiovascular events. Our study suggests that there are no long-term differences between transient and persistent no-reflow and CMR may be useful for the identification of these high-risk patients.

P76

USEFULNESS OF THE LASER DOPPLER SCAN IN PATIENTS UNDERGOING TRANSRADIAL CORONARY PROCEDURES

Francesco Passafaro, Salvatore De Rosa, Sabato Sorrentino, Carmen Spaccarotella, Annalisa Mongiardo, Daniele Torella, Alberto Polimeni, Antonio Curcio, Ciro Indolfi
Cardiologia Interventistica, Università "Magna Graecia", Catanzaro, Italy

Despite being mostly asymptomatic, radial artery occlusion (RAO) is not a benign complication, and its diagnosis is frequently missed because it requires time-consuming diagnostic testing. We recently developed a novel promising noninvasive diagnostic technique that allows quick and easy diagnosis of RAO after catheterization in an operator-independent manner, using the laser Doppler scan (LDS) and allows to risk stratify patients before transradial access. This technique exploits a low-power laser beam to generate color maps of blood perfusion of the hand palm.

We enrolled 100 consecutive patients that were evaluated before and after catheterization of the left radial artery by means of the LDS. A radial perfusion index (RPI) was calculated as the ratio between the total perfusion measured during ulnar occlusion and total basal perfusion before and after the procedure. Vascular Duplex (VD) was used as the standard of reference. Of the total population, RAO was detected by means of the standard of reference (VD) in 9 cases. Interestingly, pre-procedural ulnar functional capacity (UFC), assessed by means of the dynamic LDS was an independent predictor of post-procedural RAO (p=0.042). Furthermore, post-procedural RPI was significantly correlated with RAO (p<0.001). Similarly, ROC analysis showed an excellent diagnostic performance for the LDS, that was able to correctly identify RAO (AUC=1.0; p<0.001), with an optimal diagnostic cutoff at 20% (<0.2 RPI).

In conclusion, the Laser Doppler Scan is a promising tool to predict the risk for RAO before transradial procedures and a reliable and efficient diagnostic test to detect post-procedural RAO. Results of the present study demonstrate it can pair the diagnostic efficiency of standard vascular duplex examination, offering at the same time several advantages over this latter: it is quick, simply to perform, operator-independent, and does not require direct contact to patients' skin. Larger multicenter studies are in plan to confirm these excellent results.

P77

PREDICTIVE VALUE OF HYPOTHYROIDISM IN PATIENTS UNDERGOING PERCUTANEOUS CORONARY INTERVENTION

Antonio Creta, Annunziata Nusca, Giuseppe Di Gioia, Francesca Bevilacqua, Giulio Falasconi, Iginio Colaiori, Paolo Gallo, Fabio Mangiacapra, Rosetta Melfi, Marco Miglionico, Elisabetta Ricottini, Germano Di Sciascio
Dipartimento di Scienze Cardiovascolari, Università Campus Bio-Medico, Roma, Italy

Introduction. Thyroid hormones have several cardiovascular effects and have been demonstrated to be involved in atherosclerosis pathogenesis. Hypothyroidism has been associated with adverse long-term cardiovascular outcomes in patients undergoing percutaneous coronary intervention (PCI), as well as with severity of coronary artery disease (CAD). The role of thyroid hormones in the prediction of peri-procedural myocardial damage has not been previously investigated.

Methods. We performed a retrospective study, including 132 patients undergoing PCI. In all patients, we evaluated the levels of FT3, FT4 e TSH within 6 months before the procedure. We used Gensini and Bogaty score to classify the CAD severity. Peri-procedural myocardial damage (PMD) was defined as an increase of cTnI >5 times upper reference limit (URL) or >20% of the basal value in patients with pre-procedural abnormal level of cTnI.

Results. The average age was 69 ± 8 years, 74% of patients were male. Thyroid dysfunction was present in 26 patients (21%), of whom 10 (9%) with subclinical hypothyroidism. A significant inverse correlation was observed between FT3 levels and severity of CAD evaluated through Gensini score (r=-0.164, p=0.061) and Bogaty score (r=-0.336, p=0.000). Patients with multivessel CAD had significantly lower FT3 levels compared with patients with single vessel disease (4.0±0.8 vs 4.4±0.7 pmol/L; p=0.008). Patients with intima-media thickness >1.4 mm showed higher TSH (4.5±12.1 vs 1.8±2.0 μUI/mL; p=0.042) and lower FT3 levels (4.0±0.9 vs 4.2±0.7 pmol/L; p=0.040), with a reverse correlation between IMT and FT3 (r=-0.163, p=0.065). The overall incidence of PMD was 33%. Patients with PMD had higher TSH (4.8±12.1 vs 1.7±1.8 μUI/mL; p=0.019) and lower FT4 levels (14.6±3.3 vs 15.6±3.2 pmol/L; p=0.099) compared with patients not suffering this complication. In patients with hypothyroidism (TSH >5 μUI/mL), a higher incidence of PMD was found compared to patients with eu/hyperthyroidism (67% vs 30%; p=0.027). By receiver-operating characteristic curve analysis, the optimal cut-off for the detection of PMD was a value of TSH ≥1.8 μUI/mL (AUC = 0.612; 95% CI 0.508-0.716; p=0.038). According to this cut-off, we found that patients with TSH ≥1.8 μUI/mL had an almost two-time higher incidence of PMD compared with those below this threshold (46% vs 25%; p=0.008). No correlation was found between levels of FT3 and PMD.

Conclusions. We confirmed that low FT3 levels well correlate with severity of CAD assessed by Bogaty and Gensini scores, as well as with IMT, confirming a higher risk of atherosclerosis in hypothyroidism. Moreover, we firstly demonstrate that hypothyroidism can predict short-term PCI outcomes. Hypothyroidism may be associated with a higher atherosclerotic burden, causing a higher incidence of PMD. However, our results suggest a possible direct role of TSH in the endothelial damage and vascular complication. More studies are necessary to confirm these results.

- Copyright - Il Pensiero Scientifico Editore downloaded by IP 216.73.216.135 Thu, 03 Jul 2025, 23:43:58

P78

ANGIOPLASTICA PRIMARIA IN PAZIENTI MOLTO ANZIANI (≥90): REGISTRO RETROSPETTIVO CON FOLLOW-UP A SEI MESI, NOVE MESI ED UN ANNO

Andrea Rognoni[1], Alessandro Lupi[1], Chiara Cavallino[2], Andrea Rizzi[1], Francesco Rametta[2], Roberta Rosso[1], Angelo Sante Bongo[1]
[1]Cardiologia 2, Ospedale Maggiore della Carità, Novara, Italy, [2]Divisione di Cardiologia, Ospedale Sant'Andrea, Vercelli, Italy

Introduzione. I pazienti molto anziani di età superiore a 90 anni sono normalmente esclusi dai registri clinici e dai trials clinici randomizzati. Per questo motivo in letteratura esistono pochi dati riguardo l'efficacia e l'outcome di pazienti nonagenari con infarto miocardico (STEMI) e trattati con angioplastica primaria (pPCI). Scopo: lo scopo del nostro registro retrospettivo è stato quello di valutare la mortalità intra - ospedaliera, a sei mesi, a nove mesi e ad un anno di pazienti con età ≥90 anni, ricoverati per STEMI e trattati con pPCI.

Metodi e Risultati. Dal gennaio 2009 al dicembre 2015 abbiamo ricoverato per STEMI, presso il nostro centro 18 pazienti di età ≥90 anni che sono stati trattati con pPCI. L'età media è stata di 92.1 anni (78% donne). Le caratteristiche di base dei pazienti: 58% diabetici (81% non insulino-dipendenti), 78% ipertesi, 67% dislipidemici, 15,1% con pregresso stroke, 48% in fibrillazione atriale persistente, 46% con pregressa rivascolarizzazione miocardica (68% percutanea). Tutti i pazienti sono stati pre-trattati con doppia antiaggregazione [aspirina 250 mg e clopidogrel 300 (21% clopidogrel 600 mg)]; la procedura di angioplastica è stata effettuata per via radiale nel 89% dei casi; nel 7% è stata eseguita la coronarografia per via radiale e l'angioplastica coronarica per via femorale per eccessiva tortuosità del tronco arterioso brachicefalico destro o per spasmo dell'arteria radiale. Nell'81% dei casi i pazienti presentavano malattia monovasale; nei restanti casi la rivascolarizzazione è stata completata intra-ricovero; sono stati utilizzati 1.4 stents per paziente in fase acuta (100% bare metal stents). In nessuna caso sono stati utilizzati inibitori della glicoproteina IIb/IIIa ed in nessun caso è stato utilizzato contropulsatore aortico. In tre casi (15.8%) si è osservata insufficienza renale post-procedura (calcolata con clearance della creatinina misurata con la formula di Cockcroft-Gault). La mortalità intra-ospedaliera è risultata essere 24.6%, a sei mesi 8.2%, a nove mesi 6.7% e ad un anno 31.5%. Si sono osservati sanguinamenti maggiori (criteri TIMI nel 2,3% dei casi).

Conclusioni. Il nostro registro retrospettivo dimostra come la pPCI in pazienti molto anziani (≥90 anni) è fattibile; l'approccio radiale, come noto, riduce in maniera significativa il rischio di sanguinamento e che la mortalità ad un anno risulta accettabile e in line con i pochi dati della letteratura.

P79

ANGIOPLASTICA PRIMARIA DI BIFORCAZIONI: REGISTRO RETROSPETTIVO DI CONFRONTO TRA UNA STRATEGIA DI ANGIOPLASTICA SEMPLICE VS STRATEGIA COMPLESSA

Andrea Rognoni[1], Chiara Cavallino[2], Alessandro Lupi[1], Andrea Rizzi[1], Roberta Rosso[1], Francesco Rametta[2], Angelo Sante Bongo[1]
[1]Cardiologia 2, Ospedale Maggiore della Carità, Novara, Italy, [2]Divisione di Cardiologia, Ospedale Sant'Andrea, Vercelli, Italy

Introduzione. L'angioplastica primaria rappresenta il trattamento di scelta dell'infarto miocardico acuto (STEMI). Durante tale procedura non è infrequente il trattamento di biforcazioni coronariche. Tuttavia mentre nell'ambito della cardiopatia ischemica stabile tale procedura è supportata da dati scientifici certi, nell'ambito dell'angioplastica primaria le evidenze della letteratura non appaiono dirimenti. Lo scopo del nostro registro retrospettivo è quello di confrontare due diverse strategie di trattamento di biforcazioni coronariche: una strategia semplice (uno stent ed una guida) ed una strategia complessa (provisional stenting o tecniche con due stent).

Metodi e Risultati. Abbiamo analizzato retrospettivamente i pazienti inseriti in un database dedicato del nostro centro, valutando le caratteristiche di base, i dati angiografici pre e post-procedura, gli eventi cardiaci (mortalità, reinfarto e nuova procedura) e la mortalità al follow-up di un anno. Abbiamo confrontato i dati angiografici finali tra le procedure con strategia semplice (gruppo A) e quelle con strategia complessa (gruppo B). Da Gennaio 2010 al Dicembre 2015 abbiamo ricoverato 1320 pazienti con STEMI; di questo 167 (12.6%) presentavano lesioni in sede di biforcazione sul vaso culprit. Gruppo A 48 (28.7%) e Gruppo B 119. Le caratteristiche di base di pazienti risultavano omogenee nei due gruppi. Dal punto di vita angiografico è stato calcolato TIMI frame count (TFC) gruppo A vs gruppo B: 21±5.8 vs 27.8±10.3 (p=0.004). L'analisi dei sottogruppi del gruppo B (provisional stenting vs due stent) ha mostrato un TFC 21.3±5.8 vs 20.1±5.1 (p=0.97). Al follow-up ad un anno non si sono evidenziate differenze in termini di eventi cardiaci maggiori e di mortalità.

Conclusioni. L'angioplastica primaria anche in contesti complessi rappresenta la migliore strategia di rivascolarizzazione nello STEMI. L'angioplastica primaria di biforcazioni del vaso culprit è una procedura sicura e fattibile in regime di urgenza; dal nostro registro si evidenzia una superiorità della tecnica con singolo stent.

P80

TRATTAMENTO INVASIVO DELLA SINDROME CORONARICA ACUTA NEL PAZIENTE ANZIANO: OUTCOME A BREVE TERMINE

Paolo Ghiso[1], Simonetta Blengino[1], Mauro Musmeci[1], Sabrina Salerno[1], Gianfranco Parati[1,2]
[1]Dipartimento di Scienze Cardiovascolari, Neurologiche e Metaboliche, Ospedale S. Luca, IRCCS Istituto Auxologico Italiano, Milano, Italy, [2]Dipartimento di Medicina e Chirurgia, Università di Milano-Bicocca, Milano, Italy

Introduzione. L'invecchiamento della popolazione si accompagna ad aumento della probabilità di malattia coronarica. A quadri anatomici più complessi si associano frequenti comorbilità, con conseguente difficoltosa scelta della miglior strategia di trattamento. L'esclusione dai grandi trial dei pazienti di età superiore a 75 anni, rende ragione della scarsità di evidenze scientifiche sulla fattibilità e sicurezza della strategia interventistica.

Scopo. Valutazione dell'outcome a breve termine e dei fattori condizionanti la prognosi di pazienti con età >75 anni e con elevato profilo di rischio coronarico sottoposti a rivascolarizzazione percutanea.

Metodi. Dal 2008 al 2010, presso il Laboratorio di Emodinamica dell'Ospedale San Luca, Istituto Auxologico Italiano, Milano sono stati sottoposti a coronarografia e PTCA 247 pazienti consecutivi di età ≥75 anni: 142 di sesso maschile (57.5%) e 105 di sesso femminile (42.5%). I pazienti sono stati suddivisi in due gruppi: Gruppo A di età compresa tra 75 e 80 anni (122 pazienti) e Gruppo B di età >80 anni (124 pazienti). Abbiamo valutato il decorso ospedaliero ed il follow-up a 30 giorni considerando: mortalità per qualsiasi causa, recidive ischemiche (IMA, angina, TVR), CABG in emergenza, sanguinamenti e complicanze agli accessi vascolari.

Risultati. Nessuna differenza significativa riguardo alla presentazione clinica fra i due gruppi: angina instabile 110 pz (44%); STEMI 81 pz (32%); NSTEMI 37 pz (14%); shock cardiogeno 16 pz (6.5%). 114 pz (47%) presentavano malattia monovasale, 71 pz (29%) bivasale, 60 pz (24%) trivasale senza differenze fra i due gruppi. Successo procedurale è stato ottenuto in 236 pazienti (96%), di cui 115 nel Gruppo A e 121 nel Gruppo B. La mortalità intraospedaliera totale è stata 14 pz (6%). Gruppo A (6 pz): 2 pz trattati post RCP per ACC extraospedaliero, 1 pz per re-IMA, 2 pz per shock cardiogeno, 1 pz per complicanze infettive. Gruppo B (8 pz): 4 pz trattati in shock cardiogeno sono deceduti durante la procedura, 1 pz per FV in VI giornata, 3 pz per scompenso refrattario. 11 su 14 pz avevano una funzione ventricolare sinistra ridotta (EF <50%; p=0.05). 13 su 14 pz eseguivano la procedura per STEMI o NSTEMI. Recidive ischemiche a 30 giorni si sono verificate in 4 su 234 pz (2 IMA nel gruppo A e 2 nel gruppo B); complicanze al sito di accesso vascolare si sono verificate nell'8% dei pz del gruppo A e nel 14% del gruppo B. Due pazienti in ciascun gruppo richiedevano trasfusioni. 9 pz nel gruppo A e 11 pz nel gruppo B avevano complicanze infettive (polmonari 14 pz e IVU 6 pz).

Conclusioni. Il trattamento interventistico degli anziani è fattibile con elevato successo procedurale anche nei pazienti >85 anni. Oltre all'età, la funzione ventricolare e la condizione emodinamica di presentazione condizionano la mortalità intraospedaliera e l'outcome a 30 giorni. Un più estensivo utilizzo dell'accesso radiale ed un più attento controllo delle condizioni di "fragilità" possono migliorare il profilo di sicurezza di questa strategia.

P81

SPONTANEOUS CORONARY ARTERY DISSECTIONS IN YOUNG WOMEN: A CASE SERIES

Eluisa La Franca[1], Salvatore Asciutto[2], Giuseppe Cirrincione[2], Marco Caruso[2]
[1]Divisione di Cardiologia, Azienda Ospedaliera Universitaria Policlinico P. Giaccone, Palermo, Italy, [2]Divisione di Cardiologia Interventistica, Ospedale ARNAS Civico, Palermo, Italy

Spontaneous coronary dissection (SCAD) is a rare cause of acute myocardial ischemia or sudden cardiac death. The clinical presentation of SCAD depends on the extent and the flow limiting severity of the coronary dissection. The optimal strategy for this disease process has not been clearly defined, although medical therapy and surgical or percutaneous revascularization are available treatment modalities in these patients. We describe three young women with acute myocardial ischemia due to SCAD, all hospitalized in our institution in the last year. The different outcomes are dependent on the clinical presentation and angiographic localization of SCAD. In the first case, a young woman developed NSTEMI. Two stents in overlap were placed in left main coronary artery (LMCA)-left anterior descending artery (LAD). On the following angiogram, LMCA-LAD was patent, while mid-distal portion of LAD demonstrated spontaneous dissection in two close tracts. A medical treatment was chosen, with an event-free follow-up. The patient of the second case developed sudden chest pain (with normal ECG). She underwent coronary angiography which revealed a spontaneous dissection involving the distal tract of LAD and the second diagonal branch. The patient was in stable conditions and his follow-up was event-free too. The third patient was admitted for anterior myocardial infarction. Emergency angiography was performed and revealed SCAD of LMCA involving the proximal tract of LAD and left circumflex coronary (LCX) arteries with vasospasm. Because of an unlimited TIMI III flow to the distal tract of the vessel was shown, no angioplasty was performed. One day after the initial presentation, the patient developed an acute anterior wall myocardial reinfarction with clinical destabilization and she underwent urgent coronary angiography. Remarkably the dissection was extended up to total occlusion of the LCX and LAD. A very difficult revascularization intervention was performed with implantation of

- Copyright - Il Pensiero Scientifico Editore downloaded by IP 216.73.216.135 Thu, 03 Jul 2025, 23:43:58

three drug eluting stents, respectively, in LAD, LCX and at bifurcation of LMCA-IVA. Balloon angioplasty was also performed in D1. Echocardiography showed left ventricle slightly dilated and moderate-severe impairment of left ventricular ejection fraction (EF: 37%) during hospitalization and at follow-up. Therefore, when SCAD occurs, medical therapy and PCI are the treatment of choice that should be tailored to the individual, depending on the underlying clinical condition and angiographic pattern. Therefore, the decision to pursue revascularization (by PCI or CABG) or medical management is based primarily on the clinical presentation, extent of dissection and amount ischemic myocardium at risk. The long-term outcome of patients who survived the initial SCAD occurrence is good. The expeditious diagnosis and proper selection of the optimal treatment strategy for this rare but important syndrome will remain a challenge for cardiologists.

P82

TRYTON SIDE BRANCH STENT E MINICRUSHING: CONFRONTO TRA DUE DIFFERENTI TECNICHE NEL TRATTAMENTO DELLE BIFORCAZIONI CORONARICHE. RISULTATI AD UN ANNO

Roberta Rosso[1], Annamaria Nicolino[2], Andrea Rognoni[1], Shahram Moshiri[2], Gian Battista Danzi[2], Angelo Sante Bongo[1]

[1]SCDO Cardiologia, AOU Maggiore delle Carità, Novara, Italy, [2]Interventional Cardiovascular Unit, Ospedale Santa Corona, Pietra Ligure, Italy

Le lesioni a livello delle biforcazioni coronariche, definite secondo la classificazione Medina 1,1,1-1,0,1 e 0,1,1, sono circa il 15% delle lesioni coronariche trattate e sono associate ad uno scarso successo procedurale e a lungo termine se paragonate a lesioni semplici. Esistono dispositivi dedicati al trattamento delle biforcazioni e nel corso degli anni si sono sviluppate tecniche particolari dedicate a tali procedure. Lo scopo del presente studio è stato quello di valutare gli outcomes clinici a lungo termine del trattamento delle biforcazioni coronariche con stent dedicato (Tryton) verso tecnica minicrushing con stent medicati.

É un'analisi retrospettiva su pazienti sottoposti a PCI su biforcazione coronarica in due differenti centri di emodinamica tra gennaio 2008 e dicembre 2014. Sono stati paragonati 30 pazienti sottoposti a rivascolarizzazione con impiego di stent dedicato a biforcazione rispetto a pazienti trattati con tecnica minicrushing. I pazienti sono stati incrociati per età, sesso, fattori di rischio cardiovascolare e caratteristiche basali. Gli end-points sono stati morte cardiovascolare, infarto del miocardio, target leasion revascularization (TLR), target vessel revascularization (TVR) ed eventi cardiovascolari maggiori (MACE).

Tutti i pazienti valutati sono sati trattati con stent medicati e sono stati sottoposti a kissing balloon finale. Il successo procedurale è stato 100% e non vi sono state complicanze intraprocedurali.

Ad un anno l'incidenza cumulativa di MACE era il 13% (4/30) nel gruppo Tryton e 10% nel gruppo minicrushing. Non vi sono state morti o infarti del miocardio nel follow-up. Nel gruppo Tryton si sono avute 3 restenosi all'edge prossimale distale dello stent impiantato sul vaso principale ed una sola restenosi sull'ostio del vaso secondario, mentre nel gruppo minicrushing le 3 restenosi sono avvenute tutte all'ostio del vaso secondario.

In conclusione le due tecniche confrontate, dedicate al trattamento della biforcazione coronarica, appaiono sovrapponibili in termini di risultati a distanza e offrono una valida alternativa alle altre tecniche conosciute per tali lesioni coronariche con buoni risultati sia a breve che a lungo termine.

P83

UTILIZZO DI SCAFFOLD CORONARICO RIASSORBIBILE NEL TRATTAMENTO DI UN'OCCLUSIONE CRONICA CORONARICA

Gianluca Tomassoni[1], Gianluigi Marrone[1], Licia Petrella[1], Giovanni Fragassi[1], Franco De Remigis[1], Saro Paparoni[1], Franco Prosperi[1], Roberto Garbo[2], Cosimo Napoletano[1]

[1]Ospedale Civile G. Mazzini, Teramo, Italy, [2]Ospedale San Giovanni Bosco, Torino, Italy

Caso clinico riguardante un paziente maschio di 56 anni con quadro di angina da piccoli sforzi con conservata funzione contrattile globale del ventricolo sinistro ed assenza di anomalie elettrocardiografiche. All'esame coronarografico riscontro di duplice stenosi critica a carico di Cx media e Cdx prossimale, ed occlusione cronica di IVA prossimale ampiamente riabitata da circolo collaterale eterocoronarico. In considerazione del quadro strumentale si procedeva a PTCA/stenting di Cdx prossimale e di Cx media.

Dopo due mesi dalla procedura il paziente veniva sottoposto ad ecostress farmacologico con il riscontro di estesa ischemia stress inducibile nel territorio dell'IVA e si decideva pertanto di sottoporlo a tentativo di disostruzione del vaso. Dopo colloquio con il paziente ed in considerazione dell'età dello stesso si proponeva la possibilità di trattamento con scaffold riassorbibile.

La procedura di disostruzione di IVA è stata eseguita con cannulazione di coronaria destra (catetere diagnostico JR 4 6 F per via radiale destra) e sinistra (EBU 4 8 F Launcher Medtronic) per via femorale destra ed approccio anterogrado IVUS guidato con sonda "Eagle Eye short tip" (Volcano) posizionata in un ramo settale prossimo all'occlusione; successiva puntura del cap prossimale dell'occlusione IVUS guidata con guida Gaia Second 0.014 (Asahi). Dopo avanzamento della guida e del microcatetere Finecross 135 (Terumo) è stato possibile posizionare la guida Gaia Second in un ramo diagonale e successivamente un microcatetere doppio lume Crusade (Kaneka Medix Corporation). L'occlusione ed il posizionamente della guida in IVA media è stato eseguito con l'utilizzo di una guida Ultimate Bros 3 (Asahi) ed il successivo impianto IVUS guidato di tre stent DESOLVE Novolimus (Elixir Medical Corporation) posizionati in overlapping con ottimizzazione della procedura con postdilatazioni multiple IVUS guidate. Il signore veniva dimesso in terza giornata post-procedurale senza complicazioni degne di nota ed eseguiva routinari controlli ambulatoriali.

Il paziente giungeva nuovamente alla nostra attenzione dopo 18 mesi dalla procedura precedentemente descritta con un quadro di sindrome coronarica acuta con ST elevation in sede anteriore complicata da arresto cardiaco. Alla coronarografia si riscontrava l'occlusione di IVA prossimale in sede di impianto del primo scaffold e veniva pertanto eseguita PCI primaria con disostruzione del vaso ed impianto di due stent Resolute Onyx.

Una delle più rilevanti recenti innovazioni apparse nel campo della cardiologia interventistica è rappresentata dagli stent coronarici riassorbibili, la cui struttura di sostegno è rappresentata da materiale polimerico e non metallico. Con gli scaffold riassorbibili viene proposta la possibilità della riparazione del vaso nonché la possibilità futura di eseguire un intervento di rivascolarizzazione chirurgica anche in sede di pregresso posizionamento di "scaffold". In termini di risultati clinici, gli stent bioassorbibili non hanno ancora dimostrato la superiorità rispetto agli stent medicati di ultima generazione ma piuttosto un incremento della trombosi intrastent. Ulteriori studi sono necessari al fine di approfondire tale problematica.

P84

PREDITTORI DI OUTCOME CLINICO E DI TARGET LESION REVASCULARIZATION DOPO PROCEDURA DI ANGIOPLASTICA CORONARICA CON DRUG ELUTING STENTS E SCAFFOLD BIORIASSORBIBILI A RILASCIO DI EVEROLIMUS NELLA VASCULOPATIA DEL CUORE TRAPIANTATO

Valentina Vaccaro[1], Irene Maria Bossi[1], Margherita D'Anna[1], Giacomo Piccalo[1], Maria Paola Caria[2], Fabio Turazza[1], Giovanna Pedrazzini[1], Enrico Ammirati[1], Fabrizio Oliva[1], Maria Frigerio[1]

[1]Cardiologia, Grande Ospedale Metropolitano Niguarda, Milano, Italy, [2]Autonoma, Milano, Italy

Background. Il trattamento ottimale della vasculopatia del cuore trapiantato (CAV) resta sconosciuto. L'intervento di angioplastica coronarica percutanea (PCI) é considerato palliativo a causa degli alti tassi di restenosi, ma resta una alternativa all'unica terapia realmente utile: il retrapianto. Gli stent a rilascio di farmaco (DES) si sono rivelati superiori agli stent metallici (BMS), e, recentemente, é stato proposto l'utilizzo degli scaffold bioriassorbibili (BVS) in questo tipo di lesioni, ma i dati in merito sono ancora scarsi.

Metodi. Tra gennaio 2008 e gennaio 2016 abbiamo trattato 88 lesioni in 55 pazienti che avevano avuto in precedenza un trapianto di cuore (31% era di sesso femminile, l'età media alla procedura di PCI era di 56,9 anni ed al trapianto di 45 anni). Al momento dell'angioplastica il 15% dei pazienti era affetto da diabete, il 75% da insufficienza renale cronica, il 65% aveva avuto almeno un episodio di rigetto cardiaco trattato farmacologicamente. La frazione di eiezione media era del 55%. La CAV alla coronarografia era di tipo 2 in 28 pazienti e di tipo 3 in 27 secondo la classificazione ISHLT. Il diametro di riferimento del lume vasale (RLD) era in media di 2.79±0.73 mm e la media della lunghezza delle lesioni era di 22.1±13.7 mm. Complessivamente sono stati impiantati 105 stent (2 BMS, 8 DES di prima generazione, 67 DES di seconda generazione e 13 BVS). In media la lunghezza dei segmenti stentati era di 27.4±18.6 mm. L'imaging intravascolare è stato usato in 24 procedure. Tutti i pazienti erano in terapia con statine e 22 con everolimus.

Risultati. Il tempo medio di follow-up é stato di 856 giorni in 54 pazienti su 55. Abbiamo osservato 23 target lesion revascularization (TLR), un infarto miocardico acuto, 7 morti per cause cardiovascolari, 6 morti per cause non cardiovascolari, 2 retrapianti. In 10 pazienti è stata necessaria una nuova PCI per la progressione della malattia in un segmento diverso da quello già trattato. Il tasso di TLR differiva a seconda del tipo di stent utilizzato (75% nei DES di prima generazione, 26,1% in quelli di seconda generazione e 0% nei BVS, p=0.04). All'analisi per regressione di Cox la TLR è risultata associata al diametro di riferimento pre-PCI (HR 0.50; p=0.03), ad una storia di rigetti trattati farmacologicamente (HR 13.1; p=0.01), allo sviluppo di una CAV che richiedesse più precocemente dopo il trapianto il trattamento con PCI (HR 0.90; p=0.01) e alla frazione di eiezione (FE) pre-PCI (HR 0.96, p=0.01). Gli eventi cardiovascolari maggiori erano predetti dall'insufficienza renale cronica (HR 0.59; p=0.08), da una storia di rigetti (HR 1.81; p=0.07), dalla necessità più precoce di PCI dopo il trapianto (HR 0.93; p=0.01) e dal valore di FE prima della PCI (HR 0.96, p<0.01).

Conclusioni. I nostri risultati confermano che il tempo libero da eventi nei pazienti con trapianto cardiaco che vanno incontro ad angioplastica coronarica è scarso. L'angioplastica con DES di seconda generazione e con i BVS sembra efficace e sicura, ma la TLR è frequente in particolare nelle forme di CAV più aggressiva. I nuovi BVS sembrano promettenti nel trattamento di questo genere di lesioni.

P85

ANGIOGRAPHIC AND CLINICAL MID-TERM OUTCOMES AFTER PERCUTANEOUS CORONARY INTERVENTION WITH ABSORB BIORESORBABLE VASCULAR SCAFFOLD: A SINGLE CENTRE EXPERIENCE

Simona Silenzi, Fabio Vagnarelli, Alessandro Aimi, Pierfrancesco Grossi, Luca Mariani, Luciano Moretti

Cardiology Department, Mazzoni Hospital, Ascoli Piceno, Italy

Background. The Absorb bioresorbable vascular scaffold (BVS; Abbott Vascular) is a new type of coronary stent designed to provide temporary

- Copyright - Il Pensiero Scientifico Editore downloaded by IP 216.73.216.135 Thu, 03 Jul 2025, 23:43:58

vessel scaffolding. BVS have been shown to be safe and effective in the treatment of simple lesions of patients with stable coronary artery disease. However, until now, limited data is available about the use of BVS in patients with acute coronary syndromes, particularly in ST-elevation myocardial infarction (STEMI) lesions and in case of complex lesions such as long lesions, in-stent restenosis and bifurcations.

Aim. To evaluate the efficacy and safety of the ABSORB BVS in a real world populations of patients treated with percutaneous coronary intervention (PCI), including STEMI and complex lesions.

Methods and Results. We prospectively enrolled 55 consecutive patients (65 lesions) undergoing PCI with BVS from May 2013 to October 2015. The mean age was 62 years and 48 patients (87.3%) were male. A history of diabetes was present in 25%, while previous PCI/coronary bypass grafts and previous myocardial infarction were found in 31.1% and 17.8%, respectively. Clinical presentation of patients was ST-elevation myocardial infarction in 11%, non ST-elevation myocardial infarction/unstable angina (NSTEMI/UA) in 56% and stable angina in 33%. Most lesions were located in the left anterior descending artery (63.6%). Multi-vessel disease was present in 36.5%. Lesion complexity was type B2/C in 66%. Lesions included long lesions (>25 mm) in 49.1%, bifurcations in 16.3% and in- stent restenosis in 19.7%. Pre-dilatation and post-dilatation were performed in all cases. Mean clinical follow-up was 741.1±23.3 days. Over the entire follow-up period, death occurred in 1.8%, BVS thrombosis in 1.8%, Myocardial infarction (MI) occurred in 5.5%, target vessel revascularization (TVR) in 7,3%, non target vessel revascularization in 20%. The rate of major adverse cardiac events (death, MI and TVR) was 7.3%.

Conclusions. In a real world setting including STEMI and complex lesions, mid-term outcome of patients treated with BVS seems to be acceptable, although a slight increase of adverse clinical events was detected.

P86

PALLONCINI A ELUIZIONE DI PACLITAXEL PER IL TRATTAMENTO DELLA MALATTIA DE-NOVO DEI PICCOLO VASI: ESPERIENZA "REAL-WORLD" DI UN SINGOLO CENTRO

Irene Bossi, Margherita D'Anna, Valentina Vaccaro, Emanuela Piccaluga, Giacomo Piccalo, Paolo Canova, Paola Colombo, Francesco Soriano, Silvio Klugmann

Cardiologia 1, ASST Grande Ospedale Niguarda, Milano, Italy

Background. Il trattamento ottimale per la malattia coronarica de novo dei piccoli vasi (SVD) non è definito. Gli stent medicati (DES) sono superiori agli stent metallici in questo sottogruppo di lesioni, ma la lunghezza del segmento coperto da stent metallico permanente nelle lesioni lunghe e diffuse è un importante fattore predittivo di ristenosi e trombosi dello stent. L'utilizzo di palloncini a eluizione di paclitaxel (PCB) potrebbe essere un'opzione interessante per il trattamento della malattia diffusa dei piccoli vasi.

Metodi. Tra agosto 2012 e ottobre 2015 abbiamo trattato con PCB 88 SVD in 80 pazienti (25% femmine, età meda 67 anni). Tra le caratteristiche cliniche: il 37% dei pazienti era diabetico e il 19% aveva insufficienza renale cronica. Il 56% dei pazienti erano stati sottoposti a procedura interventistica per sindrome coronarica acuta. Il diametro di riferimento medio era 2.05±0.37 mm e la lunghezza media delle lesioni 15.7±5.89 mm. In 2 lesioni abbiamo usato il palloncino Dior (Eurocor, Germany), in 60 InPactFalcon (Medtronic Inc., Minneapolis, Minnesota), in 13 Panthera-Lux (Biotronik, Bulach, Switzerland), and in 11 RestoreDEB (Cardionovum GmbH, Bonn, Germany). Abbiamo trattato con una strategia di solo PCB 56 lesioni, e in 3 casi si è reso necessario l'impianto di uno stent per risultato subottimale o dissezioni compromettenti il flusso. Abbiamo trattato 32 lesioni con una procedura di approccio ibrido di PCB associato a impianto di DES o scaffold bioriassorbibile (BRS) nello stesso vaso. 18 erano lesioni lunghe e malattie diffuse (10 discendenti anteriori) e 14 lesioni di biforcazione. Il guadagno immediato postprocedura, la stenosi residua e il diametro luminale minimo finale sono risultati rispettivamente 1.04±0.31mm, 18.9±8.3% e 1.69±0.32mm. La doppia antiaggregazione è stata continuata per 12 mesi in caso di sindrome coronarica acuta o impianto di DES/BRS in altra lesione e per 3 mesi dopo solo PCB in angina stabile.

Risultati. Il follow-up mediano è stato di 391 giorni (77/80 pazienti). Abbiamo osservato 4 rivascolarizzazioni della lesione bersaglio (TLR), due infarti miocardici, e due restenosi angiografiche che sono state trattate conservativamente.

Conclusioni. In questa serie consecutiva di pazienti con malattia coronarica de novo dei piccoli vasi trattata con PCB di nuova generazione, i risultati clinici a medio termine sono in linea con i risultati dello studio randomizzato BELLO e con le osservazioni dei registri "all-comers", e dimostrano un basso tasso di recidiva di TLR. La nostra esperienza suggerisce inoltre che lunghe lesioni complesse e lesioni di biforcazioni possano essere trattate con una strategia ibrida utilizzando DES o BRS e PCB nello stesso vaso con un risultato clinico favorevole.

P87

AN EXAMPLE OF CLINICAL FOLLOW-UP AFTER HIGH X-RAY DOSE EXPOSURE

Paola Camisasca[1], Anna Radice[2], Emanuela Zerbato[1], Virgilio Colombo[1], Ivan Calchera[1], Stefano Righetti[1], Angelo Rovati[1], Andrea Crespi[2]

[1]UO Cardiologia, Ospedale San Gerardo, ASST Monza, Monza, Italy,
[2]SC Fisica Sanitaria, Ospedale San Gerardo, ASST Monza, Monza, Italy

Introduction. Despite the well known benefits on the outcome introduced by coronary percutaneous interventions, radiation dose to the patient's skin remains an open issue mainly in more complex procedures. Guidelines recommend clinical follow-up when the patient peak skin dose exceeds the threshold for tissue reaction.

Aim. To plan and evaluate feasibility of a clinical follow-up in high-dose patients into a collaboration among the medical physicist, the interventional cardiologist and the nurse.

Materials and Methods. For each procedure, air-kerma (AK), kerma-area product (P_{KA}) and fluoroscopy time have been recorded and daily analysed by the medical physicist using a dose monitoring software (DoseWatch, GE). The overcoming of the sentinel level of AK >4Gy has been daily reported from the physicist to the interventional cardiologist and to the nurse of the ward (by an email). Three different investigation levels were set: a) level 1, AK >4 Gy; b) level 2, AK >8Gy; c) level 3, AK >12 Gy. For patients overcoming level 1 a check to evaluate the presence of erythema of the back within 48 hours from the procedure was planned and performed by the nurse. For patients overcoming level 2 or 3 a check of the back within 48 hours was planned and performed by the nurse, and a phone follow-up at 1 month was planned and performed by the cardiologist (phone follow-up at 1 year only for level 3).

Results. From March 2015 to May 2016, 1264 patients underwent at least one coronary procedure (a total of 1534 exams). In 48 patients the AK >4 Gy threshold was exceeded (3.8% of the patients). In the 73% of the patients the AK threshold was overcome in a single procedure, while in the 27% of the patients it was the result of more than one coronary procedure performed in few days. Level 1 was exceeded in the 85% of the patients enrolled in the follow-up program, while level 2 was exceeded in the 15% of the patients. No patients enrolled in the level 3 program. Within 48 hours from the procedure two cases of dubious erythema of the back (diffuse erythema) were observed (AK 9 Gy in both cases). No positive patients at the 1 month phone follow-up.

Conclusions. High-dose patient follow-up is planning, feasible and it may become part of daily practice. Probably the AK sentinel threshold might be raised, since no typic transient erythema has been observed.

P88

IL TRATTAMENTO DELLE STENOSI DEL TRONCO COMUNE CON STENT AUTOESPANDIBILE: RISULTATI PRELIMINARI, ACUTI IN UNA CASISTICA MONOCENTRICA

Paolo Sganzerla[1], Federico Canziani[1], Antonino Cardile[1], Andrea Micheli[1], Raffaella Esposito[2], Mauro Rondi[1]

[1]SC Cardiologia, ASST Bergamo Ovest, Ospedale Treviglio-Caravaggio, Treviglio, Italy, [2]Stentys SA, Parigi, France

Introduzione. Il trattamento delle lesioni significative del tronco comune (TC) della coronaria sinistra mediante PCI rappresenta oggi una valida alternativa all'intervento di bypass aorto-coronarico. Tra le particolarità tecniche di questo trattamento sono da considerare il calibro elevato del vaso e le potenziali grosse discrepanze di diametro (talvolta >1,5 mm), rispetto ai due rami di biforcazione, che possono costituire difficoltà per l'uso di stent balloon-expandable. L'impiego di un device autoespandibile può contribuire al superamento di questi problemi tecnici.

Materiali e metodi. Vengono riportati i dati di una casistica monocentrica dell'utilizzo di uno stent autoespandibile (Stentys Xposition S, SA, Paris, France) nel trattamento del tronco comune non protetto. L'utilizzo di questa tecnologia consente di ottenere un adattamento ottimale alla parete dei vasi in presenza di elevati mismatch di calibro e inoltre permette di gestire al meglio il trattamento delle biforcazioni, grazie al suo particolare design che consente la disconnessione dei ponti tra le maglie, garantendo un facile accesso al side-branch e conseguente copertura dell'ostio. 13 pazienti consecutivi (23% donne) di età media 76,8±7,6 anni, tutti ipertesi, nel 46% dei casi dislipidemici, nel 38% con diabete mellito tipo 2 e nel 15% fumatori costituiscono la popolazione in studio. Nessun paziente era stato precedentemente sottoposto a CABG, 3 avevano sofferto di infarto miocardico e 3 eseguito una pregressa PCI. La frazione di eiezione media era 62±0,14% e la mediana della creatinina 1,17 mg/dl (1 paziente in emodialisi). Il 54% delle procedure è stato eseguito in elezione per angina da sforzo attraverso accesso percutaneo femorale mentre il 15% e 31%, rispettivamente, in urgenza ed emergenza, attraverso approccio radiale, per sindrome coronarica acuta. Nel 100% dei casi lo stent autoespandibile è stato impiantato sull'asse TC-IVA sempre sotto controllo IVUS, in modo da valutare non solo il corretto calibro del vaso ma anche la buona apposizione dello stent.

Risultati. L'impianto di Stentys nel tronco comune è risultato fattibile in tutti i casi con successo acuto procedurale del 100%; il calibro dello stent impiegato è stato 3.5-4.5 mm, che consente raggiungimento di calibri fino a 6 mm, di lunghezza 22 mm nell'84.6% dei casi e 27 mm nei restanti. In tutti è stata eseguita una predilatazione con pallone dal calibro medio di 2.8±0.5 mm e in 11 casi, in relazione ai dati IVUS, è stata fatta una postdilatazione del segmento prossimale, con calibro medio del pallone pari a 4±0.5 mm. Nel

- Copyright - Il Pensiero Scientifico Editore downloaded by IP 216.73.216.135 Thu, 03 Jul 2025, 23:43:58

46.5% dei casi è stato eseguito kissing-balloon per l'ostio della circonflessa. In 7 pazienti sono state trattate più lesioni presenti sui rami di biforcazione. Dati clinici di follow-up saranno disponibili al momento dell'eventuale presentazione del lavoro.

Conclusioni. Il trattamento della patologia del tronco comune con stent autoespandibile si è dimostrato efficace in fase acuta. L'utilizzo della tecnologia autoespandibile ha garantito in tutti i casi un'ottimale apposizione alle pareti del vaso e il trattamento dell'ostio del side-branch con relativa semplicità.

P89

INSTANTANEOUS WAVE-FREE RATIO AND FRACTIONAL FLOW RESERVE FOR THE ASSESSMENT OF NON-CULPRIT LESIONS IN PATIENTS WITH ST-SEGMENT ELEVATION MYOCARDIAL INFARCTION: THE WAVE STUDY

Carmine Musto[1], Francesco De Felice[1], Stefano Rigattieri[2], Rosario Fiorilli[1], Marco Stefano Nazzaro[1], Diana Chin[1], Roberto Violini[1]

[1]UOC Cardiologia Interventistica, Ospedale San Camillo, Roma, Italy,
[2]UO Cardiologia Interventistica, Ospedale Sandro Pertini, Roma, Italy

Background. Functional assessment of non-culprit lesions during percutaneous coronary intervention (PCI) in patients with acute coronary syndrome could improve risk stratification and shorten the duration of hospital stay by decreasing the need for additional non-invasive stress testing to detect residual myocardial ischemia. We aimed to assess the reliability of the instantaneous wave-free ratio (iFR) and fractional flow reserve (FFR) measurements in non-culprit coronary lesions during the acute and subacute phase of ST-segment elevation myocardial infarction (STEMI).

Methods. Patients undergoing primary PCI for STEMI and presenting with multivessel coronary disease (at least one ≥ 50% diameter stenosis in a non-infarct-related coronary artery) were enrolled in a prospective observational registry.

Results. We report preliminary results in a population of 30 patients. A total of 40 coronary lesions were evaluated with both iFR and FFR immediately after primary PCI (acute phase) and 7±3 days later (subacute phase). The iFR values of non-culprit lesions did not change significantly between the acute and the subacute phase (0.892±0.073 vs 0.893±0.068, p=0.91); the same was observed for FFR (0.828±0.079 vs 0.829±0.082; p=0.82). Moreover, iFR was found to correlate with FFR both in the acute and in the subacute phase (r=0.71 p<0.001 and r=0.72, p<0.001, respectively). Intralesional agreements between acute and subacute measurements of iFR and FFR was assessed with Bland-Altman analysis and did not show systematic bias for either iFR or FFR repeated measures (bias -0.0005 [95% Limits of Agreement -0.058 to 0.057] for iFR and -0.0007 [95% Limits of Agreement -0.041 to 0.039] for FFR). Receiver Operating Characteristics (ROC) curve analysis showed a best iFR cut-off value of 0.88 to identify a positive FFR measurement (≤ 0.80) both in the acute and in the subacute phase (AUC=0.963 and 0.876, respectively).

Conclusion. These preliminary data show that iFR, as compared to FFR, for evaluating the functional significance of non-culprit coronary lesions in patients with STEMI both during primary PCI and during staged procedures, with the advantaged of being time-consuming and avoiding adenosine administration. A strategy of immediate functional assessment of non-culprit coronary lesions during primary PCI could reduce the need for further non-invasive stress testing or repeat catheterization.

P90

ANGIOPLASTICA CORONARICA CON IMPIANTO DI STENT IN PAZIENTE CON TAVI (COREVALVE)

Roberto Mezzanotte, Fabio Ferranti, Giovan Battista Mauro, Piero Palermo, Roberto Neri, Fabrizio Ammirati

UOC Cardiologia, Ospedale G.B. Grassi, Roma-Ostia, Italy

I pazienti sottoposti a TAVI sono in aumento e spesso con associata patologia coronarica per cui sempre più spesso vengono sottoposti a procedure interventistiche (CGF, PCI). Effettuare una CGF o una PCI in pazienti con TAVI, specialmente in quelli con CoreValve, potrebbe presentare difficoltà tecniche; infatti l'incannulazione degli osti coronarici può essere ostacolata dalla presenza degli struts della protesi valvolare che si estendono anche a livello dell'aorta ascendente.

Caso clinico. Paziente di 80 anni, affetto da cardiopatia ischemica cronica con pregresso impianto di stent medicati su Cdx e Cx; successivo impianto percutaneo di CoreValve per stenosi aortica severa. Il paziente era affetto inoltre da FA permanente. Giungeva alla nostra osservazione per angina a riposo e dispnea con peggioramento della funzione sistolica (FE da 50% a 30%). Al controllo angiografico dalla radiale dx, la protesi aortica presentava un leak paravalvolare con insufficienza valvolare lieve; inoltre si evidenziava una discreta distanza fra la protesi ed il seno coronarico sinistro che rendeva difficile l'incannulazione del tronco comune. Il paziente veniva sottoposto a CGF effettuata con catetere AL 1 5F attraverso le maglie della CoreValve; la CGF mostrava coronarie diffusamente e severamente ateromasiche, con pervietà degli stent precedentemente impiantati su Cdx e su Cx ma con stenosi ipercritica, calcifica all'ostio ed al tratto prossimale della DA. Si procedeva quindi ad effettuare la PCI incannulando il TC attraverso gli struts della protesi valvolare con catetere guida XB 3.5 5F, avanzando una guida BMW nel tratto distale della DA con l'aiuto di un pallone OTW 1.5/12 mm. Si effettuava debulking della placca con palloni 1.5/10 mm e 2.0/10 mm e successivamente con Angiosculpt 2.0/10 mm; in seguito si impiantava DES Resolute Onyx 2.75/15 mm con buon risultato angiografico e flusso TIMI 3. Durante la procedura non si sono verificate complicanze ed il paziente è stato dimesso in sesta giornata, asintomatico ed in buon compenso.

Conclusioni. In letteratura sono riportati pochi casi di angioplastica in pazienti con TAVI, specialmente con approccio radiale. La presenza di una CoreValve può rendere difficoltosa l'incannulazione degli osti coronarici, specialmente in presenza di una malapposizione della protesi a livello del seno coronarico di sinistra che ostacola l'accesso al TC e riduce la stabilità del catetere guida che deve attraversare gli struts della protesi valvolare. Pertanto effettuare una PCI in pazienti con TAVI è una procedura fattibile e sicura ma occorre effettuare un'attenta valutazione della struttura e del posizionamento della protesi valvolare e del suo rapporto con gli osti coronarici al fine di poter scegliere il materiale più utile per il successo della procedura. La scelta di DES di terza generazione dovrebbe essere preferita al fine di ridurre la probabilità di dover effettuare nuove procedure invasive e per ridurre il periodo di triplice terapia antiaggregante e anticoagulante, nei pazienti con fibrillazione atriale permanente come nel nostro caso.

P91

UTILITÀ E SICUREZZA DELL'UTILIZZO DI "CATHETER EXTENSION" NELL'ANGIOPLASTICA CORONARICA: ESPERIENZA DI UN SINGOLO CENTRO

Matteo Ghione, Stefano Cordone, Marco Botta, Fabio Critelli, Paolo Bellotti, Pietro Bellone

SC Cardiologia, Ospedale San Paolo, Savona, Italy

Introduzione. Nelle procedure di interventistica coronarica il supporto del catetere è indispensabile per la riuscita della procedura stessa. Il Guideliner™ (GL) (Vascular Solutions Inc., Minneapolis, MN, USA) è un sistema di catheter extension che fornisce un supporto attivo mediante l'intubazione profonda all'interno della coronaria. Nel nostro lavoro abbiamo analizzato l'utilizzo e sicurezza del GL in un ampio spettro di lesioni coronariche complesse.

Materiali e metodi. Nel nostro lavoro sono state analizzate, in maniera prospettica, tutte le procedure coronariche eseguite con almeno un GL tra dicembre 2013 e dicembre 2015 sia in elezione che in urgenza, valutando le caratteristiche procedurali, il successo delle procedure e gli outcome intraospedalieri.

Risultati. Nel nostro registro sono stati inseriti 48 pazienti consecutivi. L'età media della popolazione era di 70 ± 6.7 anni. I principali fattori di rischio erano l'ipertensione e la dislipidemia. Metà della popolazione era diabetica ed il 63% aveva una coronaropatia multivasale. Il 52.1% dei pazienti era già stato sottoposto a PCI. La principale indicazione allo studio coronarografico era la sindrome coronarica acuta (54.2% di cui il 25% erano infarti acuti). Il GL è stato utilizzato per 49 PCI di cui il 73.5% erano classificate come lesioni B2/C secondo la classificazione American Heart Association/American College of Cardiology (AHA/ACC). La coronaria più trattata è stata la destra (46.9%). Il 67.3% delle procedure è stato eseguito attraverso l'accesso radiale ed in nessun caso è stato necessario lo switch all'approccio femorale. Il principale utilizzo del GL è stato per aumentare il back up del catetere nell'81.6% dei casi mentre nei restanti casi ha permesso una miglior coassialità del sistema. Le lesioni calcifiche sono stata trattate nel 38.8% dei casi, nel 32.7% dei casi era presenta uno stent precedentemente impiantato nel tratto prossimale ed il 6.1% dei pazienti aveva un anomalo take off coronarico. La presenta di tortuosità è stata riscontrata in più della metà delle procedure e nel 36.7% dei casi le lesioni erano nel tratto distale del vaso. Il device è stato utilizzato con successo nel 98% delle procedure mentre il successo procedurale è stato del 95.9%. Non sono state registrate complicanze maggiori o minori durante le procedure.

Conclusioni. L'utilizzo del GL rappresenta una valida alternativa nel trattamento delle lesioni coronariche complesse soprattutto quando approcciate attraverso l'accesso radiale. Il successo procedurale è stato alto in assenza di complicanze.

P92

CORONARY ARTERY BYPASS GRAFTING VS PERCUTANEOUS CORONARY INTERVENTION FOR UNPROTECTED LEFT MAIN CORONARY ARTERY DISEASE: AN UPDATED META-ANALYSIS OF RANDOMIZED TRIALS

Alberto Barioli, Luca Nai Fovino, Gianpiero D'Amico, Paola Purita, Alessandro Schiavo, Stefano Figliozzi, Luisa Ferri, Giulia Masiero, Marco Mojoli, Ahmed Al Mamary, Chiara Fraccaro, Massimo Napodano, Giuseppe Tarantini

Dipartimento di Scienze Cardiache, Toraciche e Vascolari, Università di Padova, Padova, Italy

Background. Available evidences suggest that unprotected left main coronary artery (ULMCA) disease treatment with percutaneous coronary intervention (PCI) is safe and provides comparable results to coronary artery bypass grafting (CABG), in presence of isolated or associated lower-severity left main (LM) lesions. Recent metanalyses comparing the long-term outcomes of PCI with drug eluting stents (DESs) or bare metal stents (BMSs) versus CABG for ULMCA stenosis have shown that CABG was associated with a small increased risk of stroke but reduced risk of repeat revascularization at all time points.

Methods. A search of randomized controlled trials (RCTs) comparing the outcomes of PCI versus CABG in the setting of ULMCA disease was conducted using MEDLINE (PubMed). We analyzed the incidence of the composite endpoint of major adverse cardiac and cerebrovascular events (MACCEs). Subgroup analysis was used to investigate the effects of SYNTAX (SYNergy between PCI with TAXUS and Cardiac Surgery) score (SS) on clinical outcomes.

- Copyright - Il Pensiero Scientifico Editore downloaded by IP 216.73.216.135 Thu, 03 Jul 2025, 23:43:58

Results. Four RCTs, involving 1,611 patients, met our inclusion criteria. First generation DES were used in 3 studies; in one study both first generation DES and BMS were used. Overall, we found no statistically significant differences in MACCEs rate between PCI or CABG (OR 1.26, 95%CI 0.99-1.60, p=0.0587). After stratification for lesion complexity by the use of SS, PCI and CABG showed similar outcomes in patients with low to intermediate SS (OR 1.13, 95%CI 0.81-1.58, p=0.458), whereas PCI was associated with significant worse outcome (OR 1.88, 95%CI 1.23-2.87, p=0.0037) in patients with SS≥33.

Conclusions. In the setting of ULMCA disease, CABG only trended to be superior in term of event free survival compared to PCI. Subgroup analysis for MACCEs rate according to SS showed that stenting was significantly inferior to CABG for patients with SS ≥33.

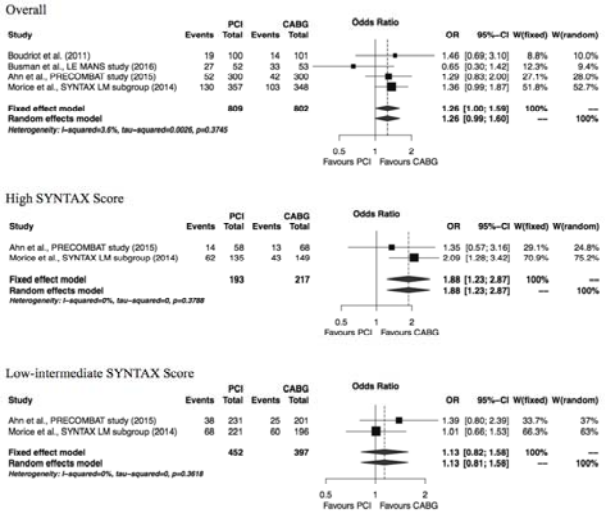

P93

LA CARDIOLOGIA INTERVENTISTICA IN REGIME DI DAY-HOSPITAL

Lucia Uguccioni, Lucia Marinucci, Stefania Uguccioni,
Rosario Alessandro Parisi, Rossella Fattori
AO Ospedali Riuniti Marche Nord, Pesaro, Italy

Background. Le malattie cardiovascolari costituiscono uno dei più importanti problemi di sanità pubblica ed, in Italia, rappresentano la prima causa di morte e la principale causa di inabilità nella popolazione anziana. In un periodo di risorse limitate e di umanizzazione dell'assistenza medica è necessario ricercare modalità organizzative che, pur rispettando la qualità delle prestazioni offerte, adempiano ai requisiti di economicità e di miglioramento del benessere dei pazienti. Scopo del nostro studio è valutare l'efficacia e la sicurezza dell'esecuzione di coronarografia seguita da eventuale angioplastica coronarica in regime di Day-Hospital (DH).

Metodi. Presso il Laboratorio di Cardiologia Interventistica di Pesaro è attivo, dal luglio 2005 a tutt'oggi, il servizio di diagnostica angiografica e interventistica coronarica in regime di DH. I pazienti sono valutati e avviati al regime di DH dagli ambulatori cardiologici divisionali e dalle UO di Cardiologia provinciali ed extraprovinciali. L'accesso vascolare preferenziale utilizzato è quello radiale. I pazienti con accesso femorale possono essere mobilizzati 4 ore dopo la fine della procedura indipendentemente dal trattamento antitrombotico utilizzato. I pazienti vengono dimessi dopo 6-8 ore dalla fine della procedura. Alla dimissione il paziente viene educato dall'infermiere a riconoscere i segni e sintomi di eventuali complicanze e all'aderenza alla terapia prescritta. Al paziente viene fornito un numero telefonico del medico reperibile dell'Emodinamica da chiamare nel caso di difficoltà. Il follow-up telefonico per la verifica dello status viene eseguito a 24 ore e a 12 mesi nei casi di angioplastica coronarica percutanea (PTCA).

Risultati. Dal 01 luglio 2005 al 30 giugno 2016 sono stati effettuate 1738 procedure in regime di DH. Le indicazioni cliniche sono state: cardiopatia ischemica stabile 83.4%, controllo angiografico di PTCA del tronco comune (TC) 8.5%, valvulopatia 4.7%, cardiomiopatia 2.8% e aneurismi dell'aorta toracica 0.2%. Il 30.5% dei pazienti è stato sottoposto a rivascolarizzazione miocardica, di queste il 22% è stato sottoposto a procedura di angioplastica coronarica percutanea e l'8,4% indirizzato a rivascolarizzazione chirurgia. Nell'88.8% dei pazienti la via di accesso è stata l'arteria radiale. La percentuale di complicanze intraprocedurali è stata dell'1.31% e nel 6.3% il DH si trasformato in ricovero ordinario. Il follow-up telefonico a 24 ore è stato ottenuto nel 100% dei pazienti.

Conclusioni. La modalità assistenziale e organizzativa del DH è sicura ed offre vantaggi sia di carattere economico-assistenziale che di compliance-benessere del paziente. Tale regime è in grado di ridurre la spesa mediante la riduzione delle degenze ordinarie, di smaltire le liste d'attesa, e di incontrare il favore dei pazienti riducendo al minimo l'impatto con l'ambiente ospedaliero. Una attenta selezione della tipologia di paziente da convogliare alla modalità di DH è necessaria per rendere il processo efficace ed efficiente.

P94

CARBOFILM POLYMER FREE AMPHILIMUS-ELUTING STENTS IN STEMI PATIENTS: 3-YEAR FOLLOW-UP

Raffaele Scardala[1], Michael Donahue[1], Antonio Di Matteo[1],
Pierpaolo Confessore[1], Daniel Todaro[1], Micaela Conte[1], Flavia Tersigni[2],
Roberta Sergiacomi[2], Debora Manciocchi[2], Antonino Stipo[1]
[1]Emodinamica, Ospedale Santa Maria Goretti, Latina, Italy, [2]UOC Malattie Cardiovascolari, Ospedale Santa Maria Goretti, Latina, Italy

Background. Permanent polymer is associated with delayed vessel healing after drug eluting stents (DES) implantation and may be implicated in higher rates of adverse events. Great efforts have been made to develop more biocompatible DES: recently a new cobalt chromium alloy coated with Carbofilm polymer free Amphilimus-eluting stents (PF-AES) has been proposed (CRE8® AlviMedica). Due to these characteristics the stent provides a better bio- and haemo-compatible characteristics. Limited data are currently available on the use of PF-AES in patients with ST elevation myocardial infarction (STEMI).

Aims. The present registry aimed to evaluate the safety and efficacy of PF-AES in STEMI patients.

Methods and Results. This prospective registry includes 175 unselected STEMI patients with a high cardiovascular risk profile undergoing primary PCI (pPCI) for ≥1 critical lesion treated with PF-AES. The end-point of the registry was the rate of major adverse cardiac events (MACE): all-cause death (AD), cardiac death or procedure-related death (CD), stent thrombosis (ST), myocardial infarction (MI), target lesion revascularization (TLR). The follow-up at 36 months showed a MACE rate of 5.7%: all cause death occurred in 10 patients (5.7%), cardiac death in 3 (1.7%), TLR in 3 (1.7%) no MI and ST occurred.

Conclusions. In the setting of STEMI patients undergoing pPCI, the use of PF-AES has been proven to be safe and effective in terms of cardiac death, repeat revascularization and stent thrombosis. These results confirm and expand previous findings showing the efficacy and safety of PF-AES.

P95

PCI OF RIGHT CORONARY ARTERY IN A PATIENT WITH SINGLE CORONARY ARTERY ORIGINATING FROM RIGHT CORONARY SINUS

Roberto Accardi[1], Matteo Perfetti[1], Francesco Pellone[1], Linda Santoleri[1],
Micaela Capponi[2]
[1]CathLab, Civil Hospital, Macerata, Italy, [2]Cardiology Department, Civil Hospital, Macerata, Italy

Anomalous origin of a coronary artery from opposite coronary sinus is infrequently observed during coronary angiography. Percutaneous coronary intervention (PCI) of anomalous coronaries may be technically challenging. Proper selection of hardware may be crucial and appropriate operator's expertise is required. We report a rare case of anomalous single origin of both coronary arteries from the right coronary sinus, in which a successful PCI of ostial right coronary was performed.

A 72-year-old female smoker with mild-exertional syncope was addressed to our cath lab. Basal ECG and echocardiography were unremarkable while stress test was positive for coronary ischemia. During coronary angiography, non-selective left coronary sinus angiogram was performed in view of the inability to selectively cannulate left coronary artery. The left main coronary artery (LMCA) and right coronary (RCA) originated from a common stem in the right coronary sinus. Moreover, RCA had 95% stenosis in its proximal segment. The finding of retro-aortic left coronary course was confirmed by multidetector computed tomographic coronary angiography (CT-CA). Later, successful percutaneous coronary intervention of RCA was performed using 6F 3 DRC guide catheter. RCA lesion was crossed with floppy guide wire, predilated with a 2.0x12 balloon, then stented with a zotarolimus eluting stent (Onyx 2.75x12) and post dilated with 3x8 NC balloon.

Coronary artery anomalies are present since birth and are often asymptomatic. Most of them are incidentally detected during selective coronary angiography and their incidence among individuals undergoing cardiac catheterization varies from 0.6% to 1.3% in various series. Anomalous LM arising from the right coronary sinus is a very rare condition with an incidence of 0.017% in an angiographic series. The course of anomalous LM can be inter-arterial, retro-aortic, septal or through the anterior free wall of the right ventricle.

We emphasize the importance of pre-interventional CT-CA to identify the anatomy, course and relation of LAD to choose better therapeutic strategy and to assess angulation and course of the culprit artery. Choosing appropriate guide-catheter for coaxial catheterization and proper support might be the key to success.

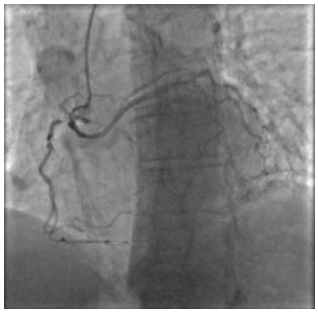

- Copyright - Il Pensiero Scientifico Editore downloaded by IP 216.73.216.135 Thu, 03 Jul 2025, 23:43:58

P96

LEFT ANTERIOR DESCENDING ARTERY TO LEFT VENTRICLE CORONARY ARTERIAL FISTULA WITH AN UNUSUAL CLINICAL ONSET

Roberto Accardi[1], Francesco Pellone[1], Matteo Perfetti[1], Linda Santoleri[1], Christos Katsanos[2]
[1]CathLab, Civil Hospital, Macerata, Italy, [2]Cardiology Department, Civil Hospital, Macerata, Italy

Coronary artery fistula (CAF) has been described as a connection between a coronary artery and one of the cardiac chambers, large vessels or other vascular structures; they are observed in 0.3–0.8% of coronary angiography, and they are attributed mainly to the persistence of intratrabecular gaps that are normally present in the intrauterine life. Among patients with CAF originating from left anterior descending (LAD), those with a significant coronary atherosclerosis shows a higher incidence of acute coronary syndrome (ACS).

A 58-year-old man presenting with chest pain was referred to our institution diagnosed with non ST elevation myocardial infarction (NSTEMI) and coronary angiography was performed. Both left and right coronary arteries showed no stenosis, nevertheless we observed a left ventricular smoke-like contrast agent effusion from distal LAD.

Myocardial infarction in cases of CAF is rare. Previous studies found a prevalence of myocardial infarction of 5% among patients with coronary artery fistula. A more recent retrospective study revealed myocardial infarction in 19 out of 54 patients with documented CAF, none of which was free from significant coronary stenosis (Canga, 2012). However, some authors suggest the hypothesis of steal phenomenon as cause of NSTEMI in patients with fistula between LAD and LV. According to these data, CAF without significant atherosclerosis may often be a cause of chest pain but has never been associated with myocardial infarction. Nevertheless in the present paper, we discuss a case of a myocardial infarction in a patient with CAF without any evidence of atherosclerosis.

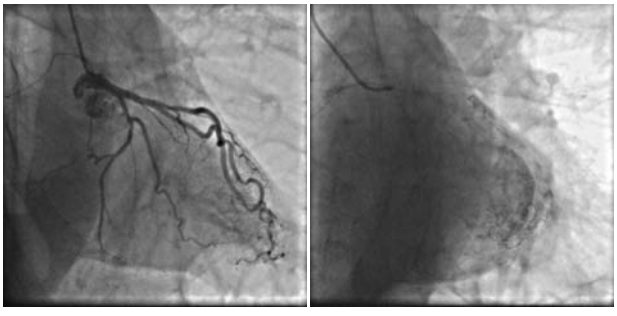

P97

SAFETY AND EFFICACY OF BIORESORBABLE SCAFFOLD IMPLANTATION IN VERY-LONG LEFT ANTERIOR DESCENDING STENOSES: MEDIUM-TERM FOLLOW-UP RESULTS

Giorgio Quadri, Enrico Cerrato, Chiara Chiappero, Cristina Rolfo, Francesco Tomassini, Andrea Gagnor, Fabio Ferrari, Fabio Mariani, Ferdinando Varbella
Unità di Emodinamica e Cardiologia Interventistica, ASL Torino 3, Ospedale degli Infermi, Rivoli (TO), AOU San Luigi Gonzaga, Orbassano (TO), Italy

Background. Extensive stenting and vessel "caging" in case of very long Left Anterior Descending (LAD) treatment is burdened by a non-negligible increased risk of adverse angiographic and clinical outcomes. In this setting the implantation of bioresorbable scaffolds could be an attractive option especially in young patients, but it has not been widely explored.

Methods. All consecutive patients undergoing PCI with implantation of overlapped Bioresorbable Scaffolds (BrS, ABSORB, Abbot vascular) in very-long coronary lesions (defined as ≥35 mm) on LAD, between September 2014 and January 2016, were prospectively included. One-year angiographic follow-up was planned. Rate of DOCE (device-oriented combined endpoint) a composite of cardiac death, target-vessel myocardial infarction (MI) and target-lesion revascularization (TLR), at a medium term follow-up, was recorded. Any individual components of DOCE, non-target vessel revascularization (non-TVR) as well as major vascular bleeding were also registered.

Results. Thirty-six patients were included in our analysis. They were mainly males (88.9%) with a mean age of 60.1±8.4 years and presented low rate of diabetes (13.9%) and chronic kidney disease (5.6%). STEMI (39.0%) and NSTACS (39.0%) were the most common admission diagnoses, followed by stable CAD (22%). Mean LAD lesion length was 59.8±15.4 mm treated with a mean of 2.53±0.65 Bioresorbable Scaffold. A <2 mm overlapping technique was the most preferred strategy (91.7%). BrS predilatation and postidilatation were performed in 91.7% and 100% of patients, respectively, while use of intravascular imaging (IVUS or OCT) was fairly low (27.8%). Bifurcations were involved in BrS treatment in more than half patients (61.1%) with provisional stenting as the most adopted technique (94.0%). One-fourth of patients underwent a hybrid procedure on LAD, with a concomitant implantation of a DES or BMS in 19.4% and 5.6% of patients, respectively. Dual antiplatelet therapy was prescribed at discharge in the great majority of patients (97.2%). At a mean follow-up of 229±87 days (including 8 angiographic follow-up up to date available), DOCE occurred in 2.8% of patients, driven by a single TLR (proximal BrS edge restenosis); neither cardiac death, nor target vessel-MI were recorded. Non-TVR occurred in 8.3% of patients, while major vascular bleeding in 2.8% of them.

Conclusion. Treatment of very-long LAD stenoses with overlapped Bioresorbable Scaffolds appears feasible, safe and effective, even without a systematic adoption of intraprocedural imaging techniques. Longer follow-up data are required to confirm these results.

P98

FACILITATION OF LEFT RADIAL ACCESS BY MEANS OF A SPECIFIC VACUUM PILLOW

Salvatore De Rosa, Francesca Grande, Giuseppe Ambrosio, Sabato Sorrentino, Caterina Scicchitano, Ilaria Ciaccio, Daniele Torella, Carmen Spaccarotella, Annalisa Mongiardo, Ciro Indolfi
Magna Graecia University, Catanzaro, Italy

Use of radial artery access for coronary endovascular procedures was largely widespread, due to its safety. However, management of the access site during catheterization is sometimes challenging both for the patient and the operator. In particular, obtaining and keeping the optimal positioning of patient's forearm to warrant comfort during the procedure and easiness in catheters manipulation can be very difficult, especially for the left radial access (LRA). In fact, despite the LRA presents some advantages over the right radial access (RRA), particularly for specific patients categories, such as older subjects or challenging anatomy of the right radial artery, this is rarely used for the the difficult preparation of the access site and its poor comfort.

For these reasons we developed a specific preparation model to warrant quick and optimal position of the left forearm, using a specific vacuum pillow (VaPi) to stabilize and support the left forearm during coronary procedures performed through a LRA. For this purpose, 200 patients were randomly assigned to LRA performed alternatively with or without the VaPi, to evaluate differences in patients' comfort and safety, as well as in operators' satisfaction.

We enrolled 200 consecutive pts with indication to any coronary procedure, which were randomly assigned to standard LRA and VaPi-aided LRA. The operators, which were blinded to the use of VaPi, reported less access-related difficulties in the VaPi group (33% vs 41%), associated to a more frequent prolongation of procedural time in the group without VaPi (12% vs 5%). Access failure was less frequent in the VaPi group (2% vs 4%).

Patients from the VaPi group reported major discomfort during the procedure less frequently that the control group (25% vs 38%, p=0.048). Similarly, position- and access-related pain was reported less frequently in the VaPi group (p=0.003). In line with these results, intense pain was less frequently reported in the VaPi group (5% vs 16%, p=0.011). At the 30-days follow up, patients from the VaPi group reported less frequently difficulty encountered in daily activities (7% vs 15%, p=0.071) or humor alterations (depression or mania) (7% vs 23%). Finally, operators from the VaPi group reported less frequently significant access-related discomfort, compared to the control group (25% vs 38%, p=0.001).

In conclusion, results of the present study demonstrate that the use of the vacuum pillow (VaPi) during coronary procedures through the LRA is safe and was associated to a higler comfort for both the patient and the operators. These results could favor a larger widespread of the LRA.

P99

CLINICAL OUTCOME OF CORONARY BIFURCATION MANAGEMENT WITH A "FULLY BIORESORBABLE" TECHNIQUE. RESULTS OF THE MULTICENTRE BBS STUDY

Bernardo Cortese[1], Azeem Latib[2], Davide Piraino[3], Luca Testa[4], Alfonso Ielasi[5], Salvatore Geraci[6], Akihito Tanaka[2], Dario Buccheri[3], Roberto A. Latini[1], Pedro Silva Orrego[1], Romano G. Seregni[1], Antonio Colombo[2]
[1]ASST Fatebenefratelli-Sacco Milano, Milano, Italy, [2]Ospedale San Raffaele, Milano, Italy, [3]Policlinico Giaccone, Palermo, Italy, [4]Policlinico San Donato, San Donato Milanese, Italy, [5]AO Bolognini, Seriate, Italy, [6]S. Giovanni Di Dio Hospital, Agrigento, Italy

Background. Despite the improvement in techniques and tools, coronary lesions involving a bifurcation are still challenging and the outcome with drug-eluting stents not always optimal, including very late adverse events. The role of bio-vascular scaffolds (BVS) and drug-coated balloons (DCB) in this setting has not been investigated adequately yet.

Methods and Results. From the databases of 6 Italian centres with high proficiencies in newer technologies, we retrospectively collected all consecutive cases of coronary bifurcations managed or attempted with the implantation of at least one BVS (Absorb, Abbott Vascular, CA) in the main vessel and the use of one DCB (Elutax SV, Aachen Resonance, Germany; In.Pact Falcon, Medtronic, CA; Restore, Germany; Sequent Please, BBraun, Germany; Pantera Lux, Biotronik, Switzerland) in the side branch (SB). Primary study endpoint was the occurrence of major adverse cardiovascular events (MACE) at the longest-available follow up. Thirty-four patients fulfilled the enrollment criterion, 21% had diabetes and 47% an acute coronary syndrome. Average Syntax score was 14.3, all lesions were *de novo* and 23 patients (68%) had a type 1,1,1 Medina lesion. Twenty lesions (59%) involved the proximal left anterior-descending artery/first diagonal branch. Only 32.4% of patients underwent an intravascular imaging-guided angioplasty. Average

- Copyright - Il Pensiero Scientifico Editore downloaded by IP 216.73.216.135 Thu, 03 Jul 2025, 23:43:58

lesion length was 22.3 mm in the main vessel and 10.1 mm in the SB. MV was always predilated and BVS received a postdilation in 88% of the cases. In 44% of the cases the DCB was used during final kissing balloon inflation, and in no cases a stent/BVS was required in the SB. Procedural success was achieved in 100% of the cases. After an average follow up of 15.5 (±11.5) months, we observed one case of MACE cause by target-lesion revascularization (2.9%) with no deaths, no myocardial infarctions or scaffold thromboses.

In conclusion, management of coronary bifurcation lesions with the use of newer technologies including BVS and DCB seems feasible and effective at mid-term clinical follow-up.

P100

PERCUTANEOUS IMPLANTATION OF EXTRACORPOREAL LIFE SUPPORT FOR REFRACTORY CARDIAC ARREST OR CARDIOGENIC SHOCK COMPLICATING ACUTE CORONARY SYNDROME: RESULTS OF THE CAREGEM REGISTRY

Italo Porto[1], Carlotta Sorini Dini[2], Domenico D'Amario[1], Alessio Mattesini[2], Marco Scicchitano[1], Marco Chiostri[2], Carlo Trani[1], Francesco Burzotta[1], Massimo Massetti[1], Serafina Valente[2]

[1]Policlinico A. Gemelli, Roma, Italy, [2]AOU Careggi, Firenze. Italy

Background. Refractory cardiogenic shock (RCS) or refractory cardiac arrest (RCA) complicating acute coronary syndrome (ACS) is associated with extremely high mortality rate. Percutaneous veno-arterial extracorporeal life support (VA-ECLS) represents a therapeutic option to stabilize patients' condition before or at the time of emergency revascularization.

Methods. We analyzed 29 consecutive patients with RCS or RCA complicating ACS, and percutaneously implanted with VA-ECLS in two centers using a structured approach to ECLS implantation (ECLS team). Data were collected from January 2010 to Dicember 2015 and ECLS had to be implanted either before (within 48 hours) or at the time of attempted percutaneous coronary revascularization (PCI). We investigated in-hospital outcome and factors associated with survival.

Results. Nineteen (66%) were implanted for RCA, whereas 10 (34%) were implanted on ECLS for RCS. All RCA were witnessed and no-flow time was always shorter than 5 minutes in all cases. In two cases, RCS complicated CABG and ACS was associated with early graft failure. All patients underwent attempted emergency PCI, using radial access in 10 cases (34.5%), whereas in 3 patients a subsequent CABG was performed. Overall, 10 patients (34.5%) survived, 9 of them with a good neurological outcome (Cerebral Performance Category scale 1-2). Main cause of death was multi-organ failure. Survivors were younger, with shorter low-flow time, and with ECLS mainly implanted for RCS, as opposed to RCA (see Table). Blood lactate at ECLS implantation was lower in survivors.

Conclusion. In patients with RCA or RCS complicating ACS, who are percutaneously implanted with ECLS before or at the time of coronary revascularization, in hospital survival rate is higher than 30%, generally with good neurological outcome.

	Survivors 10 (34.5%)	Non-survivors 19 (65.5%)	P value
Age (years), mean (SD)	53.6 (5.7)	60.9 (9.2)	0.03
Male, n (%)	8 (80)	17(89.9)	0.59
Indication for ECMO implantation, n(%)			
Refractory cardiac arrest	3 (30)	16 (84.2)	<0.01
Refractory cardiogenic shock	7 (70)	3 (15.8)	
Diagnosis, n(%)			
STE-ACS with refractory cardiac arrest	1 (10)	14 (73.7)	
NSTE-ACS with refractory cardiac arrest	2 (20)	2 (10.5)	0.01
STE-ACS with refractory cardiogenic shock	4 (40)	2 (10.5)	
NSTE-ACS with refractory cardiogenic shock	3 (30)	1 (5.3)	
Low-flow time (min), median (IQR)	45 (28-65) (n=4)	60 (50-70) (n=17)	0.28
Low flow time > 30 min, n(%)	2/4 (50)	16/17 (94.1)	0.02
Save score, mean (SD)	-5.3 (4.1)	-8.2 (3.7)	0.08
Euroscore, mean (SD)	17.2 (9.2)	19.2 (9.7)	0.59
Coronary disease n(%)			
1-vessel stenosis	1 (10)	4 (21.0)	
2-vessel stenosis	4 (40)	6 (31.6)	0.74
3-vessel stenosis	5 (50)	9 (47.4)	
Left main PCI, n(%)	4 (40)	7 (36.8)	0.87
Anterior interventricular PCI, n(%)	9 (90)	11 (57.9)	0.07
Number of Drug-Eluting Stents, median (IQR)	2 (1-4)	1 (0.5-2)	0.08
Radial procedure, n (%)	5 (50)	5 (26.3)	0.2
IABP, n (%)	9 (90)	15 (78.9)	0.45
Autopulse, n (%)	0 (0)	4 (21.1)	0.27
CPC scale discharge 1-2, n(%)	9 (90)	/	
Hb admission (g/dl), mean (SD)	11.5 (2.2)	10.1 (3.4)	0.25
Hb nadir, (g/dl), mean (SD)	7.7 (0.9)	7 (1.5)	0.19
Blood transfusion, unit, median (IQR)	12 (4-16)	8 (5-14)	0.51
Blood lactate at ECLS implantation (mmol/l), median (IQR)	5.4 (1.8-6.4)	10.2 (7.8-15)	<0.01

P101

THE NETWORK FOR THE INVASIVE MANAGEMENT OF THE OUT OF HOSPITAL CARDIAC ARREST: A REGIONAL EXPERIENCE

Simone Muraglia, Francesca Tedoldi, Filippo Zilio, Alberto Menotti, Michele Dallago, Giuseppe Braito, Roberto Bonmassari

UO Cardiologia, Ospedale S. Chiara, Trento, Italy

We evaluated in-hospital and 6-month mortality in a retrospective analysis of pts admitted at our Department with OHCA diagnosis and underwent coronary angiography (CA) from January 2013 and December 2013. In this period in our region were reported 263 OHCA: 61 pts of these were admitted at our hospital post return of spontaneous circulation (ROSC), mean age 67.3 years (range 38-88). 38 pts of these (62%) with suspected cardiac origin underwent CA. Of these 38 pts 21% were female. Mean age was 61.9 years (range 38-78).

27 pts (71%) showed a shockable heart rhythm (SHR), 5 pts showed pulseless electrical activity (PEA) and 6 pts asystolia.13 pts (34%) showed STEMI at the electrocardiogram (ECG) post ROSC, 5 pts (13%) NSTEMI e 20 pts (52%) aspecific alterations.18/38 pts (47%) underwent PCI (10 pts with STEMI at the ECG and 5 pts with NSTEMI). 28% of the pts showed multivessel disease. The mean number of vessels treated per patients was 1, showing a strategy of treating the culprit vessel only (8 left anterior descending coronary, 3 circumflex coronary, 4 right coronary artery, 1 intermedium and 2 SVG). 1 PCI failed. In the pts treated with PCI the percentage of TIMI flow 0 pre-PCI was 78% and a TIMI flow 2-3 post-PCI was achieved in 94% of cases. 4 pts underwent CA without ECG signs of STEMI presented an acute total coronary occlusion. 4/23 pts (17%) without signs of STEMI presented an acute total coronary occlusion. The radial approach was performed in 50% of cases. Glycoprotein IIb/IIIa were used in 4 pts. Intra-aortic balloon pump was implanted in 30% of the pts. Mean left ventricular ejection fraction (LVEF) at the admission was >50% in 28% of pts, >30% in 50% and <30% in 22%.16/38 pts (42%) were treated with hypothermia. The percentage of no severe cerebral disability (grade 0 or 1) evaluated by Cerebral Performance Categories at the discharged was 62% (38/61 pts) in the population admitted with OHCA, 74% (28/38 pts) in the group underwent CA and 72% (13/18 pts) in the group underwent PCI. The overall in-hospital mortality rate (OM) and the cumulative mortality at 6 months (CM) of the population with OHCA admitted at our hospital was respectively 52%-62%.The OM and the CM at 6 months of the pts underwent CA and PCI was respectively 30%-42% and 30%-50%.The OM and the CM in the group not underwent CA was 82% and 95%.

Conclusions. The occurrence of cardiac arrest is associated with impaired survival.Our data showed high procedural success rate of early PCI strategy in pts with OHCA. OHCA caused by ACS may be missed if decision making is based on ECG criteria alone. The percentage of pts free of neurological impairment in the group underwent PCI is high. Interventional cardiologist should become part of a "post-resuscitation team" in order to optimize the in-hospital diagnostic and therapeutic strategy of pts with OHCA.

P102

OUTCOMES A 1, 6 E 12 MESI NEL REGISTRO ABSORB SANREMO (REABSORBS)

M. Leoncini, C. Rapetto

Laboratorio di Cardiologia Invasiva Endovascolare, Ospedale di Sanremo, Italy

Scopo. Valutare successo angiografico (SA) e outcome clinici (OC) al follow up (FU) dello scaffold vascolare bioriassorbibile (BVS) a eluizione di everolimus Absorb in una popolazione di pazienti (pz) "real world".

Metodi e Risultati. Analisi ad interim di tutti i pz consecutivi trattati con BVS Absorb nell'emodinamica di Sanremo da dicembre 2012 a giugno 2016 e inclusi nel registro osservazionale. Gli OC registrati sono: SA, morte cardiovascolare (MCV), infarto miocardico (IMA), trombosi di scaffold (ST), target lesion revascularization (TLR), target vessel revascularization (TVR), target vessel failure (TVF). Il SA è definito come impianto effettivo del BVS con stenosi residua (SR) <30% e come flusso thrombolysis in myocardial infarction (TIMI) 3 nel vaso target. Un totale di 157 pz di età 58.4 ± 10.0 anni (maschi n=134, 85.4%; diabetici n=28, 17,8%, con ≥3 fattori di rischio cardiovascolare n=91, 58.0%) sono stati inclusi nel registro, sono state eseguite 182 PCI (n=162, 89.0% con accesso radiale) su 230 lesioni con impianto di 274 BVS, di cui 148 (54.0%) in overlap marker to marker. In 57 PCI (31.3%) si sono impiegati BVS e drug eluting stent (DES) metallici, con overlap BVS-DES in 33 (18.1%) e 17 (9.3) nel vaso target senza overlap, il supporto di IVUS o OCT è avvenuto in 16 PCI (8.8%). In totale 109 PCI (59.9%) sono state eseguite in pazienti ad alto rischio (con STEMI o NSTEMI). La localizzazione principale delle lesioni era su IVA (n=124, 53.9%), sono state comunque trattate lesioni su tutti i rami a eccezione del tronco comune; 147 lesioni trattate (63.9%) erano di tipo B2 o C. Oltre all'aspirina 102 pz (65.0%) hanno ricevuto ticagrelor, 28 (17.8%) prasugrel e 27 (17.2%) clopidogrel. La QCA preprocedurale ha mostrato una stenosi media dell'82.9 ± 15.1%, con lunghezza media di 22.6±11.9 mm. La predilatazione, alla pressione media di 19.6±3.9 atmosfere (atm) è stata eseguita in 261 casi (95.3%) e con rapporto pallone-arteria 1:1 in 197 casi (75.5%). Il BVS è stato rilasciato a una pressione media di 13.3±2.9 atm; 23 pz (12.6%) hanno ricevuto ≥56 mm BVS sullo stesso vaso. La postdilatazione, alla pressione media di 21.3±4.4 atm è avvenuta in 274 casi (100%) e con pallone sovradimensionato di 0.5 mm rispetto al diametro del BVS in 124 casi (45.3%). La QCA postprocedurale ha mostrato una SR di 14.3 ± 6.6%, in

- Copyright - Il Pensiero Scientifico Editore downloaded by IP 216.73.216.135 Thu, 03 Jul 2025, 23:43:58

nessun caso si è avuta una SR > 30% o un flusso TIMI <3 sul vaso target, con un SA nel 98.9% (1 impianto fallito). Nel FU a 30 giorni su 149 pz (94.9%) si sono verificati 1 MCV (0.6%) non correlata al BVS, 4 IMA (2.6%), 4 TVF (2.6%), 4 TVR (2.6%) e 1 TLR (0.6%). 124 pz (79.0%) hanno superato il FU a 6 mesi senza ulteriori MCV, si sono verificati 1 ulteriore IMA (3.4%) 1 TVF (3.4%) con relativa TVR (3.4%) e nessuna TLR. 83 pazienti (52.9%) hanno raggiunto il FU a 1 anno senza altre MCV; si sono verificati 1 ulteriore IMA (4.6%), 1 TVF (4.6%), 1 TVR (4.6%) e 1 TLR (1.8%). Nessuna ST si è verificata finora.

Conclusioni. Nella nostra esperienza, con il limite della numerosità dei pz arruolati, l'uso di BVS Absorb in una popolazione "real world" è associata a buon SA in acuto e a basso numero di OC a 30 giorni, 6 mesi e 1 anno.

P103

RIMODELLAMENTO CORONARICO POSITIVO DOPO IMPIANTO DI PROTESI BIORIASSORBIBILE

Davide Lanzellotti, Filippo Marzot, Nicola Pellizzari, Carlo Cernetti
UOC Cardiologia, Ospedale S. Giacomo Apostolo, Castelfranco Veneto (TV), Italy

Riportiamo il caso clinico di un uomo di 57 anni, ex-tabagista, iperteso, dislipidemico, con familiarità per cardiopatia ischemica, affetto da sclerosi multipla, trattata in passato con interferone con scarsa efficacia, e nota coronaropatia, già trattata con angioplastica semplice sulla coronaria destra 16 anni prima. Da segnalare in anamnesi intolleranza all'ivabradina, per contrazione della diuresi e ritenzione idrica, ed al betabloccante per disfunzione erettile.

Un anno prima, a seguito di un test ergometrico positivo per ischemia silente a medio carico, veniva eseguita coronarografia presso altra sede con riscontro di occlusione di CDX II tratto riabitata da circolo collaterale omo- ed etero-coronarico, stenosi critica di CX I tratto, stenosi sub critica di IVA I e II tratto.

Il paziente giungeva alla nostra osservazione con un quadro clinico di angina instabile con riscontro coronarografico di stenosi critica (80%) all'origine del ramo discendente anteriore seguita da stenosi subocclusiva (95%) al tratto prossimale e critica (80%) al tratto medio. Stenosi critica (80%) seguita da stenosi severa (90%) di ramo circonflesso co-dominante al tratto prossimale e stenosi severa (90%) di sviluppato primo ramo marginale ottuso. Occlusione della coronaria destra parzialmente collateralizzata da circolo omo eterocoronarico. Nella stessa seduta veniva eseguita angioplastica coronarica su ramo discendente anteriore con posizionamento in overlap di 2 protesi Absorb 3,5 x 28 rilasciate a 16 atm e post dilatate con Apex 3,5 x 12 mm a 22 atm. Dopo 3 giorni si procedeva a completamento della rivascolarizzazione su ramo circonflesso con posizionamento di stent medicato Resolute 3 x 38 mm rilasciato a 18 atm e post dilatato con Apex 3 x 12 mm a 22 atm, e su ramo discendente anteriore con posizionamento di ulteriore Absorb 3 x 12 mm rilasciato a 18 atm a valle del precedente. Al termine della procedura si evidenziavano lievi segni di possibile malapposizione delle protesi sia su ramo circonflesso che, più marcati, su ramo discendente anteriore. Si programmava controllo coronarografico a 12 mesi dalla procedura, che mostrava marcati segni di rimodellamento positivo su ramo discendente anteriore in sede di pregressa angioplastica con Absorb al II e III tratto. Tali immagini persistevano invariate al controllo coronarografico a 30 mesi e risultano compatibili con i quadri recentemente descritti di "evagination" dopo l'impianto di protesi bioriassorbibili. Considerata anche l'asintomaticità del paziente si è deciso di proseguire la terapia medica mantenendo la duplice antiaggregazione a lungo termine, e programmando controllo con imaging intra-coronarico.

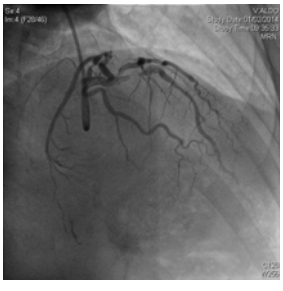

Figura 1. Baseline.

Figura 2. Post-PTCA.

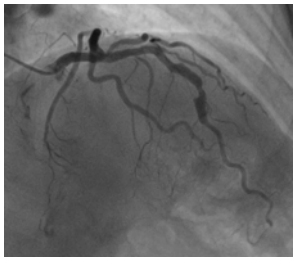

Figura 3. Follow-up 12 mesi.

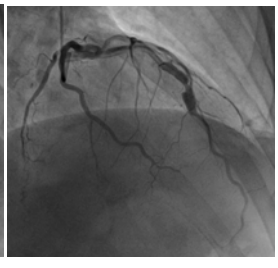

Figura 4. Follow-up 30 mesi.

P104

LONG-TERM OUTCOMES AFTER ST-SEGMENT ELEVATION MYOCARDIAL INFARCTION TREATED WITH PRIMARY PCI: INSIGHTS FROM A SINGLE-CENTRE, REAL WORLD REGISTRY

Fabio Vagnarelli, Simona Silenzi, Pierfrancesco Grossi, Luca Mariani, Alessandro Aimi, Gianserafino Gregori, Luciano Moretti
UOC Cardiologia, Ospedale Provinciale Mazzoni, Ascoli Piceno, Italy

Aims. Short- to mid-term outcome of patients undergoing primary percutaneous coronary intervention (PCI) for ST-segment elevation myocardial infarction (STEMI) has been well described, whereas long-term follow-up is still poorly understood. Herein we sought to evaluate long-term outcomes of unselected patients with STEMI treated with primary PCI.

Methods. We enrolled all 687 consecutive patients with STEMI referred to our Centre between September 2009 and August 2015. The Kaplan-Meier method was used to analyze the occurrence of death during follow-up (all-cause mortality).

Results. The mean age of study population was 68.5 years and 522 patients were male (76%). A history of hypertension was present in 64%, while diabetes was found in 18%. The most common ECG pattern was inferior STEMI, whereas presentation with anterior, posterior, and lateral STEMI was found in 31%, 24%, and 6% respectively. Mean (SD) door-to-balloon time (DTB) was 100 (65) min; DTB time was <90 min in 56%. Mean symptom onset to balloon time was 253 min. The mean (SD) clinical follow up was 39 (15) months and the follow up rate was 99.4%. Of the 687 patients with STEMI enrolled in the study, 79 patients died during follow-up. On the Kaplan-Meier estimates, the 4-year and 6-year all-cause mortality was 13% and 16%, respectively.

Conclusions. In a single- centre, real-world STEMI population, the long-term prognosis of patients treated with primary PCI appears to be excellent.

P105

PROCEDURAL AND LONG-TERM OUTCOMES OF PERCUTANEOUS CORONARY INTERVENTION FOR IN-STENT CHRONIC TOTAL OCCLUSION

Lorenzo Azzalini[1], Rustem Dautov[2], Soledad Ojeda[3], Barbara Bellini[1], Susanna Benincasa[1], Jorge A. Chavarría[3], Manuel Pan[3], Mauro Carlino[1], Antonio Colombo[1], Stéphane Rinfret[2]
[1]Interventional Cardiology, San Raffaele Scientific Institute, Milan, Italy, [2]Interventional Cardiology, McGill University Medical Center, Montreal, Canada, [3]Interventional Cardiology, Reina Sofia Hospital, Cordoba, Spain

Objectives. To study the long-term outcomes and predictors of adverse events of patients with in-stent chronic total occlusion (IS-CTO) undergoing percutaneous coronary intervention (PCI).

Background. IS-CTO PCI has traditionally been associated with suboptimal success rates.

Methods. We performed a multicenter registry of consecutive patients undergoing CTO PCI at three specialized centers. Patients were divided in IS-CTO and de novo CTO. The primary endpoint (major adverse cardiac events, MACE) was a composite of cardiac death, target-vessel myocardial infarction and ischemia-driven target-vessel revascularization (TVR) on follow-up. Independent predictors of MACE were sought with Cox regression.

Results. We included 899 patients (n=111 IS-CTO, n=788 de novo CTO). Baseline clinical and angiographic characteristics were balanced between the two groups. Overall mean J-CTO score was 1.88±1.24 and PROGRESS-CTO was 1.04±0.88. Antegrade wire escalation was used in 59.0% of IS-CTO and 48.1% of de novo CTO patients (p=0.08). CrossBoss was used more frequently in IS-CTO (26.1% vs. 6.6%, p<0.001). Procedural success was achieved in 86.5% in both groups (p=0.99). After a median follow-up of 471 (354-872) days, MACE were observed in 20.8% vs. 13.9% in IS-CTO vs. de novo CTO (p=0.07), driven by TVR. IS-CTO was an independent predictor of MACE (hazard ratio 2.07, 95% confidence interval 1.15 to 3.73, p=0.02), together with prior surgical revascularization, renal function, CTO PCI indicated for acute coronary syndrome, number of diseased vessels, and PROGRESS-CTO score.

Conclusions. Procedural success was high and similar in patients with IS-CTO, as compared with de novo CTO. However, IS-CTO was independently associated with MACE (driven by TVR) on follow-up.

P106

TRATTAMENTO DELLE OCCLUSIONI CORONARICHE CRONICHE: REGISTRO MONOCENTRICO PESCARA

Alessandro Cosenza, Alberto D'Alleva, Daniele Forlani, Massimo Di Marco, Marco Mascellanti, Leonardo Paloscia
UTIC e Cardiologia Interventistica, Ospedale Civile Pescara, Pescara, Italy

Background. Il trattamento dell'occlusione coronarica cronica totale (CTO) rappresenta una sfida tecnica ed un dilemma clinico. Sebbene vengano riscontrate fino al 30% dei soggetti sottoposti a coronarografia, la decisione di ricanalizzarla costituisce meno del 10% di tutte le angioplastiche coronariche. Il miglioramento della sopravvivenza e della qualità della vita, ed il miglioramento continuo delle tecniche procedurali dei materiale e dell'esperienza degli operatori rappresentano il principale stimolo. Nonostante ciò la ricanalizzazione delle CTO è ancora materia di dibattito e i dati sui benefici associati con una ricanalizzazione di CTO nell'era dei DES di III generazione sono ancora pochi.

Popolazione e metodi. Sono stati arruolati 57 pazienti consecutivi sottoposti a

- Copyright - Il Pensiero Scientifico Editore downloaded by IP 216.73.216.135 Thu, 03 Jul 2025, 23:43:58

rivascolarizzazione di CTO tra maggio 2012 ed aprile 2016, con un follow-up medio di 15±11 mesi. L'età media era di 64 anni ed il 91% (52 di 57) erano uomini. Si tratta di una coorte di pazienti complessi, con multipli fattori di rischio cardiovascolare, un pregresso infarto miocardico nel 46% dei casi (26 di 57) e che nel 54% (31 di 57) avevano già eseguito una precedente PTCA, con un rischio stimato di futuri eventi cardiovascolari (infarto miocardico e/o ictus), secondo il modello Framingham, superiore al 2% annuo.
Risultati. Un'efficace ricanalizzazione è stata raggiunta nell'85% dei casi (48 di 57), con un tempo procedurale medio di 155±83 min, un utilizzo di contrasto di 442±209 ml, ed un'esposizione radiante media di 66±35 min. Nel 55% dei casi (31 di 57) la procedura era su CDx ed il J-CTO score medio era di 2±0,7. Per le variabili cliniche l'FE media pre-procedurale era del 45±7% con una classe CCS e NYHA medie del 2.5±0.5. All'analisi di confronto tra i 48 soggetti efficacemente trattati ed i 9 soggetti con insuccesso procedurale si è osservato in quest'ultimi un J-CTO score più alto (2.5±0.7 vs 2±0.7, p=0.03) ed un minor impiego di IVUS (0% vs 32%, p=0.05). Al follow-up i pazienti con efficace disostruzione presentavano un FE migliore (53±5 vs 44±6, p<0.0001) classi funzionali CCS e NYHA migliori (rispettivamente 1±1 vs 2±1 e 1±1 vs 1.5±1, p<0.001) ed una minore incidenza di MACE totali (aggregato di morte, STEMI, NSTEMI, UA, scompenso cardiaco 12% vs 44%, p=0.01) con singole differenze significative solo per NSTEMI (2% vs 22%, p=0.02) e scompenso cardiaco (0% vs 11%, p=0.02). L'efficace disostruzione era associata ad un significativo miglioramento della FE, e delle classi funzionali CCS e NYHA (p<0.001) cose non osservate nel gruppo con procedura fallita. Restenosi intrastent è stata osservata nel 17% dei soggetti efficacemente trattati (9 di 48) con esordio clinico costituito nel 63% (6) da recidiva di angor da sforzi moderati, nel 25% (2) da angina instabile e nel 12% (1) da SCA-NSTEMI. Soggetti con restenosi al follow-up erano stati sottoposti a procedure significativamente più lunghe (225±109 min vs 137±75, p=0.008) con più consumo di contrasto (581±293 vs 393±187, p=0.02) e con impianto di stent dal diametro minimo minore (2.6±0.15 vs 2.8±0.15, p=0.05). All'analisi multivariata il J-CTO score è stato predittore indipendente di successo procedurale (p=0.05 OR 0.46 IC 95% 0.11-0.95), la presenza di onde Q all'ECG nei territori del vaso CTO era predittore di insuccesso procedurale (p=0.007 OR 0,05 IC 95% 0.006-0.45) e restenosi (p=0.02 OR 0.34 IC 95% 0.1-0.66). Il valore del J-CTO score è risultato correlare linearmente con la durata procedurale (p=0.02 r 0.3).

P107

ROTATIONAL ATHERECTOMY DURING CHRONIC TOTAL OCCLUSION PERCUTANEOUS CORONARY INTERVENTION

Lorenzo Azzalini[1], Rustem Dautov[2], Soledad Ojeda[3], Livia L. Gheorghe[4], Susanna Benincasa[1], Barbara Bellini[1], Jorge A. Chavarría[3], Manuel Pan[3], Antonio Serra[4], Mauro Carlino[1], Antonio Colombo[1], Stéphane Rinfret[2]
[1]Interventional Cardiology, San Raffaele Scientific Institute, Milan, Italy, [2]Interventional Cardiology, McGill University Medical Center, Montreal, Canada, [3]Interventional Cardiology, Reina Sofia Hospital, Cordoba, Spain, [4]Interventional Cardiology, Hospital de la Santa Creu i Sant Pau, Barcelona, Spain

Background. Data on the prevalence, procedural results and long-term outcomes of rotational atherectomy (RA) during chronic total occlusion (CTO) percutaneous coronary intervention (PCI) are lacking.
Methods. We combined consecutive patient data from 4 CTO PCI specialized centers. Analyses were conducted according to whether RA was performed or not. Major adverse cardiac events (MACE: cardiac death, MI and target-vessel revascularization) on follow-up were the primary endpoint. Cox regression analysis was performed to identify independent predictors of MACE.
Results. We included 1004 CTO patients. Of those, 35 patients (3.5%) required RA. RA patients were older (68.9±9.5 vs. 64.6±10.7 years, p=0.02) and had higher prevalence of diabetes (57.6% vs. 37.0%, p=0.02). Mean ejection fraction was lower in RA (47.7±13.6 vs. 53.7±11.4%, p=0.02). RA was performed more frequently on the LAD. Patients in the RA group had higher prevalence of a J-CTO score ≥2 (80.0% vs. 57.8%, p=0.009), driven by severe calcification. Other angiographic characteristics were similar between the two groups. Antegrade wire escalation (80.6% vs. 52.5%, p=0.01), Tornus (Asahi Intecc, Nagoya, Japan; 25.7% vs. 10.0%, p=0.007), cutting balloons (11.5% vs. 2.5%, p<0.001) and mother-and-child catheters (20.5% vs. 12.6%, p=0.04) were used more frequently in RA. RA was performed as a bailout in 77.1%. One burr was utilized in 85.7%. The 1.25-mm burr was the largest burr used in 42.9%. Slow flow/no-reflow was observed in 17.1%. No other serious RA-related complications were observed. Fluoroscopy and procedural time were higher in RA. The rates of procedural complications (5.7% vs. 2.2%, p=0.18) tended to be higher, and those of technical (80.0% vs. 89.0%, p=0.10) and procedural success (77.1% vs. 88.6%, p=0.04) tended to be lower in RA. After a median follow-up of 658 (366-960) days, MACE rates were similar between groups (15.2% vs. 12.8%, p=0.70). RA was not a predictor of MACE in either unadjusted or adjusted Cox regression analyses.
Conclusions. Despite a worse patient risk profile, higher procedural complexity, and a lower procedural success rate, the use of RA in CTO PCI was not associated with worse outcomes on long-term follow-up.

P108

BIORESORBABLE VASCULAR SCAFFOLD IN A REAL-WORLD POPULATION: INTERMEDIATE AND LONG-TERM FOLLOW-UP

Silvia Maggio, Claudia Zanetti, Carlo Zivelonghi, Alessia Gambaro, Roberto Scarsini, Gabriele Pesarini, Corrado Vassanelli, Flavio Ribichini
Division of Cardiology, Department of Medicine, University of Verona, Verona, Italy

Background. Bioresorbable vascular scaffold (BVS) implantation has emerged as a promising alternative to conventional drug-eluting stent (DES) in many clinical scenarios, including acute coronary syndromes (ACS) and complex coronary lesions. Prevention of vessel negative remodeling, restoration of vasomotion and the possibility of further surgical or percutaneous treatment of the target lesion after resorption of the scaffold make BVS particularly appealing in young patients with diffuse coronary artery disease (CAD).
Aim. To evaluate the safety and efficacy of BVS implantation in terms of acute peri-procedural success and long-term clinical events in a real world population.
Methods. Our perspective single-center registry enrolled symptomatic patients treated with BVS from December 2012 to April 2016. Primary end-point was the occurrence of MACCEs (cardiac death, target vessel myocardial infarction, target vessel revascularization, target lesion revascularization, stroke, major bleeding) at one year follow-up. Secondary endpoints were acute device success, procedural clinical success and occurrence of MACCEs at long-term follow-up (>12 months).
RESULTS: Overall 125 patients treated on 202 lesions were enrolled from December 2012 to April 2016. Average age was 55±12 years and acute coronary syndrome (ACS) was the admission diagnosis for 80% of patients. 51 patients presented with ST elevation myocardial infarction (STEMI), 10 patients included in the registry presented cardiac allograft vasculopathy (CAV) after cardiac transplantation. Multivessel disease was treated in 49.6% of cases. Pre-dilatation and post-dilatation were performed respectively in 89.6% and 84.1% of lesions. Intravascular Ultrasound (IVUS) was used in 36.8% of patients. Many complex lesions such as bifurcations (n=20, 9.9%), thrombotic lesions (n=42, 20.8%), or ostial lesions (n=21, 10.4%) were also treated. Angiographic success rate and procedural success rate were 100% and 97.6% respectively. Two in-hospital deaths and one peri-procedural myocardial infarction occurred. Dual anti-platelet therapy was advised for a minimum of 12 months. Clinical follow-up was completed in 115 patients with an average follow-up of 12.1±9.7 months. MACCE incidence was 4.3% at 1-year follow-up and 8.7% at long-term follow-up. Two cases of target lesion revascularization occurred at 25 and 26 months of follow-up. Five patients (4.3%) underwent ischemia-driven target vessel revascularization. No cases of definite stent thrombosis were reported. One major bleeding due to head trauma occurred in one patient during the eleventh month of follow up.
Conclusions. BVS implantation is safe, effective and can provide excellent long-term clinical performance even in a real world population of mainly young patients with heterogeneous clinical settings and coronary lesions patterns.

P109

AG-SORB REGISTRY ON ABSORB BIORESORBABLE EVEROLIMUS-ELUTING SCAFFOLD IMPLANTATION FOR DE-NOVO CORONARY LESIONS IN A REAL WORD POPULATION: 3-YEAR CLINICAL OUTCOMES

Salvatore Geraci, Diego Milazzo, Elio Pieri, Giovanni Vaccar, Giuseppe Caramanno
Ospedale San Giovanni di Dio, Agrigento, Italy

Obiettivi. Nonostante il "first in men trial" sul BVS (Bioresorbable everolimus-eluting vascular scaffold) "Absorb" abbia fornito dati su come a due anni si possa avere il completo riassorbimento dello scaffold impiantato in lesioni coronariche semplici e su pazienti selezionati, con un basso tasso di trombosi, i risultati clinici a lungo termine riguardo sicurezza ed efficacia dell'impianto di BVS nella normale pratica clinica quotidiana sono ancora limitati. Noi riportiamo i dati sull'outcome a lungo termine dopo impianto di BVS Absorb dal nostro registro monocentrico AG-SORB.
Metodi e Risultati. AG-SORB è un registro prospettico, monocentrico e open-label, che arruola pazienti sottoposti a impianto di BVS Absorb con tecnica standardizzata dal Settembre del 2012 presso l'Ospedale San Giovanni di Dio di Agrigento. La scelta dell'impianto di BVS è stata lasciata all'operatore caso per caso, senza criteri di inclusione/esclusione pre-specificati. Tutti i pazienti del registro dopo l'impianto dello scaffold sono sottoposti a follow-up clinico ogni 6 mesi. L'outcome primario è rappresentato dalla TLF (target lesion failure), definito come combinazione di morte cardiaca, infarto del vaso target e ID-TLR (ischemia-driven target lesion revascularization). Ad oggi 181 pazienti consecutivi sono stati inclusi nel registro. Di questi, 51 pazienti sono eleggibili per follow-up a 3 anni, fino ad un massimo di oltre 46 mesi (1388 giorni). Il Follow up clinico è stato eseguito a 3 anni nel 98% dei pazienti (50/51), di questi Il 58% ha eseguito follow up agiografico a 6 mesi dopo impianto di BVS. Tutti i pazienti hanno ricevuto prescrizione per doppia terapia antiaggregante (DAPT) di durata non inferiore a 12 mesi, 3 pazienti (6%) hanno discontinuato la DAPT tra 6 e 12 mesi per patologie intercorrenti. L'età media dei pazienti era di 59.8±9.5anni, Maschi 76% (38/50). Le lesioni tipo B2/C, secondo la classificazione ACC AHA, hanno rappresentato il 20% del totale, lesioni tipo B1 il 58%, lesioni tipo A il 22%. Il Sintax score medio era 11.9±5.7. 60 scaffold sono stati impiantati in 50 lesioni su 50 pazienti. La lunghezza media degli scaffold impiantati è stata di 24.4±8.1 mm con una

- Copyright - Il Pensiero Scientifico Editore downloaded by IP 216.73.216.135 Thu, 03 Jul 2025, 23:43:58

percentuale di overlap del 20% (10/50). LAD ha rappresentato il vaso target nel 50% dei casi. Nel registro è stata utilizzata tecnica standardizzata per l'impianto degli scaffold, il 100% dei pazienti ha eseguito predilatazione con pallone di rapporto 1:1 rispetto al vaso target o 1 mm più piccolo rispetto a questo, il 98% dei pazienti ha eseguito postdilatazione mediante palloni non complianti con rapporto in diametro 1:1 rispetto allo scaffold o con diametro 0.5 mm superiore a quest'ultimo. L'incidenza dell'outcome primario a 30 giorni e 12 mesi è stata dello 0%, solo 1 paziente (2%) ha avuto riospedalizzazione per angina instabile e ID-TLR a 28 mesi dalla PCI (ISR su IVA trattata con DES XIENCE). Nessun altro evento aggiuntivo al follow-up dei 36 mesi.

Conclusioni. La frequenza dell'outcome primario a lungo termine, oltre i 3 anni, dopo impianto di BVS in una popolazione real word, risulta bassa nel registro AG-SORB in assenza di trombosi dello scaffold. I risultati del nostro registro mostrano una buona performance del device in termini di sicurezza ed efficacia nella normale pratica clinica quotidiana. Tuttavia AG-SORB è gravato dai limiti di un registro monocentrico, pertanto ampi studi randomizzati sono necessari per chiarire meglio sicurezza ed efficacia a lungo termine del BVS Absorb nella normale pratica clinica quotidiana.

P110

RUOLO DI UNO STENT METALLICO CON BIOFILM IN CARBONIO NEI PAZIENTI CON STEMI: FOLLOW-UP A LUNGO TERMINE

Matteo Ghione, Stefano Cordone, Marco Botta, Luca Bacino, Fabio Critelli, Paolo Bellotti, Pietro Bellone
SC Cardiologia, Ospedale San Paolo, Savona, Italy

Introduzione. L'angioplastica primaria (PPCI) con impianto di stent metallico (BMS) ha significativamente migliorato la sopravvivenza dei pazienti con infarto miocardico con ST sopralivellato (STEMI). Sebbene recenti studi abbiano dimostrato una miglior efficacia degli stent medicati di seconda generazione rispetto ai BMS, al momento sono disponibili solo pochi dati per quanto concerne il follow up nel lungo periodo di questi device. Obiettivo del nostro lavoro è stato la valutazione dell'efficacia e sicurezza di uno stent metallico di nuova generazione con biofilm in carbonio (Carbostent) nei pazienti con STEMI.

Materiali e metodi. Sono stati analizzati retrospettivamente tutti i Pazienti con STEMI, sottoposti a PPCI con impianto di Carbostent tra gennaio 2005 e dicembre 2008. Endpoint primario del nostro lavoro (MACE) è stato un endpoint composito di morte cardiaca, infarto miocardico, target lesion revascularization (TLR) e target vessel revascularization (TVR). L'endoint secondario era rappresentato dall'incidenza di trombosi certa o probabile di stent (definita in accordo con le definizioni ARC).

Risultati. Nel nostro studio sono stati arruolati 235 Pazienti consecutivi (età media 68.2±12.6; 68.9% maschi). Tra questi, il 9.3% aveva già avuto un precedente infarto miocardico mentre il 2.1% era in shock cardiogeno al momento della PPCI. L'arteria discendente anteriore è stata il vaso culprit nel 43.8% dei casi e in accordo con la classificazione ACC/AHA il 53.8% ed il 36.9% delle lesioni erano classificate rispettivamente come di tipo B2 o C. L'impianto mediante stent diretto è stato utilizzato nel 18.6%. La lunghezza media del segmento stentato è stata di 24.6±11.8 mm. Sebbene il device sia stato posizionato correttamente nel 100% dei casi, un flusso TIMI 3 finale è stato raggiunto nel 92.8% dei pazienti mentre il "no reflow" si è verificato nell'1.7% dei casi. A 30 giorni l'occorrenza di MACE è stata del 6.3% e l'incidenza di morte cardiaca si è verificata nel 5.5% dei casi. La TLR si è resa necessaria in 3 pazienti per trombosi del device (1 acuta e due subacute). Il follow-up a lungo termine è stato completato nell'88.9% dei pazienti. Il tempo mediano è stato di 6.2 anni [IQ range 3.8-7.2]. La sopravvivenza libera da eventi è stata del 69.9%. Le TLR totali sono state del 9% mentre le TVR del 4.3%. L'endpoint secondario si è verificato in 5 casi. Tra questi 3 trombosi definite si sono verificate nei primi 30 giorni (1 acuta e 2 subacute), mentre una sola trombosi probabile è stata registrata nello stesso periodo. Una sola trombosi definita è avvenuta nel successivo periodo di studio (3.5 anni dopo l'impianto).

Conclusioni. Dalla nostra esperienza si evince che l'impianto di carbostent nei pazienti sottoposti a PPCI è sicuro ed associato ad un alto successo procedurale. I risultati a lungo termine sono incoraggianti sebbene l'incidenza di TLR non sia trascurabile. L'incidenza di trombosi di stent è bassa e si è verificata soprattutto nel primo mese dopo l'impianto.

P111

L'ANGIOPLASTICA PRIMARIA RIDUCE LA MORTALITÀ NELL'INFARTO MIOCARDICO ACUTO

Lucia Marinucci, Stefania Uguccioni, Lucia Uguccioni, Rosario Alessandro Parisi, Rossella Fattori
AO Ospedali Riuniti Marche Nord, Pesaro, Italy

Background. L'angioplastica primaria (PPCI) è il trattamento di scelta dell'infarto miocardico acuto con sopraslivellamento del tratto ST (STEMI), se il tempo door to balloon (D2B) è inferiore a 90 minuti. Il trattamento estensivo dello STEMI con riapertura meccanica della coronaria colpevole, aumentando la percentuale di pazienti sottoposti a terapia riperfusiva consente di ridurre la mortalità per tale patologia.

Metodi. Dal 2003 è attivo nella provincia di Pesaro Urbino un protocollo organizzativo che consente di inviare tutti i pazienti con STEMI presso il Laboratorio di Emodinamica dell'Azienda Marche Nord. L'accesso è diretto dalle ambulanze del 118, dai Pronto Soccorso e dai Punti di Primo intervento della provincia. Dal 2010 sono disponibili i dati relativi agli STEMI inviati ed alla percentuale di PPCI effettuate con registrazione del tempo door to balloon e della mortalità intraospedaliera.

Risultati. La percentuale di pazienti sottoposti a trattamento meccanico riperfusivo è risultata molto alta quasi sempre superiore al 90% e in costante aumento negli ultimi anni, indicativo della buona organizzazione della rete che consente l'accesso diretto di tutti i pazienti con STEMI. I pazienti non trattati erano pazienti con coronarie indenni (circa 3% per anno) in cui veniva posta diagnosi di TakoTsubo o pazienti con coronaria colpevole con caratteristiche anatomiche non favorevoli al trattamento con angioplastica (vasi distali e/o di esile calibro). Il tempo D2B è risultato in linea con le più recenti linee guida, essendo costantemente al di sotto dei 90' prescritti. La mortalità intraospedaliera dei pazienti con STEMI è risultata contenuta. I dati confrontati con un recente studio epidemiologico del trattamento dello STEMI negli Stati Uniti, pur con le dovute cautele relative alla differente numerosità delle popolazioni, ha permesso di evidenziare una maggiore percentuale di pazienti trattati con PPCI che si correla con una minore mortalità per STEMI.

	2010	2011	2012	2013	2014	2015
STEMI inviati in Laboratorio (n)	252	253	213	236	209	228
PPCI (n)	230	227	194	217	197	215
Pazienti trattati (%)	91.3	89.7	91.1	91.9	94.2	94.3
Tempo D2B (mediana)	86	78	80	81	84	83
Mortalità intraospedaliera (%)	6.0	6.3	3.7	5.9	3.8	7.0

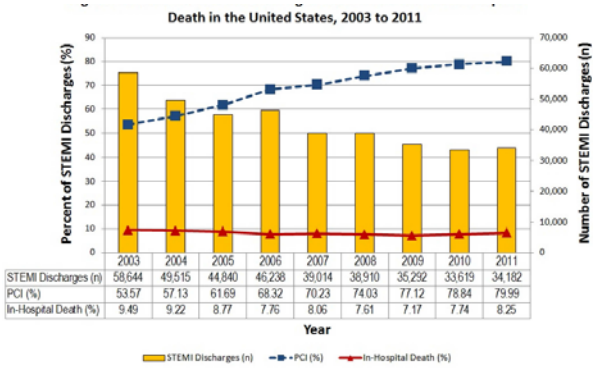

Conclusioni. La buon organizzazione della rete STEMI con l'invio diretto di tutti gli STEMI al Laboratorio di Emodinamica con operatori esperti consente di trattare con PPCI un'elevata percentuale di pazienti e di mantenere i tempi D2B al di sotto dei 90'. Queste caratteristiche correlano con una bassa mortalità intraospedaliera per STEMI.

P112

COMPARISON BIOLIMUS- AND EVEROLIMUS-ELUTING STENTS IN PATIENTS PRESENTING WITH ACUTE AND STABLE CORONARY ARTERY SYNDROMES. FIVE-YEAR FOLLOW-UP FROM THE COMPARE II TRIAL

Pieter C. Smits[1], Gerogios J. Vlachojannis[1], Valeria Paradies[1], Sjoerd Hofma[2], Mario Togni[3], Nicolas Vaszquez[4], Mariano Valdes[5], Vassilis Voudris[6], Ton Slagboom[7], Andre Vuillomenet[8], Antoni Serra[9], Ramiro Trillo Nouche[10], Peter den Heijer[11], Martin van der Ent[1]
[1]Maastad Hospital, Rotterdam, The Netherlands, [2]Medisch Centrum Leuuwarden, Leeuwarden, The Netherlands, [3]Hospital Cantonal de Fribourg, Fribourg, Switzerland, [4]Hospitalario Juan Canalejo, Coruna, Spain, [5]Hospital Virgen Arrixaca, Murcia, Spain, [6]Onassis Cardiac Surgery Centre, Athens, Greece, [7]Onze Lieve Vrouwe, Amsterdam, The Netherlands, [8]Kantonsspital Arau, Arau, Switzerland, [9]Hospital del Mar, Barcellona, Spain, [10]Hospital Santiago de Compostela, Santiago de Compostela, Spain, [11]Amphia Ziekenhuis, Breda, The Netherlands

Background. Drug eluting stents with biodegradable polymer have been developed to address the risk of very late adverse events. COMPARE II is one of the largest randomized studies comparing the biodegradable polymer-coated biolimus-eluting stent (BES; Nobori®) with second-generation durable polymer-coated everolimus-eluting stent (EES; XIENCE V®, XIENCE PRIME or PROMUS™). This analysis sought to investigate long term outcomes of BES vs. EES in patients with acute and stable coronary syndrome.

Methods. In this multicenter, open-label, randomized, all-comers trials patients undergoing percutaneous coronary intervention (PCI) were randomly assigned in a 2:1 fashion to either BES or EES. The primary composite endpoint major adverse cardiac events (MACE) was defined as cardiac death, non-fatal myocardial infarction (MI), or target vessel revascularization (TVR). Moreover, target vessel failure (TVF) was defined as cardiac death, target-vessel related MI or clinical indicated TVR.

Results. Out of the 2707 patients included in the trial, 1567 (57.9%) were treated for acute coronary syndrome (ACS). The primary endpoint MACE did not differ between groups in both stable and acute coronary syndromes. A trend towards higher TVR rates in ACS patients treated with BES was observed (10.2% vs. 7.9%; p=0.06). Moreover, although total def./prob. ST rates were similar between groups, EES reduced significantly early def./prob.

- Copyright - Il Pensiero Scientifico Editore downloaded by IP 216.73.216.135 Thu, 03 Jul 2025, 23:43:58

ST rates in patient treated for ACS (0.1% vs. 0.2%; p= 0.01). Five years outcomes of ACS and non ACS patients are tabulated.

Conclusions. At 5-year follow-up, treatment with BES vs. EES showed a similar safety and efficacy profil regardless of the acuity of the clinical syndrome being treated except regarding early stent thrombosis were EES appears to mitigate the increased risk of stent thrombosis associated with ACS in comparison to BES.

	ACS patients					Non ACS patients				
	BES (1040)		EES (527)		p	BES (756)		EES (385)		p
	N	%	N	%		N	%	N	%	
Death	83	7.9	43	8.1	0.90	68	8.9	36	9.3	0.84
Cardiac death	46	4.4	15	2.8	0.12	37	4.9	20	5.2	0.82
MI	79	7.6	44	8.3	0.79	54	7.1	24	6.6	0.84
TVR	106	10.2	42	7.9	0.06	87	11.5	38	9.8	0.74
TLR	79	7.6	33	6.2	0.38	64	8.4	31	8.0	0.65
MACE	158	15.2	74	14.0	0.74	132	17.4	62	16.1	0.71
Target vessel failure	144	13.8	64	12.1	0.67	126	16.6	56	14.5	0.77
Def. /Prob. ST – All	14	1.3	11	2.0	0.27	14	1.8	6	1.5	0.76
Def./Prob. ST – Early	3	0.2	7	0.1	0.01	6	0.8	2	0.5	0.74
Def./Prob. ST – Late and Very Late	11	1.0	4	0.7	0.56	8	1.0	4	1.0	0.97

	ACS patients			Non ACS patients		
	BES (1040)	EES (527)	p	BES (756)	EES (385)	p
Cardiac death n (%)	46 (4.4)	15 (2.8)	0.12	37 (4.9)	20 (5.2)	0.82
MI n (%)	79 (7.6)	44 (8.3)	0.79	54 (7.1)	24 (6.6)	0.84
MACE n (%)	158 (15.2)	74 (14.0)	0.74	132 (17.4)	62 (16.1)	0.71
Target vessel failure n (%)	144 (13.8)	64 (12.1)	0.67	126 (16.6)	56 (14.5)	0.77
Def. /Prob. ST – All n (%)	14 (1.3)	11 (2.0)	0.27	14 (1.8)	6 (1.5)	0.76
Def./Prob. ST – Early n (%)	3 (0.2)	7 (0.1)	0.01	6 (0.8)	2 (0.5)	0.74
Def./Prob. ST – Late and Very Late n (%)	11 (1.0)	4 (0.7)	0.56	8 (1.0)	4 (1.0)	0.97

P113

PREVALENCE AND PREDICTORS OF SUBCLINICAL ATRIAL TACHYARRHYTHMIAS DETECTED BY PROLONGED CONTINUOUS HOLTER MONITORING IN PATIENTS WITH CRYPTOGENIC STROKE

Alice Calabrese, Elona Çollaku, Bruno Censori, Annamaria Iorio, Giuseppe Musumeci, Maria Rosa Rottoli, Paolo Ferrero, Antonello Gavazzi, Federica Serino, Federica Roncali, Michele Senni, Orazio Valsecchi, Roberta Rossini

ASST Papa Giovanni XXIII, Bergamo, Italy

Background and aim. Ischemic stroke cause remains undetermined in 30% of cases, leading to a diagnosis of cryptogenic stroke. Subclinical atrial tachyarrhythmias (AT) are a major cause of ischemic stroke and may be often undetected. Prolonged continuous monitoring devices can significantly increase the rate of detection of AT but their use is limited by increased costs. The aim is to assess prevalence and predictors of subclinical AT with continuous 7-day ECG Holter monitoring applied in patients with cryptogenic stroke.

Methods. In this prospective, observational study, consecutive patients presenting cryptogenic stroke were included. Patients without documented episodes of AT at presentation and during in-hospital monitoring received 7-day Holter monitoring. All patients underwent ECG, clinical cardiac consultation, and transthoracic echocardiogram (TTE). The CHA_2DS_2-VASc Score was calculated for each patient without considering the stroke of the index event. Presence of AT was defined as at least 1 period of >30 seconds' duration of atrial arrhythmia.

Results. Out of 152 patients presenting with symptoms of stroke or transient ischemic attack, 45 patients (mean age 67±10 yrs, 62% males) were discharged with a diagnosis of cryptogenic stroke and were enrolled in the study. TTE was performed within 7 days from admission. All patients received 7-day Holter monitoring within 7 days after discharge. The mean CHA_2DS_2-VASc Score was 3.5±1.2. A history of arterial hypertension was reported in 60% of patients, heart failure in 9%. Subclinical AT detected by continuous 7-day Holter monitoring had occurred in 14 patients (31%). Patients with AT were older (70 vs 66; $p<0.05$), with a significantly higher rate of hypertension (93% vs 56%; p=0.003), compared with patients without AT. At TTE, patients with AT showed a significantly higher left atrium dilatation (83 vs 59 ml; p=0.002) and a significantly higher left ventricular mass (300 vs 179 gr; $p<0.001$). The univariate analysis demonstrated that higher left ventricular end diastolic volume, left atrium volume, and left ventricular mass were predictors of AT ($p<0.05$). The rate of change in recommended therapy of 30% of all patients screened transfers into a number needed to screen of 3 patients to change 1 secondary prophylactic regimen to oral anticoagulation. Conclusions: In patients with symptoms of cerebral ischemic events 7-day Holter monitoring allows the detection of silent AT in 1 patient out of 3, leading to a relevant change in therapy in a substantial number of patients. Left ventricular hypertrophy, left ventricular and left atrial dilatations may represent predictors of silent AT.

P114

ROTABLATOR ON LAD AND FULL "SCAFFOLD" JACKET WITH BIORESORBABLE VASCULAR SCAFFOLD (BVS), THREE-YEAR FOLLOW-UP

Fabio Barlocco, Arnaldo Poli, Raffaela Fetiveau, Paola Martina, Erica Ferrara

Ospedale Civile di Legnano, Legnano, Italy

The recent availability of the BVS devices opens new frontiers for the treatment of coronary artery disease. We present a case report of a 66 year old man with ACS and two coronary disease (RCA and LAD). Patient had hypertension and dyslipidemia as cardiovascular risk factors. Patient was scheduled for ophthalmology surgical operation and we treated culprit lesion on RCA with PCI and BMS. A month later the patient was operated and we completed revascularization of long and calcified lesion on LAD. We performed rotational atherectomy with BURR 1.5 and 2 and balloon dilatation for a good preparation of the lesion. We implanted two BVS (2.5x28 and 3.0x28 mm) post-dilated with NC balloons 3 and 3.5 mm after IVUS control. Good final result was achieved. Patient was discharged with Aspirin 160 mg and Clopidogrel 75 mg. After one- and three-month follow-up after we recorded no symptoms and recovery of LVEF. No other cardiovascular events after three-year follow-up.

P115

L'AUSILIO DELL'EMODINAMICA INTERVENTISTICA AL PAZIENTE ONCOLOGICO

Antonino Cardile[1], Federico Canziani[1], Andrea Micheli[1], Mauro Rondi[1], Nunzio Piccolo[2], Paolo Sganzerla[1]

[1]SC Cardiologia, ASST Bergamo Ovest, Ospedale Treviglio-Caravaggio, Treviglio, Italy, [2]SSD Day Surgery, ASST Bergamo Ovest, Ospedale Treviglio-Caravaggio, Treviglio, Italy

Introduzione. La cardio-oncologia è una delle subspecialità cardiologiche che ha ricevuto maggiore sviluppo culturale e clinico negli ultimi anni. L'attenzione si è rivolta soprattutto al controllo della funzione ventricolare in risposta all'uso dei chemioterapici e alla prevenzione del suo deterioramento. In caso di marcata disfunzione del ventricolo sinistro, una terapia elettrica di resincronizzazione può trovare un razionale clinico. Viceversa, scarso potrebbe apparire il ruolo clinico della emodinamica interventistica per i pazienti oncologici. Tuttavia in molti di loro vengono impiantati dei sistemi di infusione di farmaci che prevedono la dimora prolungata di cateteri nelle vene centrali, in particolare nella vena cava superiore. Ciò può determinare, come per quel che riguarda gli elettrocateteri da stimolazione definitiva, la possibilità di rottura ed eventuale migrazione. Viene qui descritto un particolare impiego della interventistica in questo tipo di pazienti.

Casistica. dal 2006 al 2015, presso la sezione di oncologia, sono stati sottoposti ad impianto di sistema per infusione di chemioterapici endovenosi (port-a-cath, B.Braun Medical) 568 soggetti affetti da neoplasia. Il catetere venoso veniva introdotto per via percutanea nella vena giugulare interna destra e connesso, tramite tunnellizzazione sottocutanea ad un serbatoio posizionato in sede sottoclaveare omolaterale. Dopo un intervallo mediano di 1370 giorni dall'impianto, in 4 pazienti, di età media 64.2±13.2 anni, pari allo 0,7% dei casi, si è osservata la frattura del catetere venoso centrale e il suo conseguente distacco dal serbatoio. In 3 casi il segmento fratturato ha subito una modesta migrazione rimanendo con l'apice distale in atrio destro e/o a cavallo della tricuspide mentre in 1 caso è penetrato all'interno del seno coronarico con l'apice distale nella vena del margine ottuso del cuore e il prossimale fluttuante in atrio destro. In tutti i 4 casi, attraverso un accesso percutaneo femorale destro, il segmento di catetere è stato catturato, sotto controllo fluoroscopico (tempo medio di scopia: 7.8±2.7 min), mediante un catetere a laccio (Amplatz GooseNeck® Snare Kit, ev3) in 3 casi e con biotomo (Biopal 7F, Cordis) in 1 caso di inefficacia del catetere a laccio, ed esteriorizzato attraverso l'introduttore femorale senza danneggiamento delle strutture venose centrali o del seno coronarico.

Discussione. La possibilità di frattura di un sistema per infusione di farmaci in una vena centrale si conferma un evento estremamente raro. Tuttavia, conseguenze cliniche particolarmente sfavorevoli potrebbero derivare dalla migrazione, nelle camere cardiache destre e/o nel piccolo circolo, dei segmenti fratturati la cui rimozione appare indicata per evitare effetti di occlusione vascolare e prevenire rischi di endocardite infettiva. Vari sistemi di recupero sono a disposizione dell'interventista per rimuovere i segmenti fratturati secondo le loro differenti, possibili modalità di migrazione con una procedura relativamente semplice e di rapida esecuzione per operatori esperti.

Conclusioni. Le competenze tecniche del cardiologo interventista offrono un significativo ausilio al collega oncologo per la corretta gestione di tali eventi sfavorevoli in questi pazienti.

P116

COMPLEX PERIPHERAL PERCUTANEOUS TRANSLUMINAL ANGIOPLASTY (PTA): RETROGRADE ACCESS AND FULL REVASCULARIZATION OF THE BELOW-THE-KNEE (BTK) DISTRICT

Cinzia Cicala, Kia Vaziri, Alessandro Furgieri, Armando Liso

Città di Lecce Hospital, Lecce, Italy

Introduction. Advanced atherosclerosis with extensive tibial and foot arterial lesions is a common concern, especially in diabetic patients having critical-limb ischemia (CLI). Endovascular treatment is considered as the best therapeutic strategy for limb salvage, especially in subjects with significant risk factors for surgical by-pass. Actually it is a feasible and safe treatment

- Copyright - Il Pensiero Scientifico Editore downloaded by IP 216.73.216.135 Thu, 03 Jul 2025, 23:43:58

achieving to reestablish an adequate blood flow to the wound area, allowing for healing and avoiding major amputations and infections. Here we present a complex peripheral PTA with cross-leg approach and retrograde access and full revascularization of the BTK district with pedal-plantar loop technique.

Case report. A 85-year-old woman with all the systemic risk factors for peripheral artery disease (PAD), excepting for smoke, reported history of intermittent claudication and pain at rest on her left leg for the last two months and initial signs of trophic lesions on her left foot. An arterial Doppler ultrasound (DU) of the lower limbs showed steno-obstructive lesions in the left superficial femoral artery (LSFA) and occlusion of the left posterior tibial artery (LPTA). She referred to our department to perform a selective lower limb angiography that showed sub-occlusion of the LSFA, severe diffuse stenosis of the BTK district, total occlusion of the LPTA and scarce flow to the foot. Through a cross-leg access via the right femoral artery a severe kinking of the left common iliac artery made it impossible to proceed, therefore it was performed a retrograde access through the anterior tibial artery (ATA). With a 0.018" guidewire the LSFA was reached and the stenoses treated with several balloons inflations; also a drug eluting balloon was positioned. The first guidewire was exchanged with a 0.014" coronary guidewire and trough the LPTA the plantar artery was reached: the pedal-plantar-loop-technique was performed and the stenoses and occlusions overcome with several balloon dilations trough the dorsal artery to the ATA again. Angiography showed fully restored blood flow and complete patency of the BTK district.

Conclusion. Endovascular technical success rate and clinical outcomes, with a high rate of limb salvage and amputation-free survival support the percutaneous revascularization as the first treatment option and demonstrate that is a reasonable and effective approach. The rapid pace of development of various endovascular devices and techniques often allow the interventionalist to treat increasingly complex and diffuse patterns of disease.

P117

TRATTAMENTO PERCUTANEO DI STENOSI CRITICA DELL'ARTERIA RENALE CON STENT MEDICATI AUTOESPANDIBILI IN PAZIENTI CON IPERTENSIONE ARTERIOSA REFRATTARIA ALLA TERAPIA MEDICA: LA NOSTRA ESPERIENZA

Cinzia Moncalvo, Vincenzo Puma, Angelo Laurenza, Giuseppe Carosio, Paolo Cioffi

Clinica Città di Alessandria, Alessandria, Italy

Anamnesi: M.P. 45 anni, donna, affetta da ipertensione arteriosa resistente alla terapia farmacologica con peggioramento della funzionalità renale dopo assunzione di ACE-inibitori. All'eco-Doppler riscontro di stenosi emodinamicamente significativa dell'arteria renale sinistra confermata all'angio-TC. Angiografia: presenza di stenosi serrata al tratto medio dell'arteria renale sinistra. Trattamento: accesso arterioso femorale destro (introduttore 7F-12 cm). Catetere guida JR 4, 6 F. Si supera la stenosi con guida idrofilica 0,014". Predilatazione con pallone 3.0x20 mm a 12 atm. Impianto di uno stent DES autoespandibile 3.5-4.5x27 mm. Postdilatazione con pallone 5.0x15 mm. Buon risultato finale.

Controllo angio-TC pre-dimissione e dopo 1 e 2 anni: pervietà dello stent. Follow-up: paziente asintomatica. I valori di pressione arteriosa si sono normalizzati e la paziente attualmente non assume più alcuna terapia antipertensiva. La funzionalità renale è migliorata progressivamente fino a normalizzarsi.

Nostra casistica: tra aprile 2013 e giugno 2016 abbiamo trattato 8 pazienti con stent DES self expandable, con un follow-up di 6 mesi in 7 casi. Non si sono verificate complicanze né intra né post-procedurali. I pazienti sono stati sottoposti ad angio TC di controllo che ha mostrato il mantenimento del buon risultato della procedura di stenting dell'arteria renale in assenza di restenosi. I valori di funzionalità renale e di pressione arteriosa sono migliorati in tutti i pazienti.

Conclusioni. Nella nostra seppur limitata esperienza tali stent grazie alla caratteristica di autoespandibilità si adatterebbero meglio alle irregolarità di parete, soprattutto in caso di mismatch di calibro, permettendo quindi una migliore apposizione alle pareti del vaso rispetto rispetto agli stent balloon expandable. La loro flessibilità permetterebbe a tali stent di adattarsi meglio all'anatomia ed ai movimenti dell'arteria renale. La possibilità di evitare eccessive postdatazioni dello stent (grazie alla loro struttura in nitinol) potrebbe ridurre l'embolizzazione distale ed il tasso di restenosi causato dallo stretching eccessivo sulle pareti del vaso. La struttura in nitinol, che permette a tali stent self expandable di continuare ad espandersi nel corso del tempo, associata alla possibilità di poter utilizzare stent a rilascio di farmaco sembrerebbe ridurre il tasso di restenosi rispetto agli stent tradizionali in cromo-cobalto. Sono necessari comunque ulteriori studi per avvalorare queste ipotesi.

P118

SELECTIVE THROMBOLYSIS OF PERIPHERAL ARTERIAL AND GRAFT OCCLUSIONS: IMMEDIATE AND EARLY FOLLOW-UP RESULTS USING ACTILYSE

Cinzia Cicala, Kia Vaziri, Alessandro Furgieri, Armando Liso

Città di Lecce Hospital, Lecce, Italy

Introduction. Acute peripheral arterial ischemia results from an abrupt reduction in blood flow to a limb. If flow is not promptly restored, this may lead to tissue death requiring amputation. Hereafter we present our Department experience in the use of selective thrombolysis of peripheral arterial and graft occlusions using Actilyse.

Case report. From 2009 to present we enrolled 18 patients with acute limb ischemia (ALI) managed with a simplified IAT (intra-arterial thrombolysis) of peripheral arterial and graft occlusions using tissue-type plasminogen activator (rt-PA: Actilyse, Boehringer In). 15 men and 3 women (range 37-90 years of age), all with risk factors for peripheral artery disease (PAD; hypertension, diabetes, dylipidemia, chronic renal insufficiency, smoke, obesity), 1 patient with associated carotid artery disease and 9 with associated coronary artery disease, previously treated. Reported comorbidities were 2 patients with pulmonary and 1 patient with rectal carcinoma in progress, 4 with atrial fibrillation and 2 who had recently undergone hip arthroplasty intervention ipsilateral to the ALI. 6 acute limb ischemia involved femoral-popliteal bypass, 2 were late or very late stent thrombosis and the remaining 10 involved 7 common or superficial arteries, 2 common or external common iliac arteries and 1 popliteal artery. Ten mg rt-PA were infused in bolus and 2.5 mg per hour combined with intravenous (iv) heparin (to ensure Activated Clotting Time > 150) over the next 20-24 h through a 4F diagnostic catheter near the site of the thrombosis, thereafter the extent of thrombolysis was checked fluoroscopically. If complete thrombolysis revealed an underlying stenosis, a percutaneous transluminal angioplasty (PTA) with or without stent delivery was subsequently performed. We reported an ineffective disobstruction and a reocclusion after 6 months who underwent vascular surgery and 2 cases of anemization that required blood transfusions, 1 pseudoaneurysm surgical excluded and 1 retroperitoneal hematoma with no sequelae. The above described complications are known for everyday PAD interventional procedures. No major systemic bleeding or amputations were carried out and doppler ultrasound at 1, 3 months and 1 year follow-up showed patency of the treated arteries or bypass grafts.

Conclusion. Peripheral arterial thrombolysis was originally performed using iv administration of the drug: relatively high doses were used to achieve therapeutic levels at the site of arterial occlusion. The local thrombolysis allows to use a total of 50 mg of the drug directly onto the thrombosed district in a greater time, with greater chances of success and lower bleeding risk. Systemic thrombolysis is rapidly injected and less effective because the drug has only 20 minutes half-time, therefore it is completely deactivated in less than 2 hours, while it remains a greater risk of major bleeding in the first hour. Only a relatively small number of thrombolytic agents (TA) have been used and compared within randomised controlled studies. According to our experience Actilyse appears to be a safe and effective TA with a short half-life and less life-threatening.

P119

ROUTINE CORONARY ANGIOGRAPHY IN PATIENTS UNDERGOING EVAR: MID-TERM CLINICAL RESULTS OF A REAL-WORLD REGISTRY

Tomas Flores Flores, Roberto Nerla, Kumara Gurupparan, Gianluigi D'Alessandro, Jorge Acuña, Paolo Sbarzaglia, Antonio Micari, Chiara Grattoni, Fausto Castriota, Alberto Cremonesi

Cardiac Cath Lab - Maria Cecilia Hospital, Cotignola, Italy

Background. Coronary artery disease (CAD) is highly prevalent in patients with abdominal aortic aneurysms (AAA). While patients undergoing surgery are usually investigated for coronary artery disease before the intervention, no definite indication is established for patients undergoing endovascular aortic repair (EVAR).

Methods. As a common practice at our Institution, all patients scheduled for EVAR underwent preliminary coronary angiogram ± PCI. PCI was performed in presence of clear clinical indication (i.e. symptoms suggestive for angina or positive stress test) or for a prognostic lesion (i.e. proximal LAD or high amount of jeopardized myocardium). Main clinical data of this population were prospectively collected during the period 2014-2016. CAD was defined as angiographic stenosis ≥70% in at least one major coronary artery. Clinical follow-up was performed by clinical records analysis and/or telephone contact.

Results. EVAR population included 182 patients. CAD prevalence was 22% (n=41, age 72.2±7.8 years, 98% males). Among patients with CAD 12 had angina (29.3%), while other 6 (15%) had a positive stress test. Proximal LAD disease was diagnosed in 25 patients (61%), while no patients had left main disease. All patients underwent successful PCI. No patients had cardiovascular events at 1-month follow-up. At 12-month follow-up the rate of cardiovascular events was 2.4% since only 1 patient had acute myocardial infarction due to progression of disease in an untreated vessel.

Conclusions. Patients undergoing EVAR are a high-risk population. A strategy consisting of a preliminary coronary angiogram and PCI in case of clinical indication or prognostic relevance of the lesion is associated with a good mid-term clinical outcome to be compared with that of patients not routinely screened for CAD before EVAR in properly sized prospective studies.

P120

TRATTAMENTO COMBINATO DELL'ARTERIA FEMORALE SUPERFICIALE CON STENT E DCB. RISULTATI IMMEDIATI E FOLLOW-UP

Fabrizio D'Errico, Gregory Angelo Sgueglia, Antonella De Santis, Gaetano Gioffrè, Francesco Summaria, Achille Gaspardone

Ospedale Sant'Eugenio, Roma, Italy

Premessa. La percentuale di pervietà a 24 mesi del trattamento con angioplastica percutanea (PTA) dell'arteria femorale superficiale (AFS) non supera il 45%. La disponibilità di nuovi device come i palloni medicati (DCB) fanno sperare in un miglioramento dell'outcome a distanza per questi

- Copyright - Il Pensiero Scientifico Editore downloaded by IP 216.73.216.135 Thu, 03 Jul 2025, 23:43:58

pazienti, riducendo l'iperplasia intimale post-procedurale. Scopo dello studio è stato quello di valutare gli effetti combinati del trattamento con PTA e impianto di stent autospandibile con quelli dei DEB.

Materiali e metodi. Abbiamo arruolato 24 pazienti consecutivi per un totale di 30 segmenti vascolari (AFS) trattati tra febbraio e giugno 2014. Tutti i pazienti lamentavano claudicatio. Il 66% delle lesioni era rappresentato da occlusioni totali. In tutti i casi sono stati impiantati Protege Everflex self-expanding peripheral stent system (EV3®). Il DCB usato è stato il Freeway Paclitaxel-releasing PTA balloon dilatation catheter (Eurocor®). Tutti i pazienti hanno assunto preventivamente duplice antiaggregazione piastrinica (DAPT) con ASA 100 mg e Clopidogrel prolungata per almeno 60 giorni. La lunghezza media degli stent impiantati è stata di 154 mm, il diametro medio di 6.2 mm e la media degli stent impiantati per paziente è stata di 1.1.

Tecnica di intervento. In tutti i casi è stato effettuato un approccio femorale controlaterale. Per le ricanalizzazioni è stato usato il classico approccio di passaggio subintimale. In tutti i casi gli stent sono stati prima post-dilatati con un pallone convenzionale e, solo dopo aver ottenuto un'adeguata espansione dello stent, si è proceduto alla dilatazione del DCB prolungata per 60 secondi. Ove necessario, sono stati utilizzati più DCB per coprire l'intera lunghezza degli stent.

Risultati. Il successo angiografico immediato è stato ottenuto nel 100% dei casi. A 12/18 mesi è stato effettuato un controllo Eco-color-Doppler che ha evidenziato la pervietà degli stent in 21 segmenti (AFS) trattati e riocclusioni/restenosi critica in 9. La percentuale di pervietà a distanza è risultata del 70%.

Conclusioni. Il trattamento combinato stent+DCB di lesioni complesse di AFS sembra determinare un moderato miglioramento della pervietà a distanza sebbene sia necessario confermare questo trend positivo con una casistica più ampia.

P121

POINT-OF-CARE TESTING OF COAGULATION AND PLATELET FUNCTION IN PATIENTS WITH STEMI UNDERGOING CORONARY ANGIOPLASTY

Ahmed Al Mamary, Luca Spiezia, Serena Debortoli, Filippo Zilio, Alice Ghiraldo, Antonio Landi, Gianpiero D'Amico, Marco Mojoli, Alberto Barioli, Luca Nai Fovino, Paolo Simioni, Cristina Basso, Giuseppe Tarantini, Sabino Iliceto, Gaetano Thiene, Massimo Napodano

Azienda Ospedalieria di Padova, Padova, Italy

Background. Recently, "bed side" Point-of-Care (POC) methods (ROTEM® and Multiplate®) have been introduced into clinical practice in order to study the global coagulative profile of a patient. We aimed to study the coagulation profile alterations in the peripheral and in the coronary blood, in a group of consecutive patients who underwent primary PCI for STEMI.

Methods. The coagulation profile of 107 patients was studied using the thromboelastometry ROTEM®. For each patient the curves obtained in INTEM®, EXTEM® and FIBTEM® were evaluated, both in the peripheral and in the coronary blood. In particular, the parameters clotting time (CT), clot formation time (CFT), α-angle, maximum clot firmness (MCF) were considered. The platelet aggregation was studied using the impedance aggregometry Multiplate®. For each patient the values of area under the curve (AUC) in ADP-test and ASPI-test were considered, both in the peripheral and coronary blood.

Results. The results obtained with ROTEM® instrumentation showed that in INTEM® the CT and CFT were significantly more prolonged in the coronary blood compared to the peripheral blood (385±193s vs 323±133s p=0.03; and 156±51s vs 104±58s, p=0.01, respectively). The α-angle was significantly lower in the coronary blood, compared to the peripheral blood, both in INTEM® (63±18° vs 69±11°; p=0.02) and in EXTEM® (69±15° vs 74±6°;p=0.01). The Multiplate® instrumentation pointed out that the ADP-test mean value was higher in the peripheral blood, compared to the coronary blood (62±31 U vs 48±33 U; p=0.02); both the mean values were higher than the threshold that distinguishes between the responder and no-responder patients. Likewise, in ASPI test a statistically upper mean value was observed in the peripheral blood compared to the coronary blood (23±26 U vs 14±21 U; p=0.03); however, in this case both the mean values were lower than threshold that distinguishes between responder and no-responder. Both in the peripheral and in the coronary blood the percentage of non-responder to ADP-receptor inhibitors was significantly greater than the percentage of non-responder to the acetylsalicylic acid. Finally, a statistically significant linear correlation was observed between the acetylsalicylic acid resistance (detected by ASPI-test) and the ADP-receptor inhibitors resistance (detected by ADP-test), both in the peripheral (p=0.02) and in the coronary blood (p<0.01).

Conclusions. In this study we observed a lower activation of coagulation profile in the coronary blood, compared to the peripheral blood, its most likely due to major effect of periprocedural anticoagulant therapy at this level where the coagulation cascade is more active. Using the Multiplate® instrumentation, we also identified an important loss of response to antiplatelet therapy, both with aspirin and with ADP-receptor inhibitors at time of p-PCI.

P122

POTENZIALI EFFETTI BENEFICI A BREVE E LUNGO TERMINE NELL'UTILIZZO DELLO STENT CRE8: RISULTATI PRELIMINARI DI UNA POPOLAZIONE CON STEMI SOTTOPOSTA A PPCI

Tiziana Attisano[1], Pietro Giudice[1], Marta Belmonte[1], Cesare Baldi[1], Michele R. Di Muro[1], Francesco Vigorito[1], Ciro Mauro[2], Carlo Briguori[3], Antongiulio Maione[1], Gennaro Galasso[1], Campania SICI-GISE Community[4]

[1]UOC Cardiologia Interventistica, Dipartimento Cuore, AOU S. Giovanni di Dio e Ruggi d'Aragona, Salerno, Italy, [2]AORN A. Cardarelli, Napoli, Italy, [3]Clinica Mediterranea, Napoli, Italy, [4]Cardiologie Interventistiche Campane, Campania, Italy

Introduzione. L'infarto miocardico acuto con ST sopraslivellato (STEMI) rappresenta la prima causa di morte nel mondo occidentale. La PCI primaria (pPCI) rappresenta il gold standard per il trattamento dei pazienti con STEMI. È noto che la possibilità di sviluppare danno renale da mezzo di contrasto (mdc)durante questa procedura non è trascurabile. L'incidenza riportata in letteratura varia dall'1 al 33%.Tale ampia variabilità si giustifica per la non univoca definizione di CIN nei lavori esaminati e soprattutto per campioni di popolazione con caratteristiche cliniche estremamente eterogenee ed a volte di piccole dimensioni. È altresì noto però l'impatto di questa complicanza sull'outcome clinico del paziente a breve e a lungo termine sia in termini di re-ospedalizzazione che di mortalità a distanza la cui percentuale aumenta fino a dieci volte nei pazienti diabetici o con insufficienza renale pre-esistente. I protocolli attualmente utilizzati per la prevenzione di questa complicanza non sono completamente condivisi. È certo, però, che la tossicità del mezzo di contrasto appare direttamente correlata alla quantità somministrata oltreché alla velocità di transito attraverso i tubuli renali come dimostrano l'efficacia dell'idratazione e la dose stessa di mdc nella prevenzione della CIN. È già stato osservato dal nostro gruppo (GISE 2015) che l'utilizzo dello stent CRE8 (polimero free ad eluizione di amphilimus) in corso di STEMI riduce significativamente il volume di mdc somministrato durante la procedura di pPCI se confrontato con l'utilizzo di altri DES (131 vs 152 ml; p<0.05), riduzione probabilmente legata alla migliore definizione dell'edge distale e prossimale dello stent, angiograficamente ben definiti dalla strategica presenza di markers radiopachi. È stata altresì evidenziata una riduzione del tempo di fluoroscopia della procedura, benchè non significativa, rispetto all'utilizzo di altri DES. Non è attualmente noto il reale impatto di questo presunto beneficio sull'outcome intra-ospedaliero e ad un anno della popolazione in oggetto.

Scopo. Valutare la funzionalità renale in fase immediatamente post-procedurale (intraospedaliera) e l'outcome clinico ad un anno dei pazienti sottoposti a pPCI con impianto di DES della sola lesione culprit.

Materiali e metodi. Sono stati arruolati 150 pazienti con diagnosi di STEMI sottoposti a pPCI primaria con impianto singolo di DES tra gennaio 2014 e giugno 2015. I pazienti sono stati suddivisi in 2 gruppi in base al tipo di DES impiantato: gruppo CRE8 (70 pazienti) e gruppo DES (80 pazienti). I dati clinici, elettrocardiografici, angiografici, le variabili relative alla funzione renale, vale a dire: creatinina basale (Crea B) e dopo 72 ore (Crea P) dalla pPCI, ed i dati di laboratorio sono stati raccolti e registrati in un database dedicato.

Il follow-up è stato realizzato mediante visita medica presso l'Ambulatorio dedicato della nostra struttura o mediante follow up telefonico.

Risultati. Le caratteristiche angiografiche e cliniche basali dei due gruppi esaminati sono risultate sovrapponibili. Nei pazienti del gruppo Cre8 si è osservata una riduzione del mdc utilizzato (131 vs 152 ml; p<0.05) rispetto ai pazienti del gruppo DES associato ad un trend non significativo di riduzione del tempo di fluoroscopia della procedura. Non si sono osservate differenze in termini di riduzione di mortalità intraospedaliera tra i due gruppi. I valori di Crea B, omogenei prima della procedura tra i due gruppi (1.03±0.3 Cre8 vs 0.97±0.2 DES; p=NS) hanno presentato una riduzione significativa dopo pPCI (Crea P) nei pazienti del gruppo CRE8, rispetto ai pazienti del gruppo DES (0.94±0.4 Cre8 vs 1.38±0.4 DES; p=0.034). Al follow-up ad un anno, i pazienti del gruppo Cre8 hanno presentato un trend di riduzione di mortalità globale e CV rispetto al gruppo DES benché non significativo(0%gruppo CRE8 vs 1% gruppo DES) in relazione al campione non numeroso. È stata osservata, inoltre una riduzione significativa della re-ospedalizzazione (15% gruppo Cre8 vs 24% gruppo DES; p<0.05).

Conclusioni. Nei pazienti con STEMI sottoposti a pPCI con trattamento della sola lesione culprit, l'utilizzo dello stent Cre8 si associa ad una significativa riduzione del mezzo di contrasto utilizzato, con una significativa riduzione della Crea P in fase intra-ospedaliera. Si è osservata inoltre riduzione significativa della re-ospedalizzazione ad un anno nei pazienti in corso di STEMI trattati con pPCI nel gruppo Cre8 rispetto ai pazienti del gruppo DES di seconda generazione. I nostri dati preliminari, per quanto interessanti, necessitano di studi prospettici randomizzati mirati ad approfondire ed eventualmente validare le nostre utili osservazioni.

P123

RISTENOSI INTRASTENT: PREDITTORI DI NUOVA RIVASCOLARIZZAZIONE DELLA LESIONE BERSAGLIO ED EVENTI CARDIACI MAGGIORI DOPO TRATTAMENTO CON PALLONCINO A ELUIZIONE DI PACLITAXEL

Irene Bossi, Margherita D'Anna, Valentina Vaccaro, Maria Paola Caria, Emanuela Piccaluga, Giacomo Piccalo, Paola Colombo, Francesco Soriano, Paolo Canova, Silvio Klugmann

Cardiologia1-Emodinamica, Ospedale Niguarda, Milano, Italy

Background. L'utilizzo di palloni medicati a rilascio di paclitaxel (PCB) si è dimostrato efficace nel trattamento della ristenosi intrastent (ISR) sia

- Copyright - Il Pensiero Scientifico Editore downloaded by IP 216.73.216.135 Thu, 03 Jul 2025, 23:43:58

metallico (BMS) che medicato (DES). Non vi sono confronti diretti tra i diversi PCB e non è ancora definito quale sia il miglior trattamento della ISR recidivante multistrato. L'eluizione di paclitaxel evitando l'apposizione di un ulteriore strato metallico potrebbe essere un'opzione interessante in questo particolare sottogruppo di lesioni.

Metodi. Tra maggio 2009 e dicembre 2015 abbiamo trattato con PCB 155 ISR in 140 pazienti (29 femmine, età meda 68 anni). Tra le caratteristiche cliniche: il 35% dei pazienti era diabetico e l'insufficienza renale cronica era presente nel 24%. Il 53% dei pazienti era stato sottoposto a procedura interventistica per sindrome coronarica acuta. Tra le caratteristiche delle lesioni: 125 erano la I recidiva di ISR (55 in BMS e 70 in DES), mentre 30 erano ISR ricorrenti di cui 24 in segmenti coperti da stent in multistrati metallici (MML); 12 erano in vasi non nativi; 73 ISR erano classificate come focali, 74 come diffuse-proliferative e 8 come occlusioni totali. Il tempo tra impianto di stent e ISR era <12 mesi in 45 casi. Il diametro di riferimento media era 2.79±0.52 mm e la lunghezza media della lesione 13.2±7.1 mm. Prima dell'applicazione di paclitaxel 58 lesioni sono state predilatate con palloncino "scoring o cutting" e 86 con palloncino non compliante. In 32 lesioni abbiamo usato Dior I-II (Eurocor, Germany), in 97 InPactFalcon (Medtronic Inc., Minneapolis, Minnesota), in 18 Panthera-Lux (Biotronik, Bulach, Switzerland), and in 8 RestoreDEB (Cardionovum GmbH, Bonn, Germany). La doppia antiaggregazione è stata continuata per 12 mesi in caso di sindrome coronarica acuta o impianto di DES in altra lesione e per 3 mesi dopo solo PCB in angina stabile.

Risultati. Il follow-up mediano è stato di 435 giorni (138/142 pazienti). Abbiamo osservato 18 rivascolarizzazioni della lesione bersaglio (TLR), un infarto miocardico, tre morti cardiache e cinque morti non cardiache. La necessità di nuova TLR è risultata differente trai diversi tipi ISR (4% in BMS, 14% in DES, 28% in MML, p<0.05), ed associata al tipo di PCB utilizzato (35% Dior I-II, 9% InPactFalcon, 0% PantheraLux e RestoreDEB, p<0.05). Il tempo tra impianto di stent e ISR <12 mesi è risultato predittore di nuova TLR (HR 0.43, p=0.08). Il trattamento di ISR in DES e di ISR ricorrente si associano a un rischio maggior di TLR rispetto a al trattamento di ISR in BMS (HR 3.9, p=0.08, e HR 8.7, p=0.01 rispettivamente). All'analisi multivariata il trattamento di ISR in MML è risultato associato a nuova TLR (adjusted HR 3.6, p=0.01) e lesioni trattate con palloncino InPact Falcon correlano con un minor rischio di nuova TLR rispetto a lesioni trattate con palloncino Dior I-II (adjusted HR 0.3, p=0.01). Predittori multivariati di eventi cardiaci maggiori sono risultati le ISR MML (HR 3.59, p=0.03), il tipo di PCB (HR 0.47, p=0.06) e il diabete (HR 1.9, p=0.09).

Conclusioni. La nostra esperienza "real-world" di utilizzo dei PCB per il trattamento delle ristenosi intrastent BMS e DES è in linea con i dati della letteratura sull'utilizzo di PCB in tali lesioni. Il trattamento delle ISR recidivanti multistrato resta complesso e si associa a maggior incidenza di nuova TLR e di eventi cardiaci al follow-up a medio termine. L'utilizzo dei PCB di nuova generazione appare promettente anche in questo sottogruppo di lesioni.

P124

RISTENOSI INTRASTENT RECIDIVANTE MULTISTRATO METALLICO: ESISTE UN RUOLO PER IL PALLONCINO A ELUIZIONE DI PACLITAXEL?

Irene Bossi, Margherita D'Anna, Valentina Vaccaro, Paolo Canova, Paola Colombo, Giacomo Piccalo, Emanuela Piccaluga, Francesco Soriano, Silvio Klugmann

Cardiologia 1-Emodinamica, Ospedale Niguarda, Milano, Italy

Background. Il trattamento ottimale per le ristenosi intrastent recidivante multistrato (MML) non è definito. L'utilizzo di palloni medicati a rilascio di paclitaxel (PCB) si è dimostrato efficace nel trattamento della ristenosi intrastent (ISR) sia metallico (BMS) che medicato (DES). L'eluizione di paclitaxel evitando l'apposizione di un ulteriore strato metallico, potrebbe essere un'opzione interessante in questo particolare sottogruppo di lesioni.

Metodi. Tra maggio 2012 e dicembre 2015 abbiamo trattato con PCB 123 ISR in 109 pazienti. Tra le caratteristiche cliniche: il 40% dei pazienti era diabetico e l'insufficienza renale cronica era presente nel 24%. Il 53% dei pazienti era stato sottoposto a procedura interventistica per sindrome coronarica acuta. Tra le caratteristiche delle lesioni: 101 (47 in BMS e 58 in DES) erano la I recidiva di ISR in singolo strato metallico (SML), mentre 22 erano ISR ricorrenti di cui 18 in segmenti coperti da stent in multistrati metallici (6 DES in BMS e 12 DES in DES); 10 erano in vasi non nativi; 53 ISR erano classificate come focali, 62 come diffuse-proliferative e 8 come occlusioni totali. Il tempo tra impianto di stent e ISR era <12 mesi in 34 casi. Il diametro di riferimento medio era 2.80±0.54 mm e la lunghezza media delle lesioni era 13.7±7.51 mm. Prima dell'applicazione di paclitaxel 47 lesioni sono state predilatate con palloncino "scoring o cutting" e 73 con palloncino non compliante. In 97 lesioni abbiamo usato il palloncino InPactFalcon (Medtronic Inc., Minneapolis, Minnesota), in 18 il Panthera-Lux (Biotronik, Bulach, Switzerland), and in 8 il RestoreDEB (Cardionovum GmbH, Bonn, Germany). In 9 lesioni è stato utilizzato >1 PCB. La doppia antiaggregazione è stata continuata per 12 mesi in caso di sindrome coronarica acuta o impianto di DES in altra lesione e per 3 mesi dopo solo PCB in angina stabile.

Risultati. Il follow-up mediano è stato di 395 giorni (105/109 pazienti). Abbiamo osservato 8 nuove rivascolarizzazioni della lesione bersaglio (TLR), due morti cardiache e quattro morti non cardiache. La necessità di nuova TLR non è risultata differente trai diversi tipi ISR (4.4% in BMS, 7.5% in DES, 11.7% in MML, p<0.584), né correlata al trattamento di ISR in segmenti coperti da stent in multistrati metallici rispetto al trattamento di ISR in singolo strato metallico (11.7% in MML vs 6.5% in SML; p=0.336). Tutte le TLR si sono verificate nelle lesioni trattate con palloncino In Pact Falcon (p=0.198).

Conclusioni. Al follow-up a medio termine, in nostri risultati in questa popolazione "real-world" di pazienti consecutivi confermano la sicurezza e l'efficacia dell'utilizzo dei PCB per il trattamento delle ristenosi intrastent BMS e DES. Il rischio di nuova TLR dopo il trattamento delle ISR recidivanti multistrato non è significativamente maggiore rispetto al trattamento delle ISR a singolo strato metallico. L'utilizzo dei PCB di nuova generazione appare promettente anche in questo sottogruppo di lesioni.

P125

TRANSCATHETER AORTIC VALVE-IN-VALVE IMPLANTATION USING LOTUS VALVE SYSTEM FOR FAILED SURGICAL BIOPROSTHESES: THE EARLY ITALIAN EXPERIENCE

Fausto Castriota[1], Roberto Nerla[1], Antonio Micari[1], Caterina Cavazza[1], Angelo Squeri[1], Matteo Montorfano[2], Luca Testa[3], Francesco Bedogni[3], Alberto Cremonesi[1]

[1]Cardiovascular Unit GVM Care & Research, Maria Cecilia Hospital, Cotignola, Italy, [2]Ospedale San Raffaele, Milano, Italy, [3]Policlinico San Donato, San Donato Milanese, Italy

Background. Patients with failed bioprostheses are an increasing population at high risk for redo surgery. Valve-in valve (VIV) transcatheter aortic valve implantation (TAVI) is a promising alternative but a limited number of devices has proven efficacy in all cases.

Objectives. To evaluate the performance of the new generation Lotus™ Valve System (LVS) in patients with degenerated aortic bioprostheses.

Methods. Patients with degenerated bioprostheses were included in the Registry after being addressed to VIV intervention for being judged at too high risk for surgery by a local Heart Team. Main basal and follow-up (1-month and 6-month) clinical and procedural data of patients undergoing VIV-TAVI with LVS implantation in 3 high-volume Italian centres were entered in the Registry.

Results. Twelve patients (age 71.1±14.1 years, 66% males, logistic Euroscore 28.8±22.9%, NYHA III-IV in 100%) were included in the registry. Implantation success rate was 92%, since in 1 patient the valve was completely and safely retrieved due to the presence of not satisfactory transvalvular gradients after LVS positioning. All procedures were done through femoral access and all but one required only local anaesthesia. In patients with stenosis as pure or mixed mechanism for degeneration (n=7), mean ventriculo-aortic gradient decreased from 46.7±7.0 mmHg to 16.6±5.7 mmHg (p<0.001). No patients had more than mild aortic regurgitation both at the end of TAVI procedure and at hospital discharge. LVS results were confirmed at 1-month and at 6-month follow-up, with a dramatic improvement of NYHA functional status in all patients (NYHA I-II in 100% patients).

Conclusions. VIV procedure using the new generation LVS is a safe and effective alternative to repeat cardiac surgery in high-risk patients with degenerated surgical bioprostheses. Using LVS in this challenging and increasingly frequent scenario could offer a safe and highly effective strategy to be explored in larger randomized clinical trials.

P126

PREVALENCE OF TRICUSPID REGURGITATION AND ITS IMPACT ON MID-TERM OUTCOMES: INSIGHTS FROM A TERTIARY REFERRAL CENTER

Claudio Montalto[1], Antonio Mangieri[1], Richard Jabbour[2], Pierpaolo Leone[1], Matteo Pagnesi[1], Damiano Regazzoli[1], Eustachio Agricola[1], Paolo Guido Camici[3], Antonio Colombo[1], Azeem Latib[1]

[1]Interventional Cardiology Unit, Cardiology and Cardiothoracic Surgery Department, San Raffaele University Hospital, Milan, Italy, [2]Interventional Cardiology Unit, Imperial College, London, UK, [3]Vita Salute University, San Raffaele Hospital, Milan, Italy

Aim. To evaluate the prevalence and significance of tricuspid regurgitation (TR) from a cohort of patients at a tertiary center and the proportion of patients who meet criteria for intervention.

Methods and Results. A retrospective analysis was performed on 6,309 consecutive patients undergoing echocardiography between October 2014 and September 2015 in a single center in Milan, Italy. The study endpoints included cardiovascular (CV) mortality, major adverse cardiac and cerebrovascular events (MACCE) and net adverse clinical events (NACE, composite of MACCE and re-hospitalization for CV-related events). A total of 2,336 (37%) patients were found to have TR of any severity, 272 (4.3%) had severe TR, 415 (6.6%) moderate TR, and 1,649 (26.1%) mild TR. Out of 687 patients with at least moderate TR, 147 (21.4%) met criteria for tricuspid valve intervention according to European Society of Cardiology guidelines. From the 272 patients with severe TR, 101 (37.1%) were non-surgical candidates, thus potentially eligible for percutaneous management. The mean follow-up time of patients with severe TR was 289±142 days. Forty (16.4%) patients suffered CV death, while 53 (21.7%) and 141 (57.8%) developed MACCE and NACE, respectively. In addition, there were 92 (37.7%) patients who were rehospitalized for CV-related events. Patients alive at follow-up were more likely to be in New York Heart Association functional class III-IV (p=0.022) and be on higher doses of loop diuretic (p=0.022). Multivariable analysis revealed that blood urea nitrogen (BUN, p=0.031) and abnormal liver function blood tests (p=0.010) were independent predictors of mid-term CV mortality, after adjusting for baseline characteristics, left ventricular (LV) ejection fraction and mean pulmonary arterial systolic pressure. BUN and tricuspid annular plane systolic excursion were

- Copyright - Il Pensiero Scientifico Editore downloaded by IP 216.73.216.135 Thu, 03 Jul 2025, 23:43:58

independent predictors of mid-term NACE, after adjusting for baseline characteristics, LV function indexes and abnormal liver function.

Conclusion. Tricuspid regurgitation was found to be a prevalent condition among patients undergoing echocardiography at a third-level referral centre. Severe TR was not uncommon and associated with high mid-term morbidity and mortality. A significant proportion of non-surgical candidates with severe TR may be eligible for percutaneous management.

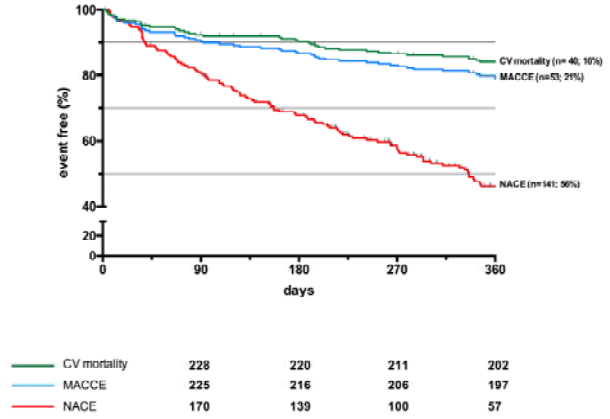

Figure 1. Kaplan-Meier survival curves showing CV mortality, MACCE and NACE in patients with severe tricuspid regurgitation; the number of patients at risk is reported at the bottom.

CV, cardiovascular; MACCE, major adverse cardiac and cerebrovascular events; NACE, net adverse clinical events.

P127

PERCUTANEOUS CORONARY OSTIA CATHETERIZATION AND INTERVENTION AFTER TAVI

Flavio Ribichini, Gabriele Pesarini, Roberto Scarsini, Carlo Zivelonghi, Mattia Lunardi, Anna Piccoli, Valeria Ferrero, Corrado Vassanelli

Division of Cardiology, Department of Medicine, University of Verona, Verona, Italy

Background. Coronary artery disease (CAD) is often present in patients with severe aortic valve stenosis (AVS) candidates to trans-catheter aortic valve implantation (TAVI). Mild CAD may also worsen and need treatment years after TAVI. The implantation of a trans-catheter valve may interfere with the capability of re-engaging the coronary arteries. We sought to investigate the feasibility of performing coronary angiography or percutaneous coronary intervention (PCI) after TAVI.

Methods. In this prospective observational study, coronary angiography and fractional flow reserve (FFR) measurements were attempted systematically in 60 consecutive patients with CAD immediately after TAVI, 38 performed with balloon-expandable, and 22 with self-expandable trans-catheter valves. All TAVI procedures were performed by the percutaneous trans-femoral approach with use of local anesthesia and mild conscious sedation. Valve type and size were decided according to accurate CT scan and angiographic measurement of the aortic root structures.

Results. Right and left coronary catheterization (120 vessels) was successful in all cases except in one left coronary artery after a high implantation of a self-expandable valve (un-success rate 1/44 vessels). In 7/120 vessels (5.8%) CA was initially non-selective, but after positioning the 0.014" intracoronary guide-wire, selective injections were obtained in all these cases. PCI was performed in 13 vessels (10 patients) indicated by FFR measurements. In all cases the procedure was successful despite a relative complexity of the CAD because of the frequent presence of large calcifications that required the use of rotational atherectomy in 6 out of 13 vessels (46.1%).

Conclusion. Catheterization of the coronary ostia after TAVI with balloon or self-expandable vales is safe and feasible in almost all cases. Accurate imaging of the aortic root and procedural planning may help to avoid too high implantation of supra-annular self-expandable valves to obviate difficulties in accessing coronary ostia. Use of intracoronary guide-wires facilitates selective CA in cases with difficult access.

P128

CHIUSURA PERCUTANEA DI PFO: RISULTATI A LUNGO TERMINE

Roberta Rosso[1], Sara Bacchini[1], Lorenzo Coppo[2], Andrea Naldi[2], Carolina Monaco[3], Mirella Corbellini[1], Laura Plebani[1], Roberto Cantello[2], Angelo Sante Bongo[1]

[1]SCDO Cardiologia, AOU Maggiore delle Carità, Novara, Italy, [2]SCDU Neurologia, AOU Maggiore della Carità, Novara, Italy, [3]SCDO Rianimazione Cardiochirurgica, AOU Maggiore della Carità, Novara, Italy

Il forame ovale pervio, altrimenti abbreviato con l'acronimo PFO, definisce un'anomalia cardiaca in cui l'atrio destro comunica con il sinistro a livello della fossa ovale tra septum primum e il septum secundum. Statisticamente interessa all'incirca il 25-30% della popolazione adulta. Il forame ovale è spesso correlato con i seguenti quadri clinici: (a) emicrania con o senza aura, (b) ictus ischemico, (c) sindrome platipnea ortodeoxia, (d) sindrome da decompressione. L'ictus criptogenetico (definito come ictus senza una causa identificabile) rappresenta circa il 40% degli ictus ischemici. Da tempo il PFO è stato messo in relazione all'ictus criptogenetico, specialmente in pazienti giovani di età <40 anni. L'embolismo paradosso attraverso il PFO è uno dei possibili meccanismi alla base di questi eventi. Le caratteristiche cliniche degli ictus di origine cardioembilica sono: esordio improvviso, non progressivo; possibili embolie in altri distretti; afasia di Wernike pura; emianopsia senza emiparesi.

Il nostro studio è di tipo retrospettivo per valutare il follow-up a lungo termine della chiusura percutanea del PFO. Dal maggio 2006 a dicembre 2015 sono state eseguite 250 chiusure PFO. Il follow-up medio è stato di 690 giorni. È una popolazione a basso rischio cardiovascolare con un'età media di 49 anni ed una bassa incidenza di fattori di rischio cardiovascolari o comorbilità. L'indicazione alla chiusura è stata 41% stroke ischemici, 31% TIA singoli o ripetuti, 24% emicrania con aura e 5% altri tipi di indicazione (subacquei, s. da decompressione, ecc.). I device utilizzati sono stati prevalentemente Amplatzer di vario tipo 49%, mentre nel 45% era stato impiantato un dispositivo CARDIA e nel 6% altri tipi di device come PREMERE SJ e GORE. Il 98.3% ha effettuato follow-up clinico e strumentale: a 3 mesi tutti hanno eseguito ETT con microbolle che è risultato positivo nel 4% dei casi in basale e nel 22% dei casi dopo manovra di Valsalva. L'85% ha eseguito TCCD nella stessa seduta che ha mostrato positività in basale del 3,5% e dopo manovra di Valsalva del 20%. I pazienti risultati positivi ad entrambi gli esami sono stati rivalutati a 9 mesi per permettere la completa endotelizzazione del device: solo nel 3,5% (sulla popolazione generale) persisteva uno shunt residuo. Questi soggetti sono stati studiati con ETE per valutare la possibilità di un secondo impianto che è stato effettuato in tutti tranne che in una persona in cui è stata riscontrata la presenza di una fistola artero-venosa polmonare. Dopo il secondo impianto non vi sono stati shunt residui.

Durante il follow-up si sono verificati il 4% di TIA, avvenuti tutti in un periodo medio di 60 giorni post-chiusura ed in pazienti che non presentavano shunt residuo al controllo strumentale; un solo stroke ischemico, avvenuto dopo circa 2 anni e mezzo dall'impianto di device in un paziente senza fattori di rischio cardiovascolare ad eccezione della familiarità e senza shunt residuo al controllo post-chiusura, ma con un TIA dopo 45 giorni dallo stesso; un solo decesso per dissezione aortica di tipo B a distanza di 380 giorni dalla procedura e nell'8% dei casi si sono verificate complicanze aritmiche tutte di origine atriale con un periodo medio di presentazione di 138 giorni post-intervento. Nel follow-up non vi sono stati casi di erosione, embolizzazione o frattura del device, endocardite con necessità di intervento cardiochirurgico. Se andiamo ad esaminare i pazienti che avevano chiuso il PFO per storia di emicrania il 31% presentava scomparsa del sintomo, il 58% miglioramento dei sintomi che però permanevano e l'11% un peggioramento degli stessi.

In conclusione, la procedura di chiusura percutanea di PFO da ottimi risultati a distanza se eseguita in centri ad alta esperienza e su pazienti ben selezionati.

P129

COMPARISON OF ECHOCARDIOGRAPHIC OUTCOMES AMONG BIOPROSTHETIC VALVES IMPLANTED IN PERCUTANEOUS COHORT VERSUS SURGICAL COHORT: A SINGLE CENTER EXPERIENCE

Emilia Solinas, Francesco De Crescenzo, Alberto Menozzi, Maria Alberta Cattabiani, Iacopo Tadonio, Sebastian Cinconze, Daniela Lina, Luigi Vignali

UOS di Cardiologia Interventistica, AOU di Parma, Parma, Italy

Background. Transcatheter aortic valve implantation (TAVI) is the treatment of choice in patients with severe aortic stenosis (AS) judged as inoperable or with high surgical risk. Limited data are available about immediate and long term hemodynamic performances of the valves used for each type of procedure.

Objective. Aim of the present prospective cohort study was to compare the immediate post-procedure and long-term follow up hemodynamic performance of valves in TAVI versus surgical aortic valve replacement (SAVR) patients.

Results. Between February 2009 and March 2016 75 patients underwent TAVI procedure in our center by transfemoral approach. Fifty patients who underwent AVR with biological prosthesis in our cardiac surgery division during the same time period were included in the echocardiographic follow-up for comparison. Mean transprosthetic gradient at discharge was lower ($p<0.0001$) in the TAVI group (9.24±4.09 mmHg) than in the SAVR group (12.62±4.45 mmHg) and persisted significantly lower at 18 month echocardiographic follow-up (11.09±5.58 vs 13.43±6.26, $p=0.043$). Significant paravalvular leak (PL) was higher in the TAVI group than in the SAVR group and increased after 18 months (13.6%); no differences were observed instead in the SAVR group (13.6% vs 2%, $p=0.042$). LVEF increased in both group after TAVI/SAVR procedure (52.13±10.25 and 56.68±9.013, respectively, $p<0.005$) and at 18 month follow-up (54.23±9.46 in TAVI group, 59.64±6.74 in SAVR group, $p=0.001$). A reduction of the amount of moderate-severe MR in both the groups was immediately observed after the percutaneous or surgical procedures (20.5% in TAVI group, 29.7% in SAVR group, $p=0.035$). This evident benefit was partly lose at last echocardiographic follow-up (29.7% in TAVI group, 10% in SAVR group, $p=0.11$).

- Copyright - Il Pensiero Scientifico Editore downloaded by IP 216.73.216.135 Thu, 03 Jul 2025, 23:43:58

Conclusion. In comparison with stented surgically implanted bioprosthetic aortic valves, the percutaneous valves tend to have lower pressure gradients, independently of the device adopted, and this result is persistent throughout a long period of follow-up.

P130

ECHOCARDIOGRAPHIC PERFORMANCE OF SELF-EXPANDABLE MEDTRONIC COREVALVE (MCV) VERSUS BALLOON-EXPANDABLE EDWARDS SAPIEN XT VALVES: A SINGLE CENTER EXPERIENCE

Emilia Solinas, Francesco De Crescenzo, Alberto Menozzi,
Maria Alberta Cattabiani, Iacopo Tadonio, Sebastian Cinconze, Daniela Lina, Luigi Vignali
UOS Cardiologia Interventistica, AOU di Parma, Parma, Italy

Background. Transcatheter aortic valve implantation (TAVI) of self-expandable Medtronic CoreValve (MCV) or balloon-expandable Edwards Sapien Xt valve (ESV) has become the treatment of choice in inoperable or very high surgical risk patients with severe aortic stenosis (AS), but Aim of the present study was to compare the immediate post-procedure and long-term follow up hemodynamic performance of these two types of valves.

Methods. Between February 2009 and March 2016 138 patients underwent TAVI procedure in our center, respectively 75 by transfemoral approach and 63 by transapical one. A total of 65 patients with pre-specified echocardiographic follow up was selected, and the study population was further divided into two groups: ESV (n=37) and MCV group (n=28).

Results. No evident differences were appreciable in the two groups in terms of age, anthropometry values, pre-operative risk profile (Log EuroSCORE 17.53±10.29 vs 16.08±10.15, p=0.574; STS mortality 6.30±4.42 vs 6.84±3.84, p=0.419) and baseline echocardiographic data (mean transvalvular aortic gradient 47.43±9.61 vs 48.04±12.10, p=0.826; AVA 0.73±0.23 vs 0.70±0.18, p=0.689). LVEF at baseline was only slightly lower in MCV than in ESV group (54.78±10.10 vs 54.78±10.10, p=0.087). MCV were associated with statistically significant lower transprosthetic gradients in comparison with ESV (mean gradient 7.47±3.83 vs 10.26±3.72, p=0.017) significant (moderate or severe) PVL was more frequent (30.8% vs 16.7%, p=0.228). No significant differences were appreciable between the two different devices in terms of absolute reduction of mean transvalvular aortic gradient compared to values at baseline (38.64±9.74 vs 37.61±12.21). Both types of valves, reduced strikingly the rate of significant MR (17.9% in ESV group, 40.9% MCV group, p=0.113) and improved LVEF.

Conclusion. Self-expandable devices ensure superior hemodynamic performances respect to balloon-expandable valves, but pay the price of consistently higher rate and degree of paravulvar leaks.

P131

A DW-MRI AND MSCT-STUDY TO ASSESS PREDICTORS OF CEREBRAL EMBOLISM DURING TRANSCATHETER AORTIC VALVE IMPLANTATION

Ermela Yzeiraj[1], Klaudija Bijuklic[1], Timo Haselbach[2], Julian Witt[2],
Korff Krause[2], Lorenz Hansen[2], Friedrich-Christian Riess[2], Joachim Schofer[1]
[1]*Medical Care Center Prof. Mathey, Prof. Schofer, Hamburg, Germany,*
[2]*Albertinen Heart Center, Hamburg, Germany*

Background. Transcatheter aortic valve implantation (TAVI) is known to be associated with the risk of cerebral infarcts (CI). Cerebral embolic protection devices are under clinical evaluation but the indication for their use has not yet been defined. We aimed to identify predictive risk factors for the occurrence of CI in patients undergoing TAVI.

Methods. 247 TAVI patients who underwent cerebral DW-MRI 3-5 days after the procedure were enrolled. 176 patients (71%) received SAPIEN valve (Edwards Lifesciences, California) (ES) and 71 patients (29%) a Direct Flow Medical valve (Direct Flow Medical, California) (DFM). The access was transfemoral in 97%, transaortic in 2% and transapical in 1% of cases. Cerebral DW-MRI were analysed by a blinded physician to assess the incidence, number and volume of new CI. Volumetric quantification of calcification of the aortic valve complex (AVC) including left ventricular outflow tract and aortic root (AR) were assessed from contrast-enhanced MSCT.

Results. DFM patients (mean age 82±5 yrs, EuroSCORE 20±10.5%) had a higher incidence of CI respect ES patients (mean age 82±7 yrs, EuroSCORE 21.2±12.9%) (86% versus 66%, p=0.002). Also mean lesion volume was bigger in DFM group (379±79 versus 202±22 mm^3, p=0.004). In the ES group patients with CI were older (p=0.043), more often treated with a 29 mm valve (p=0.036) and had a more calcified AVC, in particular AR (p=0.033). Binary logistic regression analysis identified valve size (OR 2.620) and AR calcification (OR 1.002) as independent predictors of CI in ES patients. In the DFM group there were no significant differences between patients with and without CI and no independent predictor for CI was identified. CI were silent in 98% of cases. Stroke occurred in four patients, not different in the two cohorts.

Conclusions. TAVI is associated with a high rate of new CI and the majority of them are silent. Whereas the risk of CI in ES patients increases with increasing valve size and degree of aortic root calcification, no clinical, echocardiographic, MSCT or procedural factor were found to be predictor of CI in the DFM patients. These findings might help identifying patients who need a cerebral embolic protection device for TAVI.

P132

DW-MRI RESULTS IN PATIENTS WITH COMPARED TO PATIENTS WITHOUT CEREBRAL EMBOLIC PROTECTION DURING TAVI

Ermela Yzeiraj[1], Klaudija Bijuklic[1], Timo Haselbach[2], Julian Witt[2],
Korff Krause[2], Lorenz Hansen[2], Friedrich-Christian Riess[2], Joachim Schofer[1]
[1]*Medical Care Center Prof. Mathey, Prof. Schofer, Hamburg, Germany,*
[2]*Albertinen Heart Center, Hamburg, Germany*

Background. The TriGuard (Keystone Heart, Israel) embolic protection system is positioned in the aortic arch to protect the brain by deflecting emboli. A small controlled study has shown a beneficial effect, however, there is a lack of data in a real world setting. The aim of the study was to compare cerebral infarcts (CI) after transcatheter aortic valve implantation (TAVI) in patients without cerebral embolic protection compared to patients who underwent TAVI using the TriGuard device.

Methods. A group of 10 patients received TAVI under cerebral embolic protection with the TriGuard device. In the control group there were 150 patients who underwent TAVI without cerebral embolic protection. All patients were treated with a balloon expandable valve and underwent DW-MRI 3-5 days after the procedure. Cerebral DW-MRI were analysed by a blinded physician to assess incidence, number and volume of new CI.

Results. Compared to the control group, TriGuard use was associated with a significant lower incidence of new CI (20% versus 68%, p=0.04), number of lesions per-patient (p=0.062) and total lesion volume (TLV) per-patient (p=0.077). Stroke rate was 0% in both groups.

Conclusions. The use of the TriGuard cerebral protection device is feasible in a real world setting and shows promising results, which have to be confirmed by a larger randomized trial.

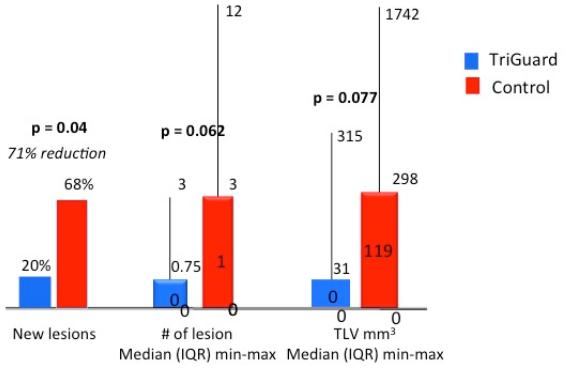

P133

PERFORMANCE OF BALLOON EXPANDABLE VS RETRIEVABLE AND REPOSITIONABLE AORTIC VALVES IN SEVERELY CALCIFIED AORTIC VALVE COMPLEX

Ermela Yzeiraj[1], Klaudija Bijuklic[1], Julian Witt[2], Korff Krause[2],
Lorenz Hansen[2], Friedrich-Christian Riess[2], Joachim Schofer[1]
[1]*Medical Care Center Prof. Mathey, Prof. Schofer, Hamburg, Germany,*
[2]*Albertinen Heart Center, Hamburg, Germany*

Background. For transcatheter aortic valve implantation (TAVI), severely calcified aortic valve complex (AVC) is still a challenge. It is not known which type of percutaneous aortic valve should be preferred in this setting. The aim of the study was to identify if there is a difference in the performance of balloon expandable vs. retrievable and repositionable aortic valves in severely calcified aortic valve complex.

Methods. A total of 126 patients at high surgical risk underwent TAVI using Edwards SAPIEN valve (Edwards Lifesciences, California) (ES) (n=71), Direct Flow Medical valve (Direct Flow Medical, California) (DFM) (n=44) and Lotus valve (Boston Scientific, Massachusetts) (n=11). Volumetric quantification of calcification of the AVC including left ventricular outflow tract (LVOT) and aortic root (AR) (from annulus to the ostia of the coronary arteries) and the distribution of calcification within this area (non coronary cusp (NCC), left coronary cusp (LCC) or right coronary cusp (RCC)) were retrospectively assessed from preoperative contrast-enhanced multi-slice computed tomography (MSCT). Paravalvular leak (PVL) was evaluated by postprocedural transesophageal echocardiography and angiography.

Results. Out of 126 patients (mean age 83 ± 6 yrs; 51% male), 96 (76%) had no/trace PVL and 30 (24%) had PVL ≥ mild. Calcium volume of the AVC correlated with the grade of PVL (p=0.004). Patients with PVL ≥ mild presented more calcification of the LVOT (p<0.001) and AR (p=0.18), in particular on the NCC and LCC. No difference in the incidence of PVL ≥ mild was observed with regard to the valve type (p=0.918). It was 23%, 25% and 27% respectively with ES, DFM and Lotus valve. Binary logistic regression analysis identified LVOT calcification (p=0.008) as independent predictor for a PVL ≥ mild. However, despite the similar incidence in PVL, patients with a Lotus valve had a significantly more severe calcification of the LVOT (p=0.05).

Conclusions. Whereas there is no difference in the performance of the ES and DFM in severely calcified aortic valve complex, the Lotus valve seems to be in particular suitable for patients with severe LVOT calcification.

- Copyright - Il Pensiero Scientifico Editore downloaded by IP 216.73.216.135 Thu, 03 Jul 2025, 23:43:58

P134

WHEN, AFTER THE MITRAL VALVE, THE TRICUSPID VALVE SHOULD BE TREATED

Francesco Maisano[1], Maurizio Taramasso[1], Fabian Nietlispach[1], Paolo Denti[2], Michel Zuber[1]
[1]University Hospital Zurich, Zurich,- Switzerland, [2]San Raffaele Hospital, Milan, Italy

Combined percutaneous therapy of tricuspid valve (TV) and mitral valve (MV) may represent the best strategy for high-risk patients presenting with tricuspid regurgitation at the time of transcatheter mitral valve regurgitation treatment.

We present the case of a 77-year-old female with a clinical history of COPD, chronic renal failure, severe functional mitral regurgitation (MR) and severe tricuspid regurgitation (TR) (B). In May 2015 she undergo MitraClip treatment of MR (2 clips) and LAAo (Amplatzer amulet). Following a further episode of decompensation the percutaneous tricuspid valve repair was then planned with the TriCinch device (4Tech Cardio Ltd, Galway, Ireland). This is a percutaneous device designed for TV remodeling, by means of septolateral TV diameter reduction and leaflet coaptation restoration.

The TriCinch procedure was performed under transesophageal (TOE) and intracardiac echocardiography as well as fluoroscopic guidance. The delivery system was advanced from the right femoral vein and the corkscrew was implanted into the annulus at the level of the antero-posterior commissure (APC), as planned in preoperative CT scan. The stent then was advanced and coupled to the corkscrew. The whole system was tensioned to remodel and reduce annular dimension of the TV, until optimal outcome was observed at echocardiography. Tension was maintained via deployment of a 32mm self-expanding stent in the IVC (A).

Postprocedural TOE showed reduced TR (from 4+ to 3+) and 50% reduction in the effective orifice area (EOA pre 2.03 cm^2 to post 1.07 cm^2).

At the latest clinical and echocardiographic assessment, the tension had been maintained over the TV, with improvements in tricuspid function (moderate TR 2+) (C) and clinical status (6MWT from 150 m at baseline to 250 m) with no further episodes of heart failure requiring hospitalization. This case shows the feasibility of percutaneous TV treatment with the TriCinch device, suggesting clinical outcome with encouraging quality of life improvement.

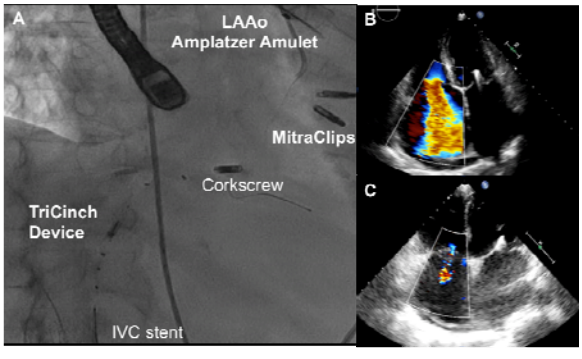

P135

NEW ONSET OF ATRIAL FIBRILLATION AFTER TRANSCATHETER PATENT FORAMEN OVALE CLOSURE

Paolo Buja, Roberto Zecchel, Marco Zennaro, Gianfranco Frigo, Giuseppe Cannizzaro, Sara Pontarollo, Luigi Pedon
Emodinamica, Cardiologia, Ospedale di Cittadella, Azienda ULSS 15 Alta Padovana, Cittadella, Padova, Italy

Aims. To analyse atrial fibrillation (AF) after percutaneous patent foramen ovale (PFO) closure in terms of new onset and patients characteristics.

Methods and Results. At present, our single center registry includes 162 patients treated by transcatheter PFO closure for any reason. Only Amplatzer devices were used. Baseline, procedural, in-hospital and follow-up data were analyzed according to new AF onset (9 cases, 5.6%) compared to sinus rhythm (153 cases 94.4%) after device implantation. Most patients with new AF were men at higher risk profile, such as older age, more hypertension and peripheral vascular disease. Baseline cerebrovascular events occurred less frequently than peripheral ones in AF group. No significant differences emerged during procedural and in-hospital period. The rate of MACE and adverse events was low and did not significantly differ between the groups. AF cases received powerful drug therapies at baseline and follow-up. Except for 1 case (5 months), all new AF occurred after 7 to 15 years of follow-up in patients with a median age of 67 years old (range 55-80).

Conclusion. In this single center registry of PFO closed with Amplatzer devices, new AF occurred rarely at long-term follow-up, in patients with a higher risk profile after long time from device implantation. No MACE difference was detected, even if drug therapy was more potent in AF group.

P136

RITIRATO

P137

TRANSFEMORAL TAVI WITH LITTLE AMOUNT OF CONTRAST MEDIUM: FEASIBILITY AND IN-HOSPITAL OUTCOME ACCORDING TO THE SELECTION OF AORTIC VALVE

Marta Francesca Brancati, Diego Maffeo, Andrea Rizzi, Giovanni Troise, Claudio Cuccia, Ornella Leonzi
Poliambulanza Foundation Hospital, Brescia, Italy

Background. The Direct Flow Medical (DFM) aortic valve, with its conformable sealing rings, minimizes aortic regurgitation and allow hemodynamic assessment of valve performance before the definitive implantation. This technology could permit to reduce the amount of contrast medium during the procedure.

Purpose. We aimed to evaluate the amount of contrast medium used during trans-aortic valve implantation (TAVI) performed using DFM aortic valve, compared to different valves.

Methods. From August 2014 to June 2016, consecutive patients undergoing transfemoral TAVI at our cath lab were retrospectively identified. All clinical and procedural data were collected. Two groups entered the study: in Group 1 a DFM was implanted, in Group 2 a different aortic valve was chosen (Edwards Sapien 3 or Corevalve Evolute R). Projection for valve deployment was selected according to multislice computed tomography angle prediction. In some cases, coronary angiography and possible percutaneous coronary intervention (PCI) were performed at the same time of TAVI procedure, to avoid repeat exposure to contrast medium; moreover, when possible, aortography was avoided after valve deployment. Procedural success, acute renal failure and in-hospital major adverse cardiovascular events (MACE) were assessed.

Results. We enrolled 60 patients, 30 in Group 1 and 30 in Group 2. Mean age was 81.5 in Group 1 and 80.8 in Group 2 (p=0.6). The two groups were quite homogeneous in terms of log EuroSCORE (mean values 11.2 in Group 1 and 14.6 in Group 2, p=0.2) and in terms of creatinine clearance (54.3 ml/min/m^2 in Group 1 and 57.6 in Group 2, p=0.6). Intraprocedural coronary angiography was effected in 43% of patients in Group 1 and 37% in Group 2 (p=0.8); subsequent PCI was performed in 10% of patients of both groups (p=1). The total amount of contrast medium used was 42.3 ml in Group 1 and 98.2 ml in Group 2 (p=0.04). In 2 patients in Group 1, no contrast was administered. Large use of fluoro or echocardiographic guidance was made in Group 1. Procedural success was obtained in 93% in Group 1 and in 100% in Group 2 (p=0.5). In 1 patient in Group 2 acute renal failure occurred, treated by hemofiltration. No death occurred, while 2 events of ischemic stroke were observed: 1 in Group 1 and 1 in Group 2 (p=1).

Conclusions. In our little experience, the DFM allows to perform TAVI with minimal or no contrast. The implantation technique is precise and predictable, and can be feasible with fluoro and echo guidance.

P138

CHIUSURA PERCUTANEA DI LEAK PERIPROTESICO VALVOLARE AORTICO CON IMPIANTO DI DISPOSITIVO VASCULAR PLUG III

Matteo Marchetti, Cinzia Moncalvo, Vincenzo Puma, Angelo Laurenza, Giuseppe Carosio, Paolo Cioffi
Clinica Città di Alessandria, Alessandria, Italy

G.P. donna, 83 anni, ipertesa. Giugno 2015 ricovero per dispnea da sforzo ingravescente con riscontro ecocardiografico di stenosi aortica severa, normale funzione sistolica ventricolare sinistra.

05/06/15 intervento di sostituzione valvolare aortica con protesi biologica Mosaic 21. Successivo decorso regolare, ad eccezione di difficile controllo dell'INR che ha reso necessaria la sospensione precoce del warfarin. All'ecocardiogramma pre-dimissione ventricolo sinistro con funzione sistolica conservata, protesi biologica aortica normofunzionante (gradiente medio 12 mmHg) in assenza di rigurgito, insufficienza mitralica lieve-moderata. A fine luglio comparsa di iperpiressia persistente: intrapresa terapia antibiotica. Ad agosto 2015 ricovero per febbre persistente e nausea con importante versamento pleurico sinistro. Sottoposta a toracentesi con esame colturale su liquido pleurico positivo per Streptococcus mitis, trattato con terapia antibiotica. All'ecocardiogramma transtoracico riscontro di leak periprotesico aortico in sede anteriore (tra ore 11 e 1 in proiezione parasternale asse corto), condizionante rigurgito almeno moderato. Non aspetti fistolosi con le strutture adiacenti, non evidenti lesioni vegetative sui lembi valvolari e sull'anello protesico. Funzione sistolica ventricolare sinistra lievemente ridotta (EF 45%). Eseguita consulenza cardiochirurgia che, in considerazione dell'età della paziente e del quadro polmonare, non ha posto indicazione a re-intervento chirurgico. Durante la degenza miglioramento delle condizioni cliniche e regressione dell'iperpiressia. La paziente è stata dimessa in data 23/09/15. Nei mesi successivi persistenza di marcata astenia, non più episodi febbrili. Rivalutazione a febbraio 2016: in considerazione dell'elevato rischio chirurgico posta indicazione a tentativo di chiusura percutanea del leak periprotesico. L'ecocardiogramma transesofageo ha confermato la presenza di distacco periprotesico aortico in sede anteriore esteso per circa 1 cm lungo la circonferenza anulare, condizionante rigurgito di grado severo. Insufficienza mitralica moderata.

- Copyright - Il Pensiero Scientifico Editore downloaded by IP 216.73.216.135 Thu, 03 Jul 2025, 23:43:58

Il 15/03/16, sotto guida ecocardiografica transtoracica, la paziente è stata sottoposta a chiusura percutanea del leak paravalvolare: per via arteriosa radiale destra si posiziona catetere Pigtail in Aorta ascendente. Accesso arterioso femorale destro: mediante filo guida Terumo J 0.035" e catetere MP 4 F, si supera il leak e si esegue cambio guida a favore di una Amplatz Superstiff 0.035". Si posiziona catetere TorqVue 5F in ventricolo sinistro e si posiziona Vascular Plug III. Dopo aver controllato il corretto posizionamento del device si rilascia il Plug. Buon risultato finale con esclusione del leak confermata dall'angiografia ed all'ecocardio transtoracico. Non complicanze. La successiva degenza è stata regolare e la paziente è stata dimessa asintomatica in II giornata post-procedura. All'ecocardiogramma di controllo pre-dimissione persistenza di lieve jet di rigurgito aortico.

Follow-up ad uno e tre mesi: discreto recupero funzionale (classe NYHA 2). All'ecocardiogramma buon esito della chiusura percutanea del leak periprotesico senza insufficienza residua.