

# Terapia antitrombotica nei pazienti sottoposti a impianto transcateretere di valvola aortica

Giuseppe Gargiulo, Marco Valgimigli

Department of Cardiology, Inselspital, University of Bern, Berna, Svizzera

Transcatheter aortic valve implantation (TAVI) has emerged as a valid alternative to surgical replacement in patients with severe aortic stenosis. Bleeding and cerebral ischemic events remain frequent complications of this procedure during the periprocedural period and at follow-up with a severe impact on survival. Therefore, there is growing interest towards the optimal antithrombotic therapy to manage patients undergoing TAVI. International guidelines support the adoption of a dual antiplatelet therapy after TAVI, although there is heterogeneity in the suggested duration and the concomitant association with an oral anticoagulant in patients with specific indications, mainly those with atrial fibrillation. Recent data have questioned the benefits of adding clopidogrel to aspirin, showing a slight increase in bleeding compared with aspirin therapy alone. Importantly, recent studies have also underlined the risks of valve thrombosis and the potential benefits of oral anticoagulant therapy in patients undergoing TAVI. Currently, large randomized trials are ongoing and are expected to provide relevant information to guide recommendations on the most appropriate antithrombotic therapy in these patients. Tailored therapy based on the patient's risk profile remains relevant in daily clinical practice.

**Key words.** Anticoagulant agents; Antiplatelet agents; Antithrombotic therapy; Bleeding; Stroke; Transcatheter aortic valve implantation.

G Ital Cardiol 2016;17(6 Suppl 2):4S-10S

## INTRODUZIONE

La stenosi aortica (SA) è la più frequente valvulopatia cardiaca in Europa e Nord America e si presenta principalmente come SA calcifica nei soggetti adulti. La prevalenza della patologia aumenta all'aumentare dell'età. La SA è una patologia cronica e progressiva che può rimanere asintomatica per anni. La morte improvvisa è una frequente causa di morte, sebbene sia rara nei pazienti asintomatici. È ben noto che dall'insorgenza dei sintomi della patologia, la prognosi è infausta. La terapia medica non è in grado di modificare la prognosi di questi pazienti, dunque l'unica terapia efficace consiste nella sostituzione della valvola aortica stenotica.

Per molti anni, la sostituzione valvolare chirurgica (*surgical aortic valve replacement*, SAVR) è stata l'unica opzione per i pazienti sintomatici con SA severa. Tuttavia, questo intervento è gravato da un significativo rischio di complicanze e mortalità ed inoltre non può essere offerto a tutti in considerazione del fatto che spesso i pazienti con SA sono molto anziani e hanno comorbidità tali da renderli a rischio chirurgico molto elevato o inoperabili. Nel 2002, il Professor Alain Cribier impiantò per la prima volta una valvola aortica per via percutanea, procedura oggi nota come TAVI o TAVR (*transcatheter aortic valve implantation or replacement*). Da allora, crescenti evidenze hanno dimostrato che la TAVI potesse diventare una valida

alternativa alla procedura chirurgica. La TAVI ha innanzitutto permesso di modificare la prognosi infausta e prolungare la sopravvivenza ai pazienti giudicati inoperabili. Inoltre la TAVI è oggi diffusamente considerata una strategia efficace e sicura nei pazienti con SA ad alto rischio chirurgico, come anche raccomandato dalle linee guida internazionali.

La TAVI, similmente ad altre procedure interventistiche o chirurgiche, presenta rischi trombotici (ictus, infarto miocardico o embolismo sistemico) e di sanguinamento, soprattutto nella fase periprocedurale<sup>1-3</sup>. Tali rischi tuttavia sono anche presenti durante il follow-up, soprattutto nei pazienti con fibrillazione atriale (FA). Nonostante i progressi nella tecnologia e nell'esperienza con questa procedura, le complicanze ischemiche ed emorragiche sono ancora frequenti e hanno un impatto prognostico negativo in questa categoria di pazienti anziani e con frequenti comorbidità. Per tale ragione, l'identificazione della terapia antitrombotica ottimale che possa bilanciare appropriatamente il rischio ischemico ed emorragico è un obiettivo di diffuso interesse.

## RISCHIO DI ICTUS E SANGUINAMENTI

Il rischio di ictus è particolarmente elevato nel periodo periprocedurale in relazione al posizionamento ed impianto del nuovo dispositivo<sup>1-3</sup>. Infatti, la valvola aortica stenotica presenta una grande quota di fattore tissutale e di trombina che contribuiscono all'infiammazione e alla trombogenicità. Durante la TAVI, a differenza dell'intervento chirurgico, la valvola nativa malata resta *in situ* e viene manipolata durante la fase di impianto della nuova valvola potendo comportare esposizione e/o embolizzazione dei suoi componenti nel circolo arterioso. Inoltre, la sovrapposizione del nuovo dispositivo

© 2016 Il Pensiero Scientifico Editore

Gli autori dichiarano nessun conflitto di interessi.

Per la corrispondenza:

**Prof. Marco Valgimigli** Department of Cardiology, Inselspital, University of Bern, 3010 Berna, Svizzera  
e-mail: marco.valgimigli@insel.ch

## ANTITROMBOTICI E TAVI

alla valvola nativa può creare zone di turbolenza che possono predisporre alla generazione di trombi, soprattutto in caso di valvole piccole che possono determinare un "mismatch" valvola-paziente. Gli emboli cerebrali durante TAVI si sono dimostrati composti da materiale trombotico o calcifico. Durante i mesi successivi alla TAVI i pazienti presentano comunque un aumentato rischio di ictus, probabilmente correlato a diversi meccanismi (danno della parete aortica, attivazione del sistema emostatico, turbolenze e stasi ematica locale, ecc.). Inoltre la FA contribuisce in modo rilevante a questo rischio. Una recente metanalisi ha infatti dimostrato che circa il 33% dei pazienti che vengono sottoposti a TAVI presenta una FA preesistente all'intervento, e che un altro 17% può sviluppare una nuova FA post-procedurale (il dato può essere sottostimato a causa della mancata documentazione di eventuali episodi di FA parossistica in pazienti non sottoposti a monitoraggio continuo)<sup>4</sup>.

I sanguinamenti sono complicanze frequenti e rilevanti nei pazienti sottoposti a TAVI<sup>1-3</sup>. In particolare, nella fase periprocedurale il 15-30% dei pazienti può avere un sanguinamento maggiore e nel 5-15% l'emorragia è rischiosa per la vita. Questi eventi sono spesso, ma non esclusivamente, correlati a complicanze vascolari e dell'accesso utilizzato per la procedura. Tuttavia, anche sanguinamenti in altre sedi (per esempio genitourinari o gastrointestinali) possono presentarsi dopo la procedura o durante il follow-up e certamente la terapia antitrombotica può avere un ruolo importante in questi eventi. Inoltre, molti pazienti sottoposti a TAVI hanno un variabile grado di anemia che può predisporre alla necessità di trasfusione in caso di emorragia.

### TERAPIA ANTITROMBOTICA DURANTE E DOPO IMPIANTO TRANSCATETERE DI VALVOLA AORTICA: ATTUALI EVIDENZE

La terapia antitrombotica ottimale per i pazienti sottoposti a TAVI è un argomento molto dibattuto, soprattutto perché esistono pochi dati forniti da studi clinici dedicati.

Durante la procedura, la strategia più utilizzata prevede la somministrazione di eparina non frazionata (*unfractionated heparin*, UFH). Il protocollo previsto dagli studi PARTNER prevede la somministrazione di un bolo di 5000 UI seguito da eventuali boli addizionali con l'obiettivo di mantenere il tempo di coagulazione attivato (*activated clotting time*, ACT)  $\geq 250$  s. Un documento di consenso raccomandava come obiettivo il mantenimento di un ACT  $\geq 300$  s. Entrambi i protocolli prevedevano l'eventuale uso del solfato di protamina per antagonizzare l'UFH. In considerazione della riduzione dei sanguinamenti maggiori ottenuta con l'uso di bivalirudina rispetto ad UFH in pazienti trattati con angioplastica coronarica, anche nei pazienti TAVI si sta valutando questa opzione. Tuttavia, nonostante la bivalirudina abbia una breve emivita e la sua azione termini rapidamente dopo la sospensione dell'infusione, bisogna anche considerare che l'UFH offre il vantaggio di poter essere antagonizzata immediatamente con solfato di protamina, cosa che può essere necessaria in caso di complicanze emorragiche potenzialmente fatali che avvengono durante la procedura come il tamponamento cardiaco, la rottura dell'anulus aortico o di vasi periferici. Recentemente, sono stati pubblicati i risultati dello studio randomizzato BRAVO-3 (Bivalirudin versus Heparin Anticoagulation in Transcatheter Aortic Valve Replacement)

che ha confrontato UFH e bivalirudina nei pazienti sottoposti a TAVI e ha dimostrato che la bivalirudina si associa a simile incidenza di eventi clinici maggiori rispetto ad UFH senza essere superiore<sup>5</sup>. Complessivamente 802 pazienti (bivalirudina = 404 e UFH = 398) sono stati randomizzati con due principali obiettivi: 1) sanguinamenti maggiori entro 48h dalla procedura o prima della dimissione (a seconda di quale si è verificato per primo); 2) incidenza a 30 giorni di eventi clinici avversi netti (*net adverse clinical events*, NACE) definiti dalla combinazione dei sanguinamenti maggiori con gli eventi cardiovascolari avversi maggiori (morte per tutte le cause, infarto miocardico o ictus). L'ipotesi principale era che la bivalirudina potesse dimostrarsi superiore in termini di sanguinamenti maggiori, ma la superiorità non è stata dimostrata sebbene gli eventi fossero numericamente ridotti nel gruppo bivalirudina (sanguinamenti BARC [Bleeding Academic Research Consortium]  $\geq 3$ b: 6.9 vs 9.0% nei gruppi bivalirudina vs UFH;  $p=0.27$ ). L'ipotesi di non inferiorità in termini di NACE a 30 giorni invece è stata dimostrata, ma anche in questo caso non si è osservata superiorità (14.8 vs 15.9%;  $p$  per non inferiorità  $<0.01$ ;  $p$  per superiorità =0.66).

Le evidenze sulla terapia antitrombotica ottimale dopo TAVI sono scarse. Alcuni sostengono che i pazienti TAVI possono essere paragonati ai pazienti che ricevono intervento chirurgico con impianto di protesi biologica. Tuttavia, le protesi impiantate per via percutanea sono diverse da quelle chirurgiche perché sono costituite da materiale biologico montato su una struttura metallica, simile agli stent coronarici. Inoltre, anche nel caso della terapia antitrombotica dopo intervento chirurgico di impianto di valvola biologica non c'è uniformità tra le varie linee guida internazionali. Infatti: a) le linee guida europee raccomandano preferenzialmente la somministrazione di aspirina per 3 mesi (classe di raccomandazione IIa) rispetto all'anticoagulante orale (IIb); b) le linee guida americane AHA/ACC (American Heart Association/American College of Cardiology) raccomandano l'uso di aspirina a lungo termine (IIa) e l'anticoagulante orale è considerato ragionevole nei primi 3 mesi (IIb); c) le linee guida americane ACCP (American College of Chest Physicians) supportano preferenzialmente l'aspirina rispetto all'anticoagulante orale (grado di raccomandazione 2C).

Nei pazienti sottoposti a TAVI la strategia più diffusa nel corso degli anni è stata quella basata sull'impiego della terapia antiplastrinica piuttosto che anticoagulante orale. In particolare, in considerazione della struttura della protesi e dell'uniformità con i dati ottenuti nei pazienti che ricevono impianto di stent coronarico, empiricamente la doppia antiaggregazione (*dual antiplatelet therapy*, DAPT) è divenuta la strategia condivisa (Tabella 1). In pazienti senza indicazione a terapia anticoagulante orale (TAO), generalmente si raccomanda la somministrazione di aspirina a lungo termine e di clopidogrel per 3-6 mesi. Tuttavia questa raccomandazione empirica è stata messa in dubbio da recenti evidenze, le quali suggeriscono che l'aggiunta di clopidogrel non determina vantaggi clinici. Quattro studi hanno confrontato il regime di sola aspirina a quello di aspirina + clopidogrel (Tabella 2)<sup>6-9</sup> e la metanalisi di questi (2 randomizzati e 2 osservazionali) ha incluso 672 pazienti e ha dimostrato che non ci sono differenze di NACE a 30 giorni tra i due gruppi di terapia, ma l'aspirina da sola si associava ad un numero inferiore di sanguinamenti maggiori, seppur statisticamente non significativo<sup>10</sup>. Tuttavia bisogna considerare che: a) gli studi sono solo 4, con pochi pazienti totali e di questi

**Tabella 1.** Raccomandazioni per la terapia antitrombotica nei pazienti sottoposti a impianto transcateretere di valvola aortica.

	Linee guida e consensus ESC	Linee guida AHA/ACC	Consensus ACCF/AATS/SCAI/STS	Linee guida canadesi
Aspirina	Bassa dose indefinitamente	Bassa dose (75-100 mg/die) indefinitamente	81 mg/die indefinitamente	Bassa dose indefinitamente
Antipiastrinico aggiuntivo	Tienopiridina precoce dopo TAVI	Clopidogrel 75 mg/die per 6 mesi	Clopidogrel 75 mg/die per 3-6 mesi	Clopidogrel per 1-3 mesi
Anticoagulante orale	AVK in monoterapia nei pazienti con FA e senza CAD AVK + antiplastrinici se FA e recente impianto di stent (come da linee guida sulla rivascularizzazione miocardica)		AVK se indicato (senza clopidogrel)	AVK se indicato (clopidogrel). Evitare tripla terapia in assenza di specifica indicazione

AATS, American Association for Thoracic Surgery; ACC, American College of Cardiology; ACCF, American College of Cardiology Foundation; AHA, American Heart Association; AVK, antagonista della vitamina K; CAD, malattia coronarica; FA, fibrillazione atriale; SCAI, Society for Cardiovascular Angiography and Interventions; STS, Society of Thoracic Surgeons; TAVI, impianto transcateretere di valvola aortica.

**Tabella 2.** Caratteristiche degli studi che hanno confrontato aspirina e duplice terapia antiaggregante dopo impianto transcateretere di valvola aortica.

	Studi randomizzati				Studi osservazionali senza matching			
	Ussia et al. <sup>6</sup>		Stabile et al. <sup>7</sup>		Poliacikova et al. <sup>8</sup>		Durand et al. <sup>9</sup>	
	Aspirina	DAPT	Aspirina	DAPT	Aspirina	DAPT	Aspirina	DAPT
N. pazienti	39	40	60	60	91	58	164	128
Procedura (%)								
TF	100	95	NR	NR	NR	NR	84	77
TA	0	0	NR	NR	NR	NR	15	23
Altro	0	5	NR	NR	NR	NR	1	0
CoreValve	100	100	0	0	0	0	33	0
Edwards Sapien	0	0	100	100	100	100	67	100
Terapia pre-TAVI								
Aspirina (mg)	100	100	75-160	75-160	300	300	75	75
Clopidogrel carico (mg)	-	300	NR	NR	-	300	300	300
INR	NR	NR	NR	NR	NR	NR	<1.5	<1.5
ACT (s)	200-250	200-250	>250	>250	NR	NR	NR	NR
Terapia post-TAVI								
Aspirina (mg)	100	100	75-160	75-160	75	75	75	75
Clopidogrel (mg/mesi)	-	75/3	-	75/6 <sup>a</sup>	-	75/6	- <sup>b</sup>	75/1
Eventi clinici								
Morte a 30 giorni (%)	10.0	10.0	3.3	1.7	3.3	6.9	7.9	9.4
Morte a 6 mesi (%)	13.0	10.0	5.0	5.0	NR	NR	NR	NR
IM a 30 giorni (%)	0	0	0	0	NR	NR	1.2	0.8
Ictus a 30 giorni (%)	5.0	3.0	3.3	1.7	2.2	3.4	1.2	4.7
Complicanze vascolari a 30 giorni (%)	NR	NR	0	5.0	3.3	5.2	5.5	10.2
Sanguinamenti minori a 30 giorni (%)	10.0	8.0	1.7	5.0	NR	NR	2.4	5.5
Sanguinamenti maggiori a 30 giorni (%)	30.0	5.0	3.3	3.3	NR	NR	2.4	13.3
Sanguinamenti pericolosi per la vita a 30 giorni (%)	5.0	5.0	5.0	6.6	NR	NR	3.7	12.5
Tutti i sanguinamenti a 30 giorni (%)	18.0	18.0	10.0	15.0	8.8	19.0	8.5	31.3

ACT, tempo di coagulazione attivato; DAPT, duplice terapia antiaggregante; IM, infarto miocardico; INR, international normalized ratio; NR, non riportato; TA, transapicale; TAVI, impianto transcateretere di valvola aortica; TF, transfemorale.

<sup>a</sup>in alternativa: ticlopidina 500 mg bid.

<sup>b</sup>in alternativa monoterapia con clopidogrel 75 mg/die.

solo 2 sono randomizzati; b) anche pazienti trattati con TAVI possono avere un'elevata reattività piastrinica durante terapia con clopidogrel o aspirina<sup>11</sup>; c) il profilo di sicurezza dei nuovi dispositivi resta sconosciuto. Infatti, le nuove protesi valvolari presentano un diverso disegno e non è noto se per esempio

il tessuto aggiuntivo disegnato per ridurre il leak paravalvolare possa aumentare il potenziale trombogenico della protesi. Dunque, sulla base di queste considerazioni, è chiaro che sono necessarie ulteriori evidenze per chiarire se la monoterapia con aspirina sia sufficiente rispetto alla DAPT.

## ANTITROMBOTICI E TAVI

### STUDI CLINICI IN CORSO

Sono in corso alcuni studi che potranno contribuire a chiarire questo aspetto:

- studio ARTE (Aspirin vs Aspirin + Clopidogrel Following TAVI Pilot Trial; NCT01559298) che valuta l'efficacia della monoterapia con aspirina (80 mg/die per 6 mesi) rispetto ad aspirina (80 mg/die per 6 mesi) e clopidogrel (75 mg/die per 3 mesi). L'endpoint primario sarà valutato in 200 pazienti (senza indicazione a TAO) ed è costituito dall'incidenza di morte, infarto, ictus/attacco ischemico transitorio o sanguinamenti maggiori ad 1 anno di follow-up;
- studio AUREA (Dual Antiplatelet Therapy Versus Oral Anticoagulation for a Short-Time to Prevent Cerebral Embolism After TAVI; NCT01642134) che valuta l'efficacia di aspirina 80 mg/die + clopidogrel 75 mg/die per 3 mesi rispetto ad acecumarolo nel prevenire eventi tromboembolici cerebrali valutati a 3 mesi con risonanza magnetica (endpoint primario) in 124 pazienti senza indicazione a TAO;
- studio POPULAR-TAVI (Antiplatelet Therapy for Patients Undergoing TAVI; NCT02247128) che ipotizza di dimostrare simile efficacia ma migliore sicurezza del non aggiungere clopidogrel rispetto ad aggiungere clopidogrel (75 mg/die per 3 mesi) ad aspirina (100 mg/die per 1 anno) o TAO sulla base dell'indicazione (coorte A: assenza di FA; coorte B: presenza di FA) in circa 1000 pazienti durante un follow-up di 1 anno.

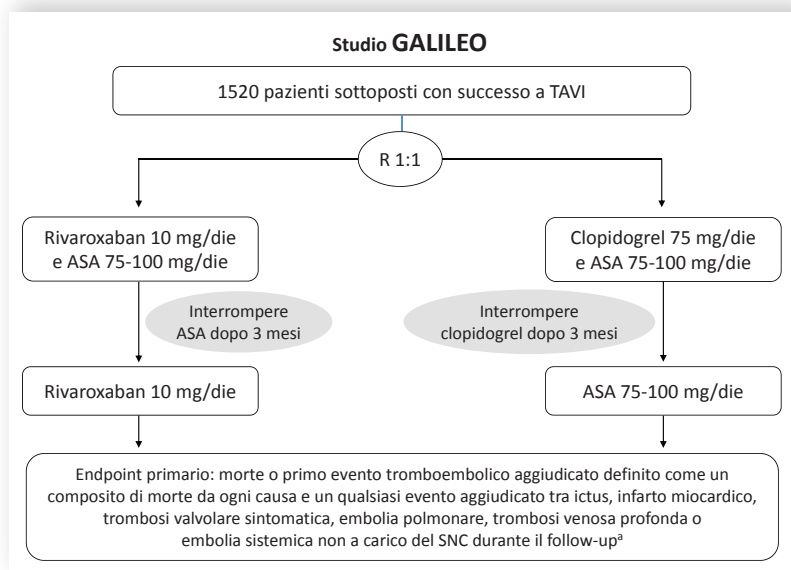
Studi futuri dovranno esplorare anche il ruolo di altre strategie, per esempio la monoterapia con clopidogrel, la necessità o meno di una dose di carico post-procedurale e l'uso di nuovi antiaggreganti (prasugrel o ticagrelor).

### TERAPIA ANTICOAGULANTE: RAZIONALE ED EVIDENZE SCIENTIFICHE

Recentemente diverse evidenze hanno suggerito che la TAO dopo TAVI potrebbe essere una strategia giustificata per la prevenzione di eventi trombotici in questi pazienti. Poiché resta ancora da chiarire se gli eventi trombotici durante e dopo TAVI siano di origine piastrinica o trombinica, la sola terapia antiaggregante potrebbe non essere una strategia preventiva sufficiente. Inoltre, l'uso della TAO potrebbe anche essere supportato dal fatto che molti pazienti TAVI, come precedentemente sottolineato, presentano FA al basale o la sviluppano dopo la procedura o nel follow-up, anche considerato che l'età avanzata e la frequente comorbilità in questa popolazione li rende spesso ad alto rischio con elevato CHA<sub>2</sub>DS<sub>2</sub>-VASC score.

La TAO potrebbe avere un ruolo importante nel prevenire eventi trombotici valvolari. La trombosi della protesi valvolare aortica è una complicanza rara ma pericolosa. Uno studio recente ha analizzato i casi descritti in letteratura (n=18 di cui 17 coinvolgevano valvole Sapien e 1 caso era su valvola CoreValve) e riportato 4 nuovi casi (1 in Sapien e 3 in CoreValve)<sup>11</sup>. Un altro studio ha effettuato un'analisi multicentrica retrospettiva di 4266 pazienti e ha riportato 26 casi di trombosi di protesi percutanea valvolare aortica ad un follow-up medio di 6 mesi (Sapien = 20; CoreValve = 6)<sup>12</sup>. Questi casi clinicamente si presentavano principalmente con dispnea ed aumento dei gradienti. La maggior parte dei casi mostrava riduzione dei gradienti nell'arco di 2 mesi di TAO.

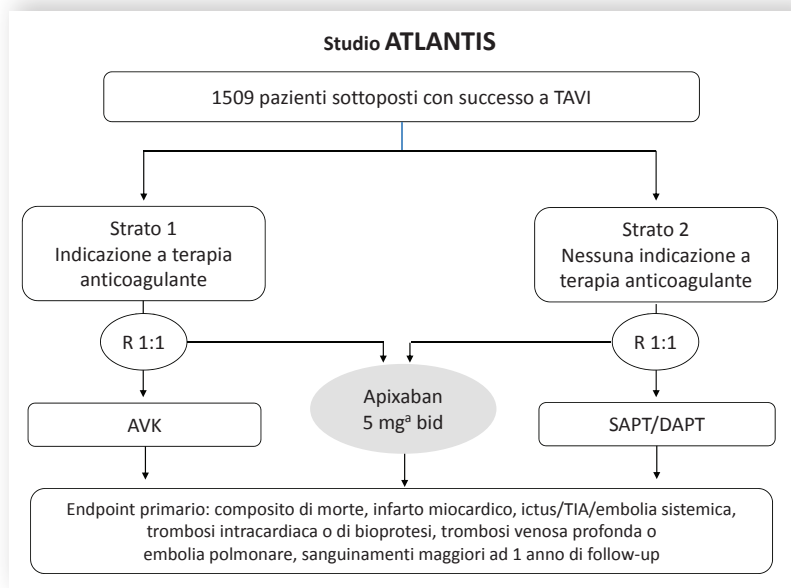
Tuttavia, l'incidenza di trombosi della protesi valvolare può essere un evento sottostimato perché i segni e sintomi possono essere sfumati o mascherati dalla presenza di comorbilità in questi pazienti e perché l'ecocardiografia precoce non viene eseguita in modo uniforme. Inoltre, un recente studio pubblicato sul *New England Journal of Medicine* ha ulteriormente sottolineato la rilevanza della trombosi delle bioprotesi aortiche e la sua sottostima clinica supportando la necessità della TAO in questi pazienti<sup>13</sup>. L'ispessimento e la ridotta motilità dei lembi protesici sono emersi quali segni subclinici di trombosi bioprotetica<sup>13</sup>. Lo studio PORTICO-IDE (Portico Re-sheathable Transcatheter Aortic Valve System US Investigational Device Exemption), attualmente in corso, sta valutando l'efficacia e la sicurezza della nuova protesi Portico e nel protocollo è previsto l'uso della tomografia computerizzata (TC) in un sottogruppo di pazienti per valutare la struttura metallica della protesi. Durante lo studio, si è riscontrato alla TC una riduzione della motilità dei lembi bioprotetici in un paziente che aveva avuto un ictus e in alcuni altri pazienti asintomatici. Da quel momento tutte le immagini TC furono rivalutate e si decise di iniziare due registri dedicati a questo aspetto, il RESOLVE (Assessment of Transcatheter and Surgical Aortic Bioprosthetic Valve Thrombosis and Its Treatment with Anticoagulation) e il SAVORY (Subclinical Aortic Valve Bioprosthesis Thrombosis Assessed with Four-Dimensional Computed Tomography). Il manoscritto citato riporta appunto i risultati dell'analisi di 55 pazienti dello studio PORTICO-IDE e di 132 pazienti trattati con TAVI o SAVR nei due registri<sup>13</sup>. La riduzione della motilità dei lembi bioprotetici è stata riscontrata in 22 dei 55 pazienti (40%) e in 17 dei 132 (13%) nei registri. La terapia anticoagulante con warfarin si associava a una ridotta incidenza di questo evento rispetto alla doppia antiaggregazione (0 vs 55%, p=0.01 nel trial; 0 vs 29%, p=0.04 nei registri uniti in un singolo database). La ripetizione della TC al follow-up dimostrava che la TAO si associava al ripristino del normale movimento dei lembi bioprotetici (11/11 pazienti) a differenza di chi non riceveva la TAO (risoluzione solo in 1/10 pazienti) con differenza significativa (p<0.001). L'impatto clinico di questa alterazione necessita di un'ulteriore valutazione perché l'incidenza di ictus/attacco ischemico transitorio non differiva tra coloro che avevano o non avevano la riduzione della motilità nel trial (2/22 vs 0/33; p=0.16) ma differiva significativamente nei pazienti dei registri (3/17 vs 1/115; p=0.007). Uno studio della Mayo Clinic ha dimostrato che la trombosi valvolare non è rara anche dopo anni dall'intervento chirurgico e che alcune caratteristiche cliniche ed ecocardiografiche possono essere utili nel predire e diagnosticare l'evento<sup>14</sup>. Gli autori hanno esplorato il problema della trombosi delle bioprotesi valvolari impiantate chirurgicamente analizzando i referti istopatologici di 397 casi di valvole espantate e valutando le caratteristiche cliniche dei pazienti con trombosi rispetto a quelli senza tale complicanza<sup>14</sup>. La trombosi era presente in 46 casi (11.6%) di cui 29 erano aortiche. La maggior parte dei casi di trombosi si era presentata dopo 2 anni dall'impianto (65%) e i predittori di evento erano: a) aumento del gradiente medio eco-Doppler >50% rispetto al basale; b) FA parossistica; c) INR sub-terapeutico; d) aumento dello spessore delle cuspidi; e) anomala motilità delle cuspidi. La contemporanea presenza dei 5 fattori prediceva la trombosi bioprotetica con alta sensibilità e specificità<sup>14</sup>.



**Figura 1.** Disegno dello studio GALILEO.

ASA, aspirina; SNC, sistema nervoso centrale; TAVI, impianto transcaterete di valvola aortica.

<sup>9</sup>il follow-up sarà di circa 750 giorni con una durata prevista del trattamento di 720 giorni e monitoraggio di 30 giorni; la durata del trattamento previsto dipenderà dal tempo necessario per raggiungere il cut-off di efficacia, vale a dire il numero predefinito di endpoint di efficacia. La durata prevista del trattamento di 720 giorni potrebbe variare in funzione del numero di pazienti arruolati e dell'incidenza degli eventi di efficacia.



**Figura 2.** Disegno dello studio ATLANTIS.

AVK, antagonista della vitamina K; DAPT, duplice terapia antiaggregante; TIA, attacco ischemico transitorio; SAPT, monoterapia antiaggregante.

<sup>a</sup>2.5 mg bid in caso di clearance della creatinina 15-29 ml/min o in presenza di due dei seguenti criteri: età  $\geq 80$  anni, peso  $\leq 60$  kg o creatinina  $\geq 1.5$  mg/dl (133  $\mu$ mol).

Un aspetto cruciale tuttavia da prendere in considerazione nel valutare l'uso della TAO in pazienti TAVI riguarda il rischio di sanguinamento. Come precedentemente descritto, il sanguinamento post-procedurale dopo TAVI è una complicanza frequente e rilevante con un impatto negativo sulla sopravvi-

venza<sup>1-3</sup>. Inoltre, anche episodi di sanguinamento maggiore durante follow-up (oltre 30 giorni dopo la procedura) non sono rari e aumentano la mortalità<sup>15</sup>.

Dunque, due aspetti complessivamente (l'alto rischio di sanguinamento e la bassa frequenza degli eventi tromboti-

## ANTITROMBOTICI E TAVI

ci) non permettono ad oggi di considerare la TAO come la terapia da raccomandare in tutti i pazienti TAVI in assenza di nuove evidenze a supporto di questa strategia. In quest'ottica, un importante trial randomizzato è stato disegnato recentemente (Figura 1). Lo studio GALILEO (Global multicenter, open-label, randomized, event-driven, active-controlled study comparing a rivAroxaban-based antithrombotic strategy to an antiPlatelet-based strategy after transcatheter aortic valve replacement to Optimize clinical outcomes) sarà condotto in oltre 100 centri in Europa e Stati Uniti e confronterà una strategia anticoagulante con rivaroxaban (10 mg/die a lungo termine e aspirina 75-100 mg/die nei primi 3 mesi) ad una strategia antiplastrinica (aspirina 75-100 mg/die a lungo termine e clopidogrel nei primi 3 mesi) in pazienti senza una precedente indicazione a TAO.

Similmente, lo studio multicentrico francese ATLANTIS (Anti-Thrombotic Strategy to Lower All Cardiovascular and Neurologic Ischemic and Hemorrhagic Events after Trans-Aortic Valve Implantation for Aortic Stenosis) confronterà apixaban (5 mg bid oppure 2.5 mg in specifici contesti clinici) con la terapia standard (Figura 2).

### PAZIENTI CON FIBRILLAZIONE ATRIALE

Nei pazienti con FA sottoposti a TAVI ci sono ad oggi pochi dati in merito a quale possa essere la più appropriata strategia antitrombotica e la sua durata. Le linee guida americane e canadesi scoraggiano l'uso della triplice terapia con TAO più aspirina e clopidogrel (Tabella 1). Nei pazienti con FA e con malattia aterosclerotica coronarica che ricevono impianto di stent coronarico, la combinazione di TAO con un singolo antiplastrinico ha dimostrato migliore sicurezza in termini di sanguinamento senza aumento di eventi ischemici rispetto all'uso di una triplice terapia. Tuttavia, un recente documento di consenso europeo sulla gestione dei pazienti con FA raccomanda di preferire la singola terapia con warfarin in pazienti sottoposti a TAVI senza concomitante coronaropatia significativa piuttosto che aggiungere anche un antiplastrinico che aumenterebbe il rischio emorragico con dubbio beneficio ischemico. Viceversa, nei pazienti con FA e recente impianto di stent coronarico che sono sottoposti a TAVI si raccomanda la stessa strategia di coloro che non ricevono TAVI poiché ad oggi non ci sono specifici e convincenti dati in questa tipologia di pazienti<sup>16</sup>. Studi futuri sono necessari per offrire evidenze scientifiche specifiche per

questi pazienti così da confermare o suggerire eventuali modifiche delle attuali raccomandazioni.

### CONCLUSIONI

La terapia antitrombotica ottimale nei pazienti con SA severa trattati mediante TAVI resta ancora dibattuta. Le evidenze recenti suggeriscono di rivalutare l'attuale raccomandazione di trattare questi pazienti con DAPT per 3-6 mesi (in assenza di indicazione specifica ad anticoagulazione). In particolare, nuovi dati mostrano i potenziali effetti benefici della TAO in questi pazienti. I risultati di nuovi studi contribuiranno a chiarire come stabilire la terapia antitrombotica ottimale in pazienti sottoposti a TAVI. Nella pratica clinica quotidiana è quindi sempre fondamentale avere un approccio individualizzato che tenga conto delle caratteristiche cliniche e procedurali di ogni paziente.

### RIASSUNTO

L'impianto transcateretere di protesi valvolare aortica è una procedura molto diffusa ed alternativa all'intervento chirurgico per il trattamento della stenosi aortica severa. Gli eventi ischemici cerebrali e i sanguinamenti nel periodo periprocedurale e durante follow-up rappresentano complicanze frequenti e gravi per la prognosi dei pazienti, pertanto, vi è grande interesse nello stabilire la terapia antitrombotica ottimale per questi pazienti. La maggior parte delle linee guida internazionali supporta l'utilizzo di una doppia terapia antiplastrinica dopo la procedura, seppure con alcune differenze nella durata e nell'eventuale associazione ad anticoagulante orale nel caso di pazienti con specifica indicazione, principalmente coloro con fibrillazione atriale. Recenti evidenze indicano però che la doppia antiaggregazione non offre vantaggi, anzi aumenta i rischi di sanguinamento, rispetto alla monoterapia con aspirina. Alcuni studi recenti hanno mostrato però che la terapia anticoagulante potrebbe avere un ruolo molto importante in questi pazienti nel prevenire e trattare la trombosi della protesi valvolare aortica, che sembra essere spesso subclinica e sottostimata, ma frequente. Diversi studi clinici in corso forniranno un importante supporto per le future raccomandazioni sulla gestione terapeutica di questi pazienti. Nella pratica clinica quotidiana, la considerazione del profilo di rischio di ciascun paziente è fondamentale nella personalizzazione della terapia.

**Parole chiave.** Anticoagulanti; Antiaggreganti; Ictus; Impianto transcateretere di valvola aortica; Sanguinamento; Terapia antitrombotica.

### BIBLIOGRAFIA

1. Gargiulo G, Collet JP, Valgimigli M. Antithrombotic therapy in TAVI patients: changing concepts. *EuroIntervention* 2015;11(Suppl W):W92-5.
2. Barbanti M, Gulino S, Tamburino C, Capodanno D. Antithrombotic therapy following transcatheter aortic valve implantation: what challenge do we face? *Expert Rev Cardiovasc Ther* 2016;14:381-9.
3. Rodés-Cabau J, Dauerman HL, Cohen MG, et al. Antithrombotic treatment in transcatheter aortic valve implantation: insights for cerebrovascular and bleeding events. *J Am Coll Cardiol* 2013;62:2349-59.

4. Sannino A, Gargiulo G, Schiattarella GG, et al. A meta-analysis of the impact of pre-existing and new-onset atrial fibrillation on clinical outcomes in patients undergoing transcatheter aortic valve implantation. *EuroIntervention* 2015 Nov 30 [Epub ahead of print].
5. Dangas GD, Lefèvre T, Kupatt C, et al.; BRAVO-3 Investigators. Bivalirudin versus heparin anticoagulation in transcatheter aortic valve replacement: the randomized BRAVO-3 Trial. *J Am Coll Cardiol* 2015;66:2860-8.
6. Ussia GP, Scarabelli M, Mulè M, et al. Dual antiplatelet therapy vs aspirin alone in patients undergoing transcatheter

aortic valve implantation. *Am J Cardiol* 2011;108:1772-6.

7. Stabile E, Pucciarelli A, Cota L, et al. SAT-TAVI (single antiplatelet therapy for TAVI) study: a pilot randomized study comparing double to single antiplatelet therapy for transcatheter aortic valve implantation. *Int J Cardiol* 2014;174:624-7.
8. Poliacikova P, Cockburn J, de Belder A, Trivedi U, Hildick-Smith D. Antiplatelet and antithrombotic treatment after transcatheter aortic valve implantation – comparison of regimes. *J Invasive Cardiol* 2013;25:544-8.
9. Durand E, Blanchard D, Chassaing S, et al. Comparison of two antiplatelet

therapy strategies in patients undergoing transcatheter aortic valve implantation. *Am J Cardiol* 2014;113:355-60.

**10.** Hassell ME, Hildick-Smith D, Durand E, et al. Antiplatelet therapy following transcatheter aortic valve implantation. *Heart* 2015;101:1118-25.

**11.** De Marchena E, Mesa J, Pomenti S, et al. Thrombus formation following transcatheter aortic valve replacement. *JACC Cardiovasc Interv* 2015;8:728-39.

**12.** Latib A, Naganuma T, Abdel-Wahab M, et al. Treatment and clinical

outcomes of transcatheter heart valve thrombosis. *Circ Cardiovasc Interv* 2015;8:e001779.

**13.** Makkar RR, Fontana G, Jilaihawi H, et al. Possible subclinical leaflet thrombosis in bioprosthetic aortic valves. *N Engl J Med* 2015;373:2015-24.

**14.** Egbe AC, Pislaru SV, Pellikka PA, et al. Bioprosthetic valve thrombosis versus structural failure: clinical and echocardiographic predictors. *J Am Coll Cardiol* 2015;66:2285-94.

**15.** Généreux P, Cohen DJ, Mack M, et al. Incidence, predictors, and prognostic impact of late bleeding complications after transcatheter aortic valve replacement. *J Am Coll Cardiol* 2014;64:2605-15.

**16.** Capodanno D, Lip GY, Windecker S, et al. Triple antithrombotic therapy in atrial fibrillation patients with acute coronary syndromes or undergoing percutaneous coronary intervention or transcatheter aortic valve replacement. *EuroIntervention* 2015;10:1015-21.