- Copyright - Il Pensiero Scientifico Editore downloaded by IP 216.73.216.135 Tue, 08 Jul 2025, 07:49:02

P321

INFARTO MIOCARDICO ACUTO IN DABIGATRAN: UN CASO CLINICO

Troccoli R., Signore N., Mannarini A., Camassa N., Colonna P., Santoro G., Carretta D.M., Camarda G., Di Clemente G., Guglielmi R.
Azienda Ospedaliero-Universitaria Consorziale Policlinico, Bari, Italy

L'associazione di fibrillazione atriale e sindrome coronarica acuta rappresenta un setting clinico molto frequente. La prevalenza di una fibrillazione atriale preesistente al momento del ricovero per sindrome coronarica acuta è compresa, secondo i dati del registro Grace, tra il 6.7% e il 7.4% anno. La gestione di pazienti affetti da fibrillazione atriale e SCA è tuttavia complessa anche perché in letteratura non vi sono ancora dati sufficienti e univoci per garantire ai pazienti una terapia ottimale. È inoltre noto che con la pubblicazione dello studio Rely è nato il sospetto che la somministrazione del nuovo anticoagulante Dabigatran fosse associata a un incremento del rischio di infarto.

Caso clinico. Un uomo di 73 anni, affetto da ipertensione arteriosa e Fibrillazione atriale permanente in profilassi antitrombotica con Dabigatran 300 mg/die ha lamentato un episodio di epigastralgia. Giunto presso il pronto soccorso locale è stato ricoverato nel reparto di Cardiologia e sottoposto a registrazione elettrocardiografica (Fibrillazione atriale. Anomalie aspecifiche del recupero), dosaggio della troponina (negativa), ecocardiogramma (ventricolo sinistro normocontrattile) e successivo ecg da sforzo, risultato negativo per ischemia inducibile. Il paziente è stato dimesso con indicazione a proseguire la terapia con Dabigatran 300 mg/die. La sera della dimissione ha lamentato un dolore epigastrico non regredito dopo assunzione di Buscopan. Accesso nel pronto soccorso dopo 10 ore circa dall'insorgenza del dolore. All'ecg evidenza di necrosi anteriore e Troponina 28.83. Somministrata terapia con Ticagrelor 180 mg, Ac. Acetilsalicilico 250 mg ev ed eparina sodica 5000 UI ev ed invio presso il centro HUB. L'opacizzazione selettiva della coronaria sinistra ha mostrato un minus rotondeggiante al tratto medio riferibile a trombosi intracoronarica su base embolica e una stenosi critica del primo marginale sottoposta ad hoc stenting convenzionale. Si è proceduto a due tentativi di PTCA sulla lesione embolica dell'IVA non coronati da successo per impossibilità a superare la lesione con palloncini anche di basso profilo, nonostante il passaggio relativamente agevole del filoguida. Pertanto considerato il profilo di rischio del paziente (CHA2DS-VASc2 3, HAS-BLED e GRACE 160), in conformità con il documento GISE del 2013 e il documento di Consenso EHRA/EACPI/ACCA/HRS/APHRS 2014 è stato dimesso con terapia triplice a base di acido acetilsalicilico, clopidogrel e warfarin per un mese seguita da doppia terapia con acidoacetilsalicilico e warfarin per i successivi 11 mesi.

Il caso documenta una sindrome coronarica acuta con fibrillazione atriale preesistente in terapia con Dabigratan. Sono necessari ulteriori studi e lunghi follow up per chiarire la reale incidenza di FA e sindrome coronarica acuta in corso di Dabigratan. Nuovi studi invece sono necessari per l'utilizzo dei nuovi anti P2Y12 e concomitante utilizzo di NOAC.

P322

UN CASO CLINICO DI TAKO-TSUBO REVERSE ESORDITO CON EDEMA POLMONARE ACUTO

Procaccini V., Capobianco S., Formigli D., Ciampa C., Prizio S., Intorcia A., Silvestri P., Santopietro S., De Fortuna E., Tozzi N., Moscato F.
U.O.C. Cardiologia Interventistica e UTIC A.O. "G. Rummo", Benevento, Italy

Background. La cardiomiopatia di Tako-tsubo è caratterizzata da una disfunzione transitoria dei segmenti apicali del ventricolo sinistro che simula un infarto miocardico in assenza di aterosclerosi coronarica. Per questo è anche denominata "apical balooning" e rappresenta circa l'1,2% delle sindromi coronariche. La variante "reverse", costituita da una acinesia dei segmenti basali e medi, si verifica in una minor percentuale di pazienti. La maggior parte dei pazienti con Tako-tsubo recupera la normale funzione ventricolare entro tre-sei mesi.

Descrizione del caso. Una donna di 48 anni giungeva in PS per precordialgia e dispnea con quadro clinico di edema polmonare acuto con PA 220/100 mmHg ed FC= 100 bpm). L'ECG in PS mostrava un lieve sottoslivellamento del tratto ST di circa 2 mm nelle derivazioni D2-D3-AVF-V5-V6. In anamnesi riferiva una storia di ipertensione arteriosa in trattamento con buon controllo dei valori pressori e tabagismo. In UTIC i prelievi per gli enzimi di citonecrosi a distanza di tre ore mostravano un lieve incremento dei valori di troponina (2,74 ng/ml), di CPK-MB (30,4 U/L) e di CPK (204 U/L). L'ecocardiogramma mostrava lieve aumento dei diametri intracavitari del ventricolo sinistro (56 mm) con alterazioni della cinesi segmentaria rappresentati da: acinesia della parete anteriore e del SIV basale e medio, associata ad ipocinesia della parete inferiore basale e media. I restanti segmenti risultavano ipercinetici. Per ricorrenza della sintomatologia d'ingresso con associate le analoghe alterazioni ECGgrafiche veniva posta indicazione a studio coronarografico urgente che evidenziava assenza di stenosi coronariche significative con un pattern di tipo Takotsubo "reverse" alla ventricolografia. Veniva intrapresa terapia farmacologica con sartanico, doppia antiaggregazione piastrinica e beta bloccante. Quattro giorni dopo il ricovero gli esami di laboratorio mostravano una normalizzazione degli enzimi di citonecrosi ed all'ecocardiogramma regressione delle alterazioni della cinesi segmentaria con funzione sistolica normale (FE= 60%) e la paziente veniva dimessa in buone condizioni cliniche.

Conclusioni. La Takotsubo Reverse è una variante atipica con substrato fisiopatologico comune alla forma classica ma con diversa tipologia di pazienti e differente sintomatologia. Rispetto ai pazienti con ballooning apicale, i pazienti con Takotsubo reverse sono di solito più giovani, e spesso hanno subito uno stress fisico o emotivo rilevante. Una delle ipotesi patogenetiche è che l'adrenalina rilasciata in condizioni di stress agisca sui recettori adrenergici che in età premenopausale sarebbero più concentrati a livello dei segmenti basali, mentre in post-menopausa sarebbero più numerosi in regione apicale. Riconoscere questa variante più rara di Takotsubo è importante dal momento che non sempre viene individuata con rapidità come accade con la forma tradizionale.

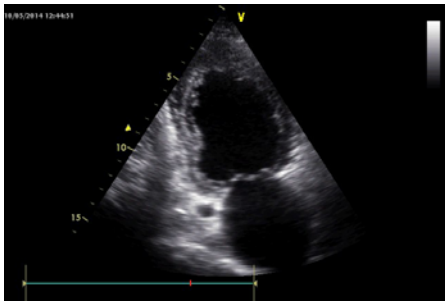

Cardionews 8

P323

UN CASO "ATIPICO" DI SINDROME DI CARDIOMIOPATIA DI TAKO-TSUBO CON OCCLUSIONE INVETERATA DELLA CORONARIA DESTRA

Caraceni D., Canestrale R., Mercuri I., Cafarelli F., Antonicelli R.
Istituto Nazionale Ricerca e Cura dell'Anziano (INRCA)-IRCCS, Ancona, Italy

Case report. LQ, donna di 82 anni, con ipertensione arteriosa in buon controllo pressorio con la terapia farmacologica in atto (Olmesartan 40 mg, Amodipina 5 mg) complicata da cardiopatia ipertensiva (ipertrofia ventricolare sinistra concentrica), vasculopatia carotidea già sottoposta a TEA bilaterale, aneurisma dell'aorta addominale trattato con endoprotesi, sindrome ansioso-depressiva in trattamento ansiolitico, non altri fattori di rischio cardiovascolare. Giunge in PS per l'insorgenza di un dolore toracico retrosternale irradiato alla spalla sinistra associato a sudorazione algida, insorto dopo un acceso diverbio in famiglia. All'ECG presenza di ritmo sinusale con onde T invertite diffusamente, con lieve sottolivellamento del tratto ST diffuso e lieve sopralivellamento dell'ST in aVR. Esami ematochimici: Troponina T hs, prima determinazione 431,80 (V.N <40 pg/ml), troponina T hs valore di picco 509,90 pg/ml, troponina T hs in dimissione 132 pg/ml, creatinina 0.9 mg/dl (MDRD stimata 60 ml/min/1,73 mq), normale assetto lipidico, glicemia basale 92 mg/dl, Hb 14,2 gr/dl. Alla luce del quadro clinico e strumentale la paziente veniva ricoverata in UTIC con diagnosi di SCA-NSTEMI.

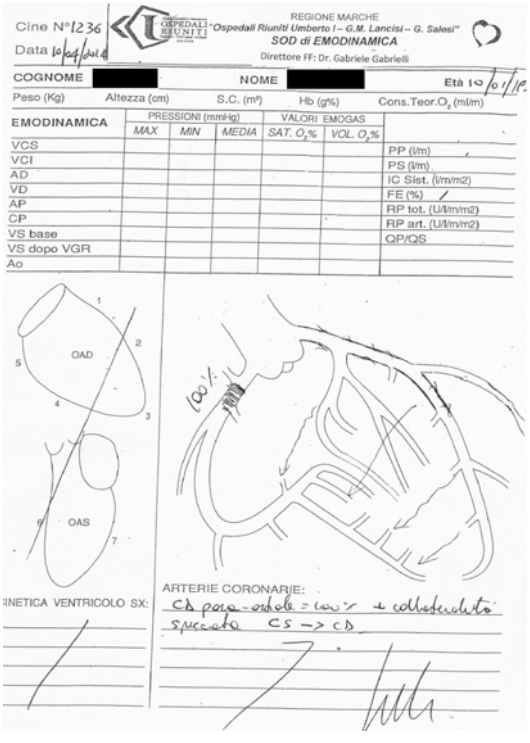

- Copyright - Il Pensiero Scientifico Editore downloaded by IP 216.73.216.135 Tue, 08 Jul 2025, 07:49:02

Ecocardiogramma all'ingresso in UTIC: ventricolo sinistro con diametro telediastolico nei limiti, lieve ipertrofia parietale di tipo concentrico, indici di funzione sistolica globale moderatamente ridotti (FE in A/L 0.35) per acinesia dell'apice in toto, con movimento iperdinamico compensatorio della porzioni basali, atrio sinistro e sezioni destre nei limiti con ventricolo destro lievemente ipocinetico (TAPSE 13 mm), ectasia dell'aorta toracica ascendente, non versamento pericardico, insufficienza mitralica di grado lieve.
La pz durante i giorni successivi è stata sempre asintomatica e in buon compenso emodinamico. All'ECG progressivo "approfondimento" delle onde T e allungamento dell'intervallo QT (QTc massimo 0,52 sec). Nei giorni seguenti parziale regressione delle anomalie elettrocardiografiche e dell'allungamento del QT (in dimissione QTc 0,49 sec). Nel corso della degenza la paziente è stata sottoposta ad un esame coronarografico, dal quale è emersa una occlusione completa della coronaria destra all'origine, riabitata da importanti circoli collaterali eterocoronarici. Un ecocardiogramma eseguito prima della dimissione ha mostrato una completa remissione delle dissinergie segmentarie presenti in precedenza con normalizzazione degli indici di funzionalità sistolica.
Discussione. Alla luce delle informazioni raccolte le nostre conclusioni sono per una diagnosi di una sindrome di Tako-Tsubo "atipica", sia per il quadro elettrocardiografico di presentazione, che per la presenza di coronaropatia inveterata (occlusione della coronaria destra, con presenza di circoli collaterali eterocoronarici).

P324

PATCH EPICARDICI IN PAZIENTE CON CARDIOMIOPATIA DILATATIVA E GIGANTISMO

Di Gesaro G.[1], Ruggieri A.[2], Agnese V.[1], Sciacca S.[1], Assennato P.[2], Pilato M.[1], Scardulla C.[1], Clemenza F.[1]
[1]Dipartimento per la Cura e lo Studio delle Patologie Cardiotoraciche e dei Trapianti Cardiotoracici, ISMETT, Palermo, Italy, [2]Divisione di Cardiologia, AOUP. Policlinico P. Giaccone, Università di Palermo, Palermo, Italy

Paziente maschio di 37 anni affetto da gigantismo ipofisario (altezza 2,15mt;peso 200Kg) con interessamento cardiaco, ammesso per insufficienza cardiaca (IC) e tachicardie ventricolari sostenute (TVS). L'esordio dei sintomi e la diagnosi di cardiomiopatia dilatativa (CMPD) a coronarie indenni risalivano a circa 10 anni fa. Sottoposto ad impianto di ICD monocamerale con catetere a fissazione attiva 5 anni prima ed a reimpianto per frattura del catetere 1 anno addietro, veniva portato alla nostra attenzione dopo un episodio di TVS non interrotta dall'intervento dell'ICD, cardiovertita solo dopo 3 shock bifasici a 270J con defibrillatore esterno. L'ecocardiogramma evidenziava un quadro di CMPD con severa dilatazione (VTD 751 ml; VTDi 217 ml/m2) e FE 33%, ipertrofia ventricolare sinistra, dilatazione del ventricolo destro in assenza di ipertrofia, PAPS 70 mmHg e VCI dilatata e fissa (40mm). È stata intrapresa terapia depletiva con furosemide ev oltre a trattamento con aceinibitore, betabloccante ed antagonista dell'aldosterone. Dopo il ripristino delle condizioni di compenso il paziente è stato sottoposto, tramite minitoracotomia anterolaterale, ad impianto di patch pericardici sulla parete anterolaterale e sulla porzione basale della parete laterale per ottimizzare il vettore di shock dell'ICD e la terapia di resincronizzazione cardiaca. Purtroppo, dopo l'induzione della tachicardia ventricolare, gli interventi dell'ICD si sono rivelati ancora una volta inefficaci ed è stato necessario ricorrere allo shock transtoracico. Il paziente è deceduto 2 giorni dopo a causa di una tempesta aritmica refrattaria ai farmaci ed infine anche alla defibrillazione esterna.

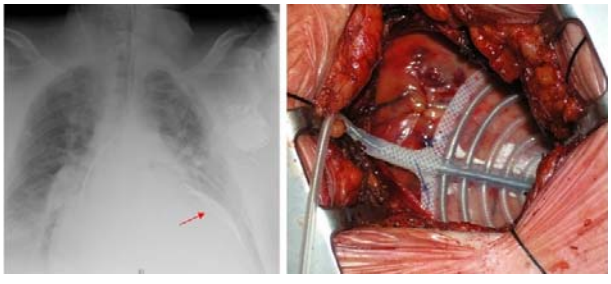

Il gigantismo ipofisario è una condizione relativamente rara che comporta un incremento della mortalità da due a tre volte quella della popolazione generale, prevalentemente dovuta a cause cardiovascolari. Piuttosto che alle comuni cause di scompenso nella popolazione generale tale incremento di mortalità sembra dovuto ad una specifica cardiomiopatia caratterizzata istologicamente da ipertrofia miocitaria, fibrosi interstiziale ed infiltrazione di cellule mononucleate che si traduce in ipertrofia biventricolare e disfuzione diastolica precoce senza evidenti dilatazione e disfunzione sistolica all'esordio. La progressione di tale cardiopatia è strettamente legata ai livelli circolanti di GH e la terapia con analoghi della somatostatina è, almeno negli stadi iniziali, in grado di ridurre la massa miocardica e migliorare la funzione diastolica. Nel caso riportato la patologia era il gigantismo e non l'acromegalia. L'IC era di lunga data e mal controllata presentandosi con dilatazione e disfunzione sistolica del ventricolo sinistro. Nei pazienti con gigantismo ipofisario è descritta una maggiore incidenza e severità di aritmie ventricolari rispetto alla popolazione generale; ciò non sorprende considerando le alterazioni istopatologiche presenti in questi pazienti substrato per potenziali tardivi e circuiti di rientro. Nel nostro caso gli elettrodi epicardici non sono stati più efficaci degli elettrocateteri intracavitari nell'interruzione di aritmie ventricolari mediante ICD.

P325

ECOCARDIOGRAFIA E RMN CARDIACA IN UN SOSPETTO CASO DI MIOPERICARDITE DA CARDIOTOSSICITÀ

Parrini I., Rebuffo E.M., Conte M.R.
Ospedale Mauriziano, Torino, Italy

Femmina di 64 anni. Nel 2006 è sottoposta ad intervento chirurgico di mastectomia sinistra con asportazione del linfonodo sentinella ascellare. L'istologico convalida la diagnosi di carcinoma lobulare infiltrante multifocale. Nel 2007 l'ecocardiogramma mostra funzione sistolica e spessori parietali del ventricolo sinistro nella norma. Instaurata una terapia adiuvante con FEC e taxotere. Nel 2009 la biopsia di un nodo della parete toracica sinistra evidenzia un'infiltrazione dermo-sottocutanea da carcinoma. Inizia il trattamento adiuvante con radioterapia ed ormonoterapia. A ottobre 2011 aumentano i marcatori. Alla PET iperaccumuli diffusi in ambito scheletrico; iperfissazione dei campi posteriori polmonare sinistro e basale destro attribuibile a versamento pleurico. A livello tiroideo iperaccumulo nel lobo destro. L'endocrinologo pone diagnosi di possibile morbo di Graves-Basedow con oftalmopatia. TRAB negativi.
L'ecocardiogramma mostra una ipertrofia medio apicale della parete anterolaterale con spessore massimo di 24 mm, lieve versamento pericardico. FE di 55%. Alla RMN cardiaca iperintensità di segnale in tutti i segmenti medio apicali e subepicardica dei segmenti basali verosimilmente espressione di edema. Diffusa presenza di late enhancement nei segmenti medio apicali indice di infiammazione miocarditica ed aree di fibrosi e/o necrosi cellulare. Gli esami consentono di escludere una forma infiltrativa. Inizia trattamento con vinorelbina e trastuzumab.
Fine 2011, il cardiologo rileva segni di scompenso cardiaco e imposta terapia con ACE inibitori, Bbloccanti e diuretici. Collegialmente si sospende temporaneamente la terapia con trastuzumab e prosegue riducendo la dose di vinorelbina. La biopsia citologica su lesione tiroidea risulta positiva per cellule di carcinoma di verosimile origine mammaria: viene trattata con steroidi. Inizio 2012 con quadro cardiologico stabile riprende la terapia con trastuzumab e vinorelbina. Per l'incremento delle lesioni cutanee sospende il trattamento e inizia terapia con carboplatino e taxolo. La biopsia mammaria destra è positiva per cellule neoplastiche. Marzo 2012, all'ecocardiogramma il quadro morfologico miocardico rimane invariato con versamento pleuropericardico moderato. Settembre 2012 accede in DH per aumento delle lesioni cutanee e dispnea. Rx torace: incremento del versamento pleurico sinistro, accentuazione della trama polmonare vasculo-interstiziale. Si opta per un trattamento con capecitabina. 2013 l'ecocardiocardiogramma mostra FE nel range di normalità con spessori parietali ridotti rispetto agli esami precedenti (12mm). La RMN cardiaca mostra uno spessore telediastolico ventricolare massimo di 12 mm, la massa cardiaca ventricolare sinistra lievemente aumentata, associate aree di soffuso late enhancement subepicardico e del setto anteriore compatibili con esiti di pregressa mio-pericardite, la cinetica ventricolare è conservata.
La peculiarità di questo caso mette in evidenza come plurimi trattamenti chemioterapici possano determinare complicanze cardiovascolari talvolta irreversibili che si sommano agli effetti della radioterapia portandoci ragionevolmente ad ipotizzare diagnosi di miopericardite.

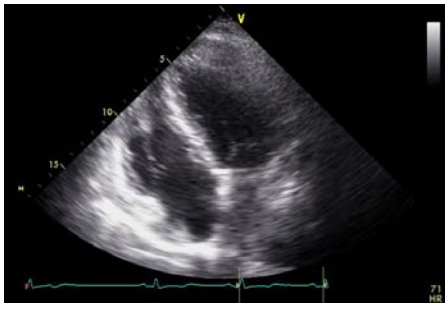

P326

UN PRESUNTO CASO DI MIOCARDITE

Piccioni L.L., De Siati P., Santarelli F., Lavorgna A., Napoletano C.
Ospedale Civile Mazzini, Teramo, Italy

Donna, 78 aa, ricoverata presso centro Spoke con diagnosi di STEMI anteriore (transitoria elevazione del tratto ST in sede anteriore in quadro di BBD e deviazione assiale sx) sintomatica per dolore toracico e dorso-lombare, riscontro ecocardiografico di funzione ventricolare sx ridotta F.E. 44%. A distanza di circa 24 ore dal ricovero subentra un quadro di grave insufficienza ventricolare sx con ipotensione arteriosa, P.A. 80/50 mmHg, pallore, sudorazione, oliguria. La pz. viene trasferita d'urgenza presso il nostro centro Hub. All'ingresso: quadro di grave SCC con P.A. 80/60 mmHg, tachiaritmia da F.A., congestione polmonare, funzione ventricolare sx marcatamente depressa F.E. 29%.

- Copyright - Il Pensiero Scientifico Editore downloaded by IP 216.73.216.135 Tue, 08 Jul 2025, 07:49:02

Si instaura terapia con inotropi, diuretici, amiodarone e.v. e dopo alcune ore si ottiene il ripristino del ritmo sinusale con ripresa della funzione renale,P.A. 90/60 mmHg.Gli esami di laboratorio evidenziano valori elevati di troponina T (2855 ng/ml), leucocitosi neutrofila (GB 23.770), VES e PCR elevate, con concomitante iperpiressia per cui viene iniziata terapia antibiotica. Nei giorni successivi si assiste ad un lento miglioramento delle condizioni emodinamiche fino alla stabillizzazione clinica con regressione dello stato di iperpiressia e della leucocitosi, netto miglioramento della funzione renale (Creatinina 1,4 mg/dl.).Si ripete un controllo ecocardiografico con riscontro di ipocinesia apicale e notevole miglioramento della funzione sistolica F.E. 63%, I.M severa, quadro ecgrafico non evoluto e stabilizzato che presenta pre-esistente BBD e deviazione assiale sx. Lo studio coronarografico viene ulteriormente procrastinato in seguito a comparsa di intenso dolore addominale e lombare per cui si effettua una consulenza chirurgica con conseguente esplorazione rettale ed evidenza della presenza di voluminoso fecaloma dell'ampolla rettale,si procede a svuotamento manuale e viene posta indicazione ad eseguire TAC addome.
La TAC addome evidenzia a carico del rene sx la presenza di "multiple aree ipodense di tipo infiammatorio come da pielonefrite in atto" per cui viene effettuato idoneo trattamento farmacologico dato il riscontro di sepsi da Klebsiella Pneumoniae. Successivamente si verifica un sanguinamento rettale che comporta emotrasfusione con l'indefinito rinvio dell'esame coronarografico. A distanza si eseguirà una colonscopia con diagnosi di sanguinamento emorroidario e successiva difficoltà ad eseguire ulteriori esami per stato defedato della pz e decorso clinico ulteriormente complicato da leucopenia.
Conclusioni. In questo caso, considerata la persistente difficoltà ad effettuare ulteriori indagini, sulla base dell'evoluzione clinica, dei dati di laboratorio(in particolare valori elevati di troponina T e rialzo modesto di mioglobina e CK-MB) e strumentali nonchè della revisione della letteratura, abbiamo ritenuto trattarsi di un peculiare caso di miocardite secondaria ad uno stato di sepsi, a presentazione clinica ed ecgrafica mimante un infarto miocardico e complicata all'esordio da SCC.

P327

TACHICARDIA VENTRICOLARE DI DUBBIA ORIGINE

De Laura D., Mancini L., Campanella C., Tota F., De Gennaro L., Resta M., Rutigliano D., Attolico N., Locuratolo N., Caldarola P.
Ospedale San Paolo, Bari, Italy

Introduzione. La miocardite è una malattia infiammatoria del miocardio che coinvolge anche l'interstizio e l'endotelio vascolare. Non è definita la prevalenza e l'incidenza perché spesso è asintomatica. Può manifestarsi con dolore toracico, scompenso cardiaco o con aritmie.
Caso clinico. A luglio 2014 si ricovera presso la nostra Unità Operativa un paziente di 44 anni accompagnato dal 118 per dolore precordiale, cardiopalmo e Tachicardia Ventricolare (TV) a 250b/min regredita spontaneamente. In anamnesi emerge in maggio 2014 un episodio influenzale con precordialgia. All'ingresso è eupnoico, in tachicardia sinusale a 102b/min e BBdx incompleto,PA:125/65 mmHg. L'ecocardiogramma evidenzia lieve dilatazione ventricolare sinistra (DTD: 57mm), acinesia dei segmenti medi ed apicali della parete infero-laterale e laterale, FE: 45%.Il laboratorio evidenzia: lieve leucocitosi GB:11.110 (neut.:77.1%, linf.: 15.7%, mono: 6.8%, eo:0.3%);VES e PCR nei limiti; D-dimeri:negativi,NT-pro-BNP:884 pg/mL; rialzo degli enzimi cardiaci (con curva simil-infarto). La coronarografia mostra coronarie esenti da lesioni ateromasiche. La Risonanza Magnetica Nucleare (RMN) ha evidenziato: cardiomiopatia dilatativa (DTD: 61mm), fibrosi della parete laterale a pattern ischemico. Il paziente inizia terapia antischemica ed impianta il Loop recorder interno. A dicembre 2014 recidiva di TV con la stessa morfologia della precedente (asse inferiore,D1-aVL negativa, concordanza positiva nelle precordiali) ed esegue studio elettrofisiologico intracavitario e tentativo inefficace di ablazione endocardica. Viene pertanto impiantato ICD bicamerale e nel breve follow-up compaiono nuovi episodi di TV interrotti mediante pacing e talora mediante DC shock. Si decide pertanto di eseguire, presso altro centro, un nuovo studio elettrofisiologico con mappaggio endocardico ed epicardico che evidenzia assenza di post-potenziali tardivi endocardici e presenza di ampia area cicatriziale con bassi voltaggi nella zona antero-laterale media del ventricolo sinistro, sede di origine della stessa TV. L'ablazione mediante radiofrequenza ha interrotto l'aritmia.
Discussione. La diagnosi corretta e tempestiva di miocardite è ancora non semplice, dal momento che si manifesta in vari modi. Attualmete il gold standard è rappresentato dalla biopsia endomiocardica, indagine invasiva ed indicata in casi selezionati.Le miocarditi che si manifestano con TV sono spesso croniche. La letteratura evidenzia una buona accuratezza diagnostica della RMN nelle forme acute, che invece si riduce nelle forme croniche con scompenso cardiaco e/o aritmie. In questi casi il mappaggio elettroanatomico consente di identificare aree di miocardio con voltaggi patologicamente ridotti con accuratezza maggiore rispetto alla valutazione della RMN.
Conclusioni. Lo studio elettrofisiologico con mappaggio epicardico ha consentito, nel nostro paziente, la diagnosi di tachicardia ventricolare epicardica e di effettuare terapia mediante ablazione. Essa fornisce un contributo diagnostico fondamentale nel sospetto di miocardite cronica con aritmie, specie quando le indagini non invasive non sono dirimenti.

P328

HOT PHASE DI UNA CARDIOMIOPATIA ARITMOGENA LEFT-DOMINANT FAMILIARE

Occhiuzzi E.[1], Lanzillo C.[2], Commisso C.[2], Calò L.[2], Penco M.[1]
[1]Università degli Studi L'Aquila, L'Aquila, Italy, [2]Policlinico Casilino, Roma, Italy

Paziente di 50 aa con basso profilo di rischio CV(dislipidemia ed iperomocisteinemia) per storia di precordialgie aspecifiche effettua ECG con riscontro di alterazioni del tratto ST-T (T negative nelle precordiali) e successivo test ergometrico risultato positivo per segni ECGrafici per ischemia miocardica stress-inducibile. Giunto nel nostro P.O. evidenza ecocardiografica di buona funzione sistolica del VS con ipocinesia dell'apice laterale, riscontro di lieve aumento stabile della troponina hs in assenza di una curva tipica di ischemia miocardica acuta e riscontro di albero coronarico destro e sinistro angiograficamente indenne con presenza di bridge al tratto medio dell'arteria discendente anteriore. In anamnesi familiarità per cardiomiopatia aritmogena (zio paterno morto improvvisamente in giovane età con 3 figli di quest'ultimo di cui uno morto improvvisamente e gli altri due con diagnosi di ARVC);all'ecocardiografia e alla successiva RMN cardiaca riscontro di dilatazione del ventricolo destro e dell'RVOT con ridotta funzione sistolica in assenza di LGE e riscontro di microaneurisma dell'apice vero del ventricolo sinistro con LGE in tale sede a pattern subepicardico; potenziali tardivi positivi (2 su 3) e presenza di TVNS all'Holter ECG.
Per la presenza di 3 criteri maggiori e due minori si pone diagnosi di cardiomiopatia aritmogena biventricolare. Si effettua, inoltre, SEF con mappa di voltaggio elettro-anatomica CARTO: identificazione di aree a basso voltaggio a carico della parete inferiore e del tratto di efflusso del ventricolo destro e normali voltaggi a carico delle pareti del ventricolo sinistro; alla stimolazione incrementale e programmata non inducibilità di aritmie sostenute; esame complicato da ictus cerebri peri-procedurale. Dopo discussione con l'Heart Team, avendo stratificato un rischio intermedio di morte cardiaca aritmica improvvisa si decide di non impiantare ICD e di sottoporre il pz a periodico follow-up. Si effettua screening familiare delle due figlie (asintomatiche): la maggiore (nata nel 1993) n.d.r., la minore (nata nel 1998) evidenza di alterazioni del tratto ST-T in V2 e V3 ed riscontro alla RMN cardiaca di LGE con distribuzione sub-epicardica a carico del segmento medio-distale della parete laterale del ventricolo di sinistra; VD nella norma. Nel sospetto di una ARVC left-dominant si sconsiglia esecuzione di attività fisica ad elevato impatto cardiovascolare e si pianifica follow-up periodico. Test genetici in corso (in attesa di risposta).
La cardiomiopatia aritmogena è una malattia ereditaria del muscolo cardiaco caratterizzata dalla sostituzione del miocardio con tessuto fibrotico-fibroadiposo, a trasmissione autosomica dominante a penetranza incompleta ed espressione variabile (coinvolti geni per le proteine desmosomiali). Può presentare delle fasi di malattia acute definite 'Hot Phase' con dolore precordiale e rialzo enzimatico per il processo infiammatorio secondario alla necrosi cellulare. La cardiomiopatia aritmogena left-dominant è una recente entità clinica sotto-riconosciuta, sotto-diagnosticata e non ancora codificata dagli criteri diagnostici del 2010 attualmente in uso.

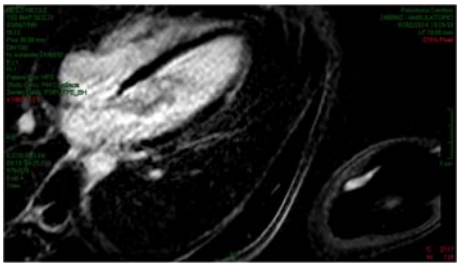

P329

UN CASO CLINICO DI CARDIOMIOPATIA IPERTROFICA REFRATTARIO ALLA TERAPIA CONVENZIONALE; RUOLO DEL TEST CARDIOPOLMONARE

Vitale G.[1], Maranzano G.[2], Sarullo S.[3], Mandalà S.[3], Mandalà G.[1], Sarullo F.M.[1]
[1]Ospedale Buccheri La Ferla, Palermo, Italy, [2]Azienda Sanitaria Provinciale 9, Trapani, Italy, [3]Università Degli Studi di Palermo, Palermo, Italy

Paziente di 39 anni, uomo. Pregresso anamnestico di resezione settale per stenosi subaortica severa all'età di 8 anni. In circa 20 anni sviluppa un quadro conclamato di cardiomiopatia ipertrofica (CMI), a prevalente coinvolgimento settale (23 mm), con severa ostruzione dinamica del tratto di efflusso (gradiente massimo 83 mmHg), complicato da frequenti episodi di fibrillazione atriale ad elevata risposta ventricolare e un episodio sincopale. Uno studio elettrofisiologico documentava una disfunzione sopra-Hissiana del nodo atrio-ventricolare. Il paziente rifiutava l'impianto di un defibrillatore cardiaco ma veniva sottoposto ad intervento di miectomia settale secondo Morrow con rimozione di circa 3 grammi di tessuto miocardico e riduzione significativa del gradiente pressorio in tratto di efflusso (gradiente residuo:18 mmHg) a nove mesi di follow-up; l'ecocardiogramma di controllo mostrava inoltre una lieve dilatazione ventricolare sinistra (81 ml/mq), funzione sistolica conservata (FE 65%), rigurgito mitralico e aortico di entità moderata. All'esame spirometrico si evidenziava un quadro disventilatorio misto. Il

- Copyright - Il Pensiero Scientifico Editore downloaded by IP 216.73.216.135 Tue, 08 Jul 2025, 07:49:02

paziente veniva dimesso in terapia con ramipril 1,25 mg/die, bisoprololo 2,5 mg/die, amiodarone 200 mg/die, furosemide 100 mg/die, rosuvastatina 10 mg/die.
Dopo circa un anno, per la comparsa di dispnea da sforzo (NYHA III), il paziente è stato riferito presso il nostro dipartimento. Abbiamo eseguito un test cardiopolmonare (TCP) con protocollo rampa 10 watt/minuto, interrotto ad un carico di 55 watt e al 44% della frequenza cardiaca massima teorica (FCMT) per dispnea ingravescente (Scala Borg: 9) e calo pressorio patologico (>10 mmHg) con rapido recupero in posizione di Trendelenburg. I dati sul consumo di ossigeno (VO2-Max:8,6 ml/Kg/min; VO2-AT: 7,4 ml/Kg/min) evidenziavano una severa riduzione della capacità funzionale cardiopolmonare (CFCP), ascrivibile alla classe D secondo Weber. Per l'evidente severa incompetenza cronotropa abbiamo deciso di sospendere il bisoprololo. In soli tre mesi il paziente riferiva un miglioramento soggettivo della dispnea (NYHA I-II) e veniva ridotta la dose giornaliera di furosemide (50 mg/die). Il TCP di controllo ad un anno (con il medesimo protocollo) è stato interrotto ad un carico di 81 watt e al 65% della FCMT per affaticamento muscolare. I dati sul consumo di ossigeno (VO2-Max: 17,3 ml/Kg/min; VO2-AT: 15,4 ml/Kg/min) mostravano un significativo miglioramento della CFCP, ascrivibile alla classe A-B secondo Weber.
Ad oggi il paziente permane in Classe NYHA I-II, non si sono verificate nuove ospedalizzazioni dalla sospensione del beta-bloccante ed è stato raggiunto un miglioramento oggettivo della CFCP. Nonostante i beta-bloccanti costituiscano la terapia di prima scelta nella CMI, l'esecuzione del TCP può essere determinante per comprendere il meccanismo della dispnea da sforzo, per l'ottimizzazione ed il monitoraggio della terapia medica e per il counselling sull'esercizio fisico.

P330

IL CUORE DELL'ANZIANO: CARDIOMIOPATIA IPERTROFICA O IPERTROFIA SETTALE ISOLATA?

Spadafina T.[1], Amoruso F.[1], Balzano A.[1], Gatti G.[1], Magistrro M.[1], Putignano A.[1], Valente G.[1], Giusti F.[1], Caldarola P.[2]
[1]Ospedale Civile Don Tonino Bello, Molfetta, Italy, [2]U.O.C. San Paolo-Terlizzi-Molfetta-Corato, Bari, Italy

Paziente di sesso femminile di anni 84, ipertesa da 10 anni in trattamento, si ricovera a Novembre 2014 presso nostra U.O. di Cardiologia per cardiopalmo e riscontro elettrocardiografico di Fibrillazione atriale ad alta fvm di verosimile recente insorgenza.
All'ingresso: E.O.: P.A. 120/75 mmHg Toni 2 aritmici soffio sistolico mesocardico 2/6 MVF presente su tutto l'ambito. ECG: Fibrillazione atriale a fvm di 148 bm'. BBDX completo. Ecocardiocolordoppler2D TT: cardiopatia sclero-ipertensiva con note calcifiche valvolari,stenoinsufficienza aortica di grado lieve. Ventricolo sinistro di normali dimensioni normocontrattile, ipertrofia asimmetrica con aspetto ground glass del setto medio-basale con lieve tendenza alla obliterazione sistolica. SIV 15 mm. Es. di laboratorio: esami routinari nei limiti, lieve rialzo della troponina (max 3 vv i valori normali).
La fibrillazione atriale è regredita con terapia amiodaronica endovena; durante la terapia infusionale la paziente ha presentato due episodi lipotimici con ipotensione: equivalenti ischemici? sintomi correlabili a una sospetta cardiomiopatia ipertrofica? È stato eseguito esame corona grafico negativo per lesioni coronariche stenosanti. L'assenza di familiarità per CMI e morti improvvise, la paucisintomaticità, la mancanza di gradiente intraventricolare dopo manovra di Valsalva all'ecocardiogramma trans- toracico e di alterazioni suggestive nelle 12 derivazioni elettrocardiografiche hanno deposto per una ipertrofia settale basale isolata della popolazione anziana come ampiamente segnalata nelle ultime linee-guida ESC per la diagnosi differenziale della CMI.
La pz è stata dimessa stabile in tx con betabloccanti e ACE-inibitori; le lipotimie sono state attribuite a ipersensibilità all'amiodarone ev con consensuale rialzo della troponina da discrepanza.

Interventistica vascolare

P331

RESCUE TRANS-RADIAL RENAL DENERVATION WITH THE NEW SYMPLICITY SPYRAL™ CATHETER (MEDTRONIC, INC)

Greco F., Battista F., Caporale R., Fascetti F., Spagnuolo V.
AO SS Annunziata Cosenza, Cosenza, Italy

Introduction. We report the case of a 45-year-old female patient referred to our center for trans-catheter renal denervation procedure for long standing essential hypertension resistant to maximal tollerated treatment. Secondary causes of hypertension were previously excluded.
In the Cath Lab, using a 6 Fr 10 cm introducer sheath (Radifocus® Introducer II, Terumo), we performed, by right femoral access, a non-selective renal angiography for renal artery anatomy evaluation and artery sizing. The tip of a 145° angled pigtail catheter (Radifocus® Optitorque™, Terumo) was positioned just above renal artery origins and an antero-posterior view was acquired with 20 ml of contrast media. The lenght and the diameter of the two renal arteries were suitable for denervation procedure but, the aorto-renal take-off was particularly angled. So, after 38' of fluoroscopy time and 50 ml of contrast media, we were enabled to obtain a good artery engagement to support the advancement of the ablation catheter (Symplicity Spyral™, Medtronic) into the left renal artery. Our attempts have included: 2 different renal guiding catheter, different guide wires 0.014'' also in buddy wire technique, anchor balloon technique and finally GuideLiner® catheter extension for "so called" telescopic approach. We decided to change vascular approach and quickly with a 6 Fr Multipurpose 100 cm long (Heartrail™ II, Terumo) via left radial access we were able to engage the two renal arteries with a very strong support for the procedure. Under mild sedation we easily advanced the radiofrequency catheter into the renal artery to reach a good position and 2 radiofrequency treatments of 60'' everyone, were applied to the right and to the left renal artery. The procedure was completed in 61 minutes without any vascular complication and with 100 ml of contrast medium The patient was discharged two days following the procedure in good clinical conditions.
Discussion and Conclusion. Trans-catheter renal denervation is a novel approach for the management of resistant hypertension. The femoral artery is currently the most common access site for this procedure due to catheters profile and length. In some cases, i.e. obese patients, severe aorto-femoral artery disease, acute renal arteries take-off or patients with high bleeding risk, the radial artery access could be a suitable alternative approach. We described a successful radiofrequency renal denervation case performed, with the new Symplicity Spyral ablation catheter, by radial access. This "not-recommended" procedure performed through the radial artery with the Symplicity Spyral™ catheter has been demonstrated to be feasible and safe in our patient with a challenge anatomy of the two renal arteries. In a future, the complete availability of various dedicated radial renal denervation systems will allow us to treat resistant hypertensive patients with a challenge femoral approach, to reduce the vascular complications at the access site and to shorten the hospital stay.

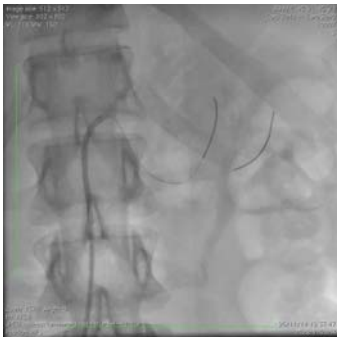

P332

USEFULNESS OF A TELESCOPIC TECHNIQUE USING LONG INTRODUCER TO DEAL WITH HOSTILE SUBCLAVIAN/AORTIC ANATOMY DURING TRANSRADIAL INTERVENTIONS

Neri R., Ferranti F., Palermo P., Mezzanotte R., Ammirati F.
Osp. G.B. Grassi, Roma, Italy

Aim. The aim of this study is evaluate the usefulness of a telescopic technique using of a tailored length long introducer for hostile (severe tortuosity or loops) subclavian/aortic anatomy during transradial interventions.
Methods. The present report refers to 5 consecutive patients undergoing radial access for coronary procedures in whom the hostile anatomy made catheter manipulation extremely difficult. In these patients a 6F 90cm Destination introducer (Terumo Interventional System), shortened by 10 cm in the cath lab, was positioned in the upper ascending aorta. Standard 6F 100 cm diagnostic and guiding catheters were used for diagnostic and interventional procedures. When the manipulation of 6F catheters was difficult even through the long introducer the standard 100 cm catheters where downsized to 5F for guiding and to 5or 4F for the diagnostic catheters.
Results. All the procedure were performed from the right radial artery. Types of subclavian/aortic anatomy were simple (<90° bend) or severe (>90° bend) tortuosity. The following procedure were performed: diagnostic coronary angiography 1 case; coronary intravascular ultrasound 1 case; coronary angioplasty with stenting 3 cases. All the procedure were successful. There were no major complications. Radial artery spasm during the removal of the long introducer sheath was observed in 2 cases and treated with local injection of verapamil and or nitroglycerin together with gentle and slow pulling of the sheath.
Conclusion. Hostile upper arm vasculature anatomy may be instrumental to the failure of transradial procedures in 1-5% of cases. Techniques proposed deal with hostile anatomy (balloon assisted tracking, catheter & wire push/pull technique, specialty hydrophilic wires) are often successful in gaining access to the ascending aorta. However fine manipulation and catheter exchange remain a challenge because of the resistance encountered especially at so called hinge points (innominate/aortic junction in right radial access).The use of a long introducer create a smooth channel that help the manipulation and exchange of the catheters especially during complex interventional procedures. The use of a custom cut 80 cm long introducer sheath allows the use standard length catheters avoiding the need to store extra length diagnostic and guiding catheters of different shapes. The only significant drawback of the long sheath found in this small series was radial artery spasm encountered during sheath pull back. The larger outer

- Copyright - Il Pensiero Scientifico Editore downloaded by IP 216.73.216.135 Tue, 08 Jul 2025, 07:49:02

diameter of the long introducers (from 0.5 mm to 0.8 mm due to the thicker reinforced wall) may have contributed to the incidence of radial artery spasm. A telescopic technique with long hydrophilic introducer is a useful tool to deal with hostile subclavian/aortic anatomy during radial access. The market availability of 80 cm long introducer may help the wider use of the technique.

P333

RISPOSTA VASCOLARE DOPO DENERVAZIONE RENALE: DIFFERENZE TRA DIVERSI DEVICES VALUTATE CON TOMOGRAFIA COMPUTERIZZATA

Trivisonno A.[1], Olivieri C.[2], Magri G.[1], Caranci F.[2], Luciani G.[2], Scappaticci M.[1], Bruno N.[1], Viglione P.[1], Masciotra A.[1], Del Pesco F.[1], Monaco A.[2], Ciummo R.[2], De Tora M.[2], De Fazio A.[3], Versaci F.[1]

[1]Ospedale Antonio Cardarelli, Campobasso, Italy, [2]Ospedale Ferdinando Veneziale, Isernia, Italy, [3]Ospedale GB Grassi, Ostia, Italy

Introduzione. La denervazione simpatica delle arterie renali è una promettente strategia di trattamento nei pazienti con ipertensione arteriosa resistente. Si tratta generalmente di una procedura sicura e senza effetti collaterali maggiori. Tuttavia precedenti studi hanno evidenziato un danno tissutale locale indotto dall'erogazione di energia a radiofrequenza immediatamente dopo la procedura con sistemi di denervazione renale di prima generazione nonostante l'assenza di sintomatologia. Il danno tissutale può provocare infiammazione e fibrosi e favorire l'insorgenza a lungo termine di stenosi dell'arteria renale. Attualmente sono disponibili nuovi sistemi di denervazione renale con caratteristiche e modalità di trattamento diverse. Non sono al momento disponibili dati riguardo il danno vascolare indotto da questi nuovi dispositivi.

Metodi. Negli ultimi 24 mesi sono state eseguite nel nostro Centro 18 procedure di denervazione simpatica renale in pazienti con ipertensione arteriosa resistente nonostante una terapia antipertensiva completa. Tutti i pazienti sono stati sottoposti prima della procedura a Tomografia Computerizzata (TC) addominale che ha escluso la presenza di stenosi delle arterie renali in tutti i casi. La procedura di denervazione renale è stata eseguita in 9 pazienti con il sistema di denervazione renale di prima generazione Symplicity (Medtronic) ed in 9 pazienti con il nuovo sistema di denervazione Vessix (Boston Scientific). Dopo la procedura tutti i pazienti sono stati sottoposti a monitoraggio ambulatoriale della pressione arteriosa dopo una settimana, un mese e 6 mesi. Una TC addominale finalizzata allo studio delle arterie renali è stata programmata al 6° mese di follow-up.

Risultati. La procedura di denervazione renale è stata eseguita con successo in tutti i pazienti senza complicanze maggiori. Nella prima settimana dopo la procedura è stata riscontrata una riduzione significativa della pressione arteriosa in tutti i pazienti. La TC addome eseguita a 6 mesi ha evidenziato l'assenza di stenosi delle arterie renali in tutti i 9 pazienti sottoposti a denervazione renale con sistema Vessix. Nel gruppo di 9 pazienti sottoposti a denervazione renale con sistema Symplicity la TC addome ha evidenziato la presenza di stenosi significativa dell'arteria renale in 2 pazienti, in cui erano stati riscontrati anche valori di pressione arteriosa elevati con l'Holter pressorio. I due pazienti sono stati sottoposti ad angiografia delle arterie renali che ha confermato la presenza di stenosi significativa delle arterie renali e sono stati sottoposti ad impianto di stent con immediata riduzione della pressione arteriosa dopo la procedura.

Conclusioni. Questo studio evidenzia le differenze tra sistemi di denervazione renale di prima e seconda generazione. Probabilmente il diverso meccanismo di ablazione del sistema Vessix con il rilascio di energia a bassa potenza da parte di un pallone con elettrodi multipli bipolari gonfiato all'interno delle arterie renali per pochi secondi può consentire una denervazione più localizzata e precisa e pertanto meno aggressiva rispetto quanto osservato con sistemi di prima generazione.

P334

SAFETY AND EFFICACY OF DRUG ELUTING BIOABSORBABLE POLYMER STENT FOR CORONARY SMALL VESSEL DISEASE: ONE YEAR RESULTS IN A SINGLE-CENTRE EXPERIENCE

Pisano F., Amato G., Casolati D., Sicuro M.

Ospedale Regionale U. Parini, Aosta, Italy

Aims. Balloon angioplasty with use of coronary stents is the treatment of choice for small vessels coronary artery disease. The challenge of this of procedure is restenosis phenomenon, with potentially comes to target lesion revascularization (TLR) and target vessel revascularization (TVR). It is known that small vessel disease (diameter <3 mm) is an independent predictor of restenosis. From literature we know that use DES reduces the incidence of restenosis, compared to BMS, reducing global Major Advers Cardiac Events (MACE) at follow up. The aim of this study is to evaluate bioabsorbable polymer DES performance and clinical outcome in the treatment of small vessel lesions at 6 and 12 months follow up.

Methods and Results. Our study is a prospective observational single-centre registry that was approved by our local Ethic Committee. Patients were eligible for the study if they had small vessel coronary disease (vessel diameter between 2.25 and 2.75 mm) and were indicated to PCI, but also if they signed the informed consent form, were adult and willing to partecipate at all follow up assessments. Clinical follow up (by telephone) were performed at 6 and 12 months (± 2 weeks) after procedure. Primary endpoint is MACE, composed by death, non fatal myocardiac infarction and clinically driven- TLR. Secondary endpoints were clinical and device success, MACE and TLR at 6 months, TVR and Sent Thrombosis (ST) at 6 and 12 months. Patients were indicated to dual anti-platelet therapy (DAPT) for 12 months. Between May 2013 and January 2014, 50 consecutive patients with small vessel lesions were treated with DES and were enrolled in our study. Mean age of the cohort was 73.6 years, 86% of the patients had hypertension, 54% hyperlipidemia, 30% diabetes (14% insulin dependent), 50% smokers, 40% had previous PCI. Acute coronary syndrome was treated in 74%. During procedure 95% of cases were pre-dilated, 43% were post-dilated and 6% were thrombus aspirated. Major vessel treated were LAD (24%), Circumflex (20%) and RCA (16%). Vessel diameter was on average 2.6±0.3mm, 23.5±10.6 mm is the average lesion length. Six months follow up was completed for 100% of patients. DAPT was assumed by 100% of subjects. Device success and clinical success were achieved both in 100% of cases. TVR occurred in 1 patient (2%); any stent thrombosis (ST) was recorded and nor MACE. Twelve months follow up compliance was 100%: 1 pt stopped DAPT at 10 months (reason unknown), 1 pt had myocardial infarction treated with CABG 7 months after procedure. Any ST, TLR or TVR was recorded. In terms of primary endpoint, MACE occurred in 1 patient (2%), clinical and device success occurred in 100% of cases, TVR occurred in 1 patients at 6 months, and no other events happened.

Conclusions. The mid-long term follow-up results of our single-centre experience show that treatment of small vessel coronary artery disease with bioabsorbable polymer DES is safe and effective.

P335

HEMODYNAMIC EFFECTS OF LAPAROSCOPIC SURGERY ON RIGHT VENTRICULAR FUNCTION

Petroni R.[1], Magnano R.[1], Bencivenga S.[1], Di Mauro M.[1], Altorio S.F.[2], Petroni S.[2], Romano S.[1], Penco M.[1]

[1]Università degli Studi di L'Aquila, L'Aquila, Italy, [2]Clinica Di Lorenzo, Avezzano, Italy

Purpose. The purpose of this study was to evaluate the effect of laparoscopic surgery and airway positive end-expiratory pressure (PEEP) on pulmonary integrity and performance of the right ventricle.

Methods. We enrolled 21 patients (mean age 42.6±5) undergoing laparoscopic surgery (average intervention-time 101 minutes and average anesthesia-time 125 minutes). Were evaluated the following parameters: systolic function (SF) parameters: Tricuspid Annular Plane Systolic Excursion (TAPSE), Doppler tissue imaging-derived peak systolic velocity (S'), RIMP (right ventricular index of myocardial performance) or Tei index; RIMP-TDI; isovolumetric acceleration time (IVA) and right ventricular (RV) fractional area change (RV-FAC). Diastolic function (DF) parameters: E/A ratio and isovolumic relaxation time (IVRT), deceleration time of E-wave TDE, E'/A' and IVRT', E/E' ratio. Hemodynamic evaluation: pulmonary artery systolic pressure (PASP); pulmonary artery diastolic pressure (PADP); the time of acceleration of the pulmonary flow (TAC). We followed 28 transthoracic windows scheme by Picano MD to evaluate lung parenchyma before and after match.

Results. Average heart rate before surgery was 72 beats/min; after surgery was 64 beats/min (p=0,02). RV SF: TAPSE (23 vs 24 p =0,4). RV-FAC was higher before surgery (62 vs 42 p<0.001). S' 12 vs 13 P =0,1). RIMP varies from 0.15 vs 0.30 (p<0.01) and RIMP-TDI from 0,38 to 0,46 (p =0.02) indicating a reduction of myocardial performance; IVA was significantly higher before surgery (4,7 vs 3,9 p=0,05). RV DF: E/A ratio before and after (1.0 vs 1.2 p = 0.16); E'/A' (1,6 vs 1.9 p = 0.2); IVRT (43 vs 48, p=0,06); IVRT' (54 vs 48; p=0,8); E/E' 5 vs 6 p=0,2. Hemodynamic evaluation: PASP 21 vs 29 (p=0,05); PADP 6,1 vs 5,7 (p=0,05); TAC 138 vs 149 (p<0,01) indicating an increase in average pulmonary artery pressure. Furthermore, we observed a significant statistical difference before and after surgery in B-line (4 ± 3 vs 11 ± 2 p<0,002).

Conclusions. RV SF undergoes to a significant decrease after laparoscopic surgery, but RV DF remains unchanged. Furthermore we have a significant reduction of PADP, and a significant increase in PASP and TAC. In conclusion, laparoscopic surgery and PEEP leads to a worsening of right ventricular systolic function, not influencing RV DF but increasing pulmonary artery pressure. Laparoscopic surgery and PEEP lead to a significant increase of pulmonary imbibition, due to the higher increase of vascular and airway resistance related to this procedures.

P336

RENAL FUNCTION AND CORONARY ANGIOGRAPHY AND ANGIOPLASTY IN ELDERLY: A SINGLE CENTER EXPERIENCE

Roberto A.[1], Pellone F.[1], Morgagni G.L.[2], Capponi M.[2]

[1]Cathlab, Civil Hospital, ASUR Marche, Macerata, Italy, [2]Cardiology Division, Area Vasta 3, Civil Hospital, Macerata, Italy

Background. In recent years we have observed an increase in patients over eighty with acute coronary syndrome (ACS) undergoing percutaneous coronary intervention; they are patients with multivessel disease and with different comorbidities. These procedures are often complicated by contrast induced acute kidney injury (CI-AKI) resulting in permanent or transitory worsening renal function.

Purpose. The aim of the study was to evaluate the incidence of CI-AKI in patients with age over 80 years, undergoing coronary angiography or angioplasty with iobitridol, a water-soluble, non-ionic, monomeric, low-osmolar, iodine-based contrast medium.

Materials and methods. 668 consecutive elderly patients with mean eGFR 49,35 ml/min have been enrolled; 48% were males, mean age 83.59 years

- Copyright - Il Pensiero Scientifico Editore downloaded by IP 216.73.216.135 Tue, 08 Jul 2025, 07:49:02

with an incidence of STE-ACS of 31%, and of diabetes mellitus of 59%. In 92% of patients was used a transradial approach. Mean volume of contrast medium was 116,26 ml. All the pts were hydrated with 1 ml/kg/h of saline (0.45%) or 0.5 ml/kg/h for patients with left ventricular ejection fraction <50% before and after contrast medium administration. CI-AKI was defined as an increase in serum creatinine level >25% after 48 hours. One way ANOVA test was used to determine differences between variables.
Results. Baseline eGFR was 38.9+9.57 mL/min/1.73 m2, after 24 hour was 39.85+9.4 mL/min/1.73 m2 (ns), after 48 hours was 37.17+9.25 mL/min/1.73 m2 (ns); the incidence of CI-AKI was significantly higher in those patients (16.15%) with eGFR < 40 ml/min/1.73 m2 (p<0.001), left ventricular disfunction (EF < 40%) (p<0.05) and STE-ACS clinical presentation (p<0.05). Transradial approach reduced bleeding complications related to the puncture site.
Conclusion. 1) In patients older than 80 years the major risk factors for worsening renal function are baseline reduced renal function, left ventricular dysfunction and the presence of ST-ACS at clinical onset. 2) In high risk patients with advanced age and renal dysfunction, the incidence of AKI after contrast medium administration was acceptable. 3) Incidence of CI-AKI in patients over eighty supports the use of hydration and the use of a low-osmolality contrast medium being careful to limit the doses in patients with eGFR < 40 ml as a preventive measure in this high risk patients.

P337

ESITI DELL'ANGIOPLASTICA TRANSLUMINALE PERCUTANEA DEGLI ARTI INFERIORI NELL'ISCHEMIA CRITICA NEI PAZIENTI DIABETICI ANZIANI: LA NOSTRA ESPERIENZA

Miranda C.[1], Cassin M.[2], Riccardo N.[2], Grandis U.[2], Neglia L.[4], Da Ros R.[3], Zanette G.[1]
[1]SSD Diabetologia, ASS N. 5 "Friuli Occidentale", Pordenone, Italy, [2]SC Cardiologia, ASS N. 5 "Friuli Occidentale", Pordenone, Italy, [3]SS Diabetologia Ospedale San Polo, Monfalcone, Italy, [4]U.O. Cardiologia, AOUP "Paolo Giaccone", Palermo, Italy

Introduzione. Diversi studi hanno dimostrato che la rivascolarizzazione è in grado di ridurre in maniera significativa il tasso delle amputazioni maggiori nei pazienti diabetici affetti da ischemia critica (CLI).
Scopo. Valutare gli outcomes dell'angioplastica periferica (PTA periferica) in diabetici di età ≥ 65 anni.
Materiali e metodi. Abbiamo selezionato una popolazione di 46 pazienti diabetici di età ≥ 65 anni sottoposti a PTA periferica, perché affetti da piede diabetico complicato da ischemia critica secondo i criteri TASC 2007. La modalità di rivascolarizzazione era stata precedentemente discussa da un team multidisciplinare (diabetologo, cardiologo interventista, chirurgo vascolare) coordinato dal diabetologo. Nel biennio 2012-2013 un totale di 46 pazienti sono stati riva scolarizzati con PTA. L'età media dei pazienti era 78.6±6.37 anni, 31 pazienti (67.3%) erano maschi. Abbiamo valutato i seguenti outcomes: tasso di salvataggio d'arto, re-ulcerazione e guarigione, amputazioni maggiori e minori, decesso, re-PTA, PTA contro-laterale.
Risultati. La PTA è stata eseguita su 67 arti inferiori, il 56.7% delle PTA ha interessato arterie sopra il ginocchio, il 28,3% delle PTA arterie sotto il ginocchio, il 14,9% delle PTA arterie sia sopra che sottogenicolate. Dopo un follow-up di 267.5±145.1 giorni, i risultati sono stati i seguenti: 1) il tasso di salvataggio d'arto è stato del 96%, 2) le reulcerazioni sono state il 34,7% (n.16), il 19,5% (n.9) dei pazienti non è guarito 3) 2 pazienti (4,34%) hanno avuto amputazioni maggiori, 19 pazienti (41,3%) amputazioni minori, 4) 2 pazienti (4.34%) sono deceduti, 5) il 34,7% dei pazienti (n.16) hanno subito una re-PTA, 6) l'8,7% (n.4) dei pazienti hanno subito una PTA controlaterale.
Conclusioni. La procedura di rivascolarizzazione mediante angioplastica transluminale percutanea si conferma una valida prima scelta per la rivascolarizzazione nei diabetici anche se anziani con piede diabetico complicato da ischemia critica: tuttavia spesso è necessaria una seconda procedura di PTA per ottenere la guarigione delle lesioni.

P338

ANALISI DELLA PERFORMANCE E DELLA QUALITÀ DELLE CURE IN UNA TERAPIA INTENSIVA CARDIOLOGICA DI UN CENTRO TERZIARIO: CONFRONTO CON I DATI DEL "BLITZ 4 QUALITÀ"

Gasparetto N.[1], Scarpa D.[2], Hiso E.[2], Marzari A.[2], Babuin L.[2], Tarantini G.[2], Iliceto S.[2], Cacciavillani L.[2]
[1]Università degli Studi di Padova, Padova, Italy, [2]Azienda Ospedaliera - Università di Padova, Padova, Italy

Presupposti e scopo dello studio: la misura della performance e della qualità delle cure in terapia intensiva cardiologica riveste un ruolo particolarmente importante per garantire la migliore condotta diagnostico-terapeutica del paziente colpito da Sindrome Coronarica Acuta (SCA). Il progetto "BLITZ 4 Qualità" lanciato dall'ANMCO nel 2009 ha costituito un'interessante elemento di confronto fra le evidenze correnti e ciò che veniva attuato in un gruppo "modello" di Terapie Intensive Cardiologiche (UTIC). Lo scopo di questo studio è quello di confrontare i dati di qualità delle cure nelle SCA emersi dallo studio BLITZ 4 e la nostra esperienza.
Materiali e metodi. Sono stati considerati tutti i pazienti ricoverati presso l'UTIC di un centro terziario (centro Hub interventistico con emodinamica 24/7) con diagnosi di SCA nell'arco di un anno (Gennaio-Dicembre 2014). Di questi pazienti sono state raccolte le caratteristiche di base, la terapia e gli outcome clinici. È stata ripresa come modello la metodologia utilizzata nello studio 'BLITZ 4 Qualità', in particolare è stato considerato come target della compliance alle raccomandazioni un'aderenza agli indicatori di performance ≥90%.
Risultati. 437 pazienti ricoverati in UTIC nell'anno solare 2014 con diagnosi iniziale (confermata poi alla dimissione) di SCA. Di questi 195 (44.6%) avevano una diagnosi all'ingresso di STEMI e 242 (55.3%) di NSTEMI. Una classe Killip III o IV era presente nel 7.1% dei pazienti (6.7% nel BLITZ4). In merito alla terapia farmacologica il target di aderenza agli indicatori di performance ≥90% è stato raggiunto con la somministrazione di ASA sia entro 3 ore (95.4% vs 75% BLITZ) che alla dimissione (97.8% vs 96% BLITZ), con l'utilizzo delle tienopiridine (94.5% vs 89% BLITZ4) e della statina (92.8% vs 94% BLITZ). All'analisi della metodologia di riperfusione dei pazienti STEMI il 3.7% (5.1% BLITZ) non è stato trattato con alcuna terapia riperfusiva, lo 0.5% (7% BLITZ) con trombolisi e il rimanente 95.8% (87.9% BLITZ) con angioplastica primaria. In termini di outcome i nostri dati hanno mostrato una mortalità pari al 7.2% per lo STEMI e 2.5% per il NSTEMI (rispettivamente nel BLITZ 4.2% e 2.4%) con complicanze tipo reIMA pari all'1.5% (1.05% BLITZ) e emorragie nel 2.1% (3.8% BLITZ).
Conclusioni. L'analisi dei pazienti con SCA trattati nella nostra UTIC ha messo in luce una mortalità più alta rispetto ai dati medi italiani: il fatto che il nostro centro rappresenta un centro di riferimento per i pazienti colpiti da arresto cardiaco e shock cardiogeno, può rendere ragione di questo dato. Emerge inoltre come il nostro protocollo interno che prevede la somministrazione immediata di ASA, ha permesso di migliorare notevolmente la percentuale di assunzione entro 3h dal primo contatto medico. In merito alla terapia riperfusiva la percentuale di ricorso alla trombolisi nello STEMI è naturalmente molto bassa essendo il nostro un centro Hub interventistico. Infine i dati mostrano come sia vincente la prudenziale gestione dell'antiaggregazione e anticoagulazione che ha permesso di ridurre di oltre il 50% le complicanze emorragiche senza grosso pegno in termini di eventi tromboembolici.

Cardionews 7

P339

DELIVERY IN A 33-YEAR-OLD WOMAN WITH FONTAN PALLIATION

Viappiani A.[1], Del Sarto P.[2], Morosan A.[2], Forfori F.[1]
[1]Pisa University, Pisa, Italy, [2]Ospedale del cuore G. Pasquinucci, Massa, Italy

Fontan procedure is a surgical treatment for patients with several forms of congenital heart disease that cannot support biventricular circulation. The single ventricle must supply cardiac output to both systemic and pulmonary circulations In spite of severe heart disease, and subsequent palliation, mortality is lower than 1% with high morbidity. For women with Fontan circulation, pregnancy is a challenging state, the rigth atrium and the single ventricle have to tolerate the cardiovascular adjustements: circulatory overload, cardiac output 30% to 40% above non pregnant levels and heart rate. Problems about venous circulation can modify the placenta and uterine circulation leading premature rupture of membranes and preterm labor.
A 33- year-old Fontan primiparous presented to our outpatient clinic at 6 weeks of gestation. She had a medical history of congenital tricuspid atresia and pulmonic stenosis. She was pallied with aorta-pulmonary artery cooley's anastomosis at 1 year. She underwent Glenn operation at the age of 9 and Fontan operation at the age of 17. She had a stable cardiac function at echocardiography (66% FE, trivial A-V valve incompetence) and 96% saturation. She took warfarin regularly which was replaced for 200 mg of ASA two years ago. At the beginning of pregnancy ASA was replaced for subcutaneous (s.c.) nadroparin 2,850 U.I. AXa twice daily (BID) with anti X monitoring. For values of anti Xa under therapeutic range confirmed with TEG, we decided to increase dosage at 4,750 U.I. AXa BID. At 36,5 weeks GA we performed cesarean delivery. An epidural catheter was placed at the L1-L2 vertebral interspace. After a negative test dose with 3 ml of 2% lidocaine though the epidural catheter we gave a 1000 ml of lactated Ringer's solution with 25 mg of ephedrine. We started with epidural boluses (2 ml) of 2% lidocaine for a total of 14 ml with 75 mcg of fentanyl. Hemodynamic parameters were stable during the cesarian delivery. A female infant was delivered weighing 2400 g with Apgar of 9/10. 20 units of oxytocin and 2000 mg of tranexamic acid were administered. We did not transfuse the patient because minimal blood losses. After the surgical procedure was completed the patient was transferred to the intensive care unit (ICU) for continuous hemodynamic monitoring. During the ICU admission she was hemodynamically stable without any major bleeding and coagulopathy and she was discharged to cardiology ward after 24 hour. Six days later she was discharged home.

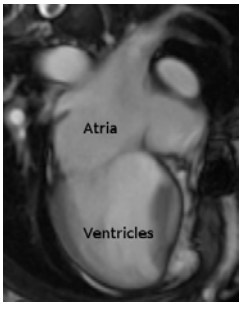

- Copyright - Il Pensiero Scientifico Editore downloaded by IP 216.73.216.135 Tue, 08 Jul 2025, 07:49:02

P340

COMPLICANZA MECCANICA POST-SCA: PSEUDO-ANEURISMA INFERO-BASALE DEL VENTRICOLO SINISTRO ASSOCIATO A DIFETTO INTERVENTRICOLARE (DIV)

Daniele F., D'Alleva A., Di Marco M., Mascellanti M., Volpe S., Clemente D., Paloscia L.
Ospedale Spirito Santo, Pescara, Italy

Donna 64 anni, giunge in PS per comparsa, da circa una settimana, di episodi di dolore toracico irradiato alle spalle e agli arti superiori. Agli esami ematochimici riscontro di elevati valori dei marker di necrosi miocardica (troponina hs 335.5 pg/ml, CK-MB 18.14 ng/ml). Fattori di rischio: ipertensione arteriosa, diabete mellito insulino-dipendente. Ecg: ritmo sinusale fc 85 bpm con lieve sottoslivellamento del tratto ST da V3 a V6 ed in D2 D3 e aVF. Ecocardiogramma all'ingresso: ventricolo sinistro di normali dimensioni con acinesia della parete inferiore ed ipocinesia del setto interventricolare posteriore distale e con funzione contrattile globale ai limiti inferiori della norma (FE 50%)

La paziente viene ricoverata in UTIC e viene tempestivamente sottoposta ad esame coronarografico che mostra occlusione trombotica della coronaria destra e stenosi critica del ramo discendente anteriore. Entrambe le lesioni vengono trattate con PTCA ed impianto di STENT medicati. Viene eseguito ecocardiogramma post procedurale che evidenzia acinesia della parete inferiore, funzione contrattile del ventricolo sinistro ai limiti inferiori della norma, FE 50%, lieve IM, assenza di versamento pericardico. Nei 5 giorni successivi la paziente è asintomatica, in buon compenso emodinamico, non si evidenziano aritmie al monitoraggio ecg, la pressione arteriosa si attesta intorno a valori di 110/70 mmHg ed i valori di troponina e CK MB sono in normalizzazione. In VI giornata riscontro di soffio olosistolico 4/6 al centrum, di nuova insorgenza. Viene pertanto ripetuto l'ecocardiogramma che evidenzia un ampio pseudo-aneurisma della parete inferiore basale con DIV di circa 1 cm. Successivamente viene eseguito ecocardiogramma transesofageo che conferma le dimensioni e la sede del difetto.

Dopo consulenza cardiochirurgica la paziente viene inviata presso il centro cardiochirurgico di riferimento per la correzione del difetto interventricolare.

P341

QUANDO L'EMBRIOGENESI NON È SOLO UN LONTANO RICORDO!

Potenza A.[1], Mangiatordi F.[2], Landriscina R.[2], Antonicelli D.S.[2], Dibello A.[1], Lancialonga T.[1]
[1]Ospedale Generale Regionale "F. Miulli", Acquaviva delle Fonti, Italy, [2]Ospedale della Murgia "F. Perinei", Altamura, Italy

Paziente di 40 anni, non fattori di rischio cardiovascolari. Nel 2007 tiroidectomia per carcinoma midollare. Riscontro successivo a TAC addome di adenomi del surrene. Dicembre 2014 esegue valutazione cardiologica per astenia e cardiopalmo. L'ecocardiogramma evidenziava un difetto del setto interventricolare perimenbranoso. È stata sottoposta ad ecocardiogramma transesofageo con conferma del DIV. Ponendo attenzione alla storia clinica della paziente ci si è chiesti quanto il pregresso carcinoma midollare tiroideo, l'adenoma surrenalico e il difetto di settazione potessero essere correlati.

Facendo riferimento all'embriologia, è nota l'origine comune dalla cresta neurale(alla quarta settimana di gestazione) della midollare del surrene e del setto interventricolare, è anche noto che l'abbozzo mediano tiroideo è in stretta correlazione con l'abbozzo cardiaco tra la 16 e la 18 settimana di vita embrionaria. Ciò premesso, quanto il difetto embriogenetico è stato determinante nella genesi delle tre patologie' possiamo parlare di asse tiroide-cuore-surrene?

P342

THROMBOPHILIA AND LEFT ATRIAL APPENDAGE THROMBUS IN A PATIENT WITH ATRIAL FIBRILLATION. CASE REPORT

Parato V.M., Genovesi E., Scarano M.
UOC Cardiologia, Madonna del Soccorso Hospital, San Benedetto del Tronto, Italy

Trans-Esophageal Echocardiography (TEE) revealed a left atrial appendage (LAA) thrombus in an 84-year-old woman with non-valvular atrial fibrillation not known before our evaluation. In her medical history there were hypertension, dyslipidemia and a previous pulmonary embolism. She was taking warfarin at time of our evaluation and presented signs and symptoms of heart failure. Together with heart failure treatment, intravenous anticoagulation with unfractionated heparin was initiated. Treatment was complicated by additional right lower limb embolic event and the LAA thrombus remained unchanged. Testing revealed heterozygosity for both the factor V Leiden and the methylenetetrahydrofolate reductase C677T mutations inducing resistance to activated protein C. The patient refused transcatheter closure of the left atrial appendage. She was chronically treated with Novel Oral AntiCoagulant (NOAC), specifically with rivaroxaban, 20 mg OD. A thrombus resolution occurred after 8 weeks of treatment.

Discussion. The case-study emphasizes the importance of the high risk of thrombo-embolism with inherited thrombophilic factors. Besides this thrombophilic status may lead to a resistance to anticoagulation treatment. For patients with resistance to chronic oral anticoagulation, new therapeutic approaches have been developed. This is the first case with these features treated with NOAC.

P343

UN CASO DI SCLEROSI TUBEROSA ESORDITO CON MULTIPLI RABDOMIOMI CARDIACI E BRADIARITMIE: DIAGNOSI E FOLLOW-UP DALLA VITA FETALE SINO ALL'INFANZIA

Doronzo A., Piazza R., Dametto E., Cervesato E., Nicolosi G.L., Cassin M.
Ospedale Santa Maria degli Angeli, Pordenone, Italy

Background. Donna gravida di 25 anni. Anamnesi familiare negativa per disordini genetici e cardiaci. All'ecografia morfologica "massa intracardiaca di ndd". All'ecocardio fetale (26 a settimana): " Formazione rotondeggiante (5,9x4,0 mm) iperecogena, con aree ipoecogene, a livello del setto interatriale, al quale è adesa, al di sopra della fossa ovale fino all'inserzione del lembo settale tricuspidale, aggettante in atrio destro". Ai successivi ecocardio confermata la presenza della suddetta massa con comparsa di altre 2 analoghe formazioni. Alla 38 a settimana taglio cesareo urgente per bradiaritmia fetale. Posta diagnosi di sclerosi tuberosa da mutazione TSC2 de novo, con conseguente conferma del sospetto diagnostico di rabdomiomi cardiaci, in assenza di localizzazioni cerebrali e renali dei tuberi. All'ETT neonatale: "6 formazioni rotondeggianti iper-ipoecogene, la più grande, di diametro 9,5 mm, a livello del setto interatriale". Il neonato è stato sottoposto a monitoraggio ecg continuo per bradiaritmie minacciose. Agli Ecg Holter seriati: "Frequenti episodi di bradicardia sinusale e di BAV tipo Mobitz II e 2:1, con progressione del BAV da 2:1 a 3:1, fino a periodi di BAV completo con scappamento a QRS stretto a 48 bpm. Assenza di sintomi." Dopo 1 mese stabilizzazione del quadro aritmico. Dimesso all'età di 2 mesi. Eseguiti ETT annuali, l'ultimo all'età di 5 anni: "Regressione di 4 formazioni su 6 neonatali, persistenza di 2 formazioni rotondeggianti ecogene, di dimensioni minori rispetto a quelle neonatali, ma costanti rispetto al precedente controllo, 1 a livello del setto interatriale (1,0x0,9 cm) e l'altra della parete libera del ventricolo destro. Controlli Holter a cadenza decrescente documentavano un progressivo miglioramento del blocco. L'ultimo Holter all'età di 5 anni:"BAV di I grado con sporadici fenomeni di Luciani-Wenckebach notturni, in assenza di sintomi riferiti".

Discussione. La sclerosi tuberosa (TSC) è una malattia sistemica autosomica dominante rara (1/6000 nati vivi) causata dalla mutazione di 2 geni oncosoppressori, TSC1 e TSC2, codificanti per le proteine amartina e tuberina. In oltre il 50% dei casi è legata a mutazioni spontanee. È caratterizzata dalla crescita di amartomi, tumori benigni che possono interessare qualunque organo. I rabdomiomi cardiaci sono spesso i più precoci amartomi nella TSC, diagnosticabili sin dall'epoca prenatale con ecocardiografia fetale. Sono malati di TSC circa il 100% dei feti con multipli rabdomiomi cardiaci. Questi ultimi tendono ad apparire sin dalla 20a-30a settimana di vita intrauterina e ad accrescersi progressivamente nella II metà della gravidanza. Talora possono causare scompenso cardiaco, TPSV, TV o BAV. È raccomandato un approccio conservativo, poiché nel 60% dei casi i rabdomiomi cardiaci tendono a regredire spontaneamente entro il primo anno di vita. Nel caso discusso, nonostante la persistenza del rabdomioma settale responsabile della disfunzione del nodo AV, si è assistito, a seguito di un iniziale e temporaneo peggioramento del BAV, ad un netto miglioramento dello stesso, che ha permesso una gestione conservativa tramite stretto follow-up clinico-strumentale.

P344

IPERTENSIONE ARTERIOSA SECONDARIA A CARCINOMA SURRENALICO SECERNENTE CORTICOLO: CASE REPORT

Bencivenga S.[1], Petroni R.[2], Acitelli A.[1], De Vecchis P.[2], Petroni A.[2], Romano S.[1], Penco M.[1]
[1]Università degli Studi dell'Aquila, L'Aquila, Italy, [2]Casa di Cura Di Lorenzo, Avezzano, Italy

Introduzione. Il carcinoma adrenocorticale è una rara neoplasia maligna (1-2 casi x milione/anno), associato in circa il 50% dei casi a segni clinici da ipersecrezione di cortisolo e androgeni. L'ipertensione arteriosa secondaria a masse surrenaliche secernenti costituisce meno dello 0,1% di tutte le forme di ipertensione. Si presenta come IPA sisto-diastolica con perdita del fisiologico deep notturno ed è causata da aumento delle resistenze periferiche e espansione volemica per la stimolazione dei recettori minalcorticoidi.

Presentazione del caso. A marzo 2014, una donna di 60 anni giunge al nostro centro per una crisi ipertensiva (PA=170/100 mmHg). Riferisce da

- Copyright - Il Pensiero Scientifico Editore downloaded by IP 216.73.216.135 Tue, 08 Jul 2025, 07:49:02

alcune settimane epigastralgia, aumento ponderale, ipertricosi e presenza di mughetto sulla lingua. Sempre in buona salute e senza precedenti cardiologici di rilievo, da circa un mese ha iniziato terapia medica per diabete mellito, ipercolesterolemia e ipertensione arteriosa. Agli esami ematochimici si riscontra ipokaliemia (3,1 mEq/l), persistente nonostante terapia correttiva e.v. (KCl 60 mEq/die) con valori di potassio ematico che oscillano tra 2,8 e 3,4 mEq/l ai controlli seriati successivi. Durante tutta la degenza, nonostante l'ottimizzazione della terapia anti-ipertensiva, permane scarso controllo dei valori pressori. Le indagini endocrinologiche dimostrano elevati i valori di cortisolo libero urinario (4065 mcg/24h), cortisolemia al mattino (28,29 mcg/dl), DHEA-S (343,6 mcg/dl) e testosteronemia (1,1 ng/ml) associati a soppressione dell'ACTH (4 pg/ml). Posta diagnosi di Sindrome di Cushing ACTH-indipendente, si esegue TC addome con mdc, che mostra formazione espansiva (48 mm) in sede surrenalica destra con struttura disomogenea e piccolo spot calcifico, irregolare vascolarizzazione nella fase arteriosa, isodensa nella fase portale e ritardata. La paziente è sottoposta a surrenectomia destra e all'esame istologico la massa è stata classificata come carcinoma surrenalico pT3N0 (stadio I – ENSAT). Nell'immediato post-operatorio si imposta terapia ormonale sostitutiva con Cortone acetato e si sospende la terapia anti-ipertensiva e ipoglicemizzante. Al follow-up a un mese e ai controlli successivi, la paziente mostra buone condizioni cliniche, calo ponderale, buon controllo dei valori pressori e della glicemia con elettroliti sierici nella norma e alla TC addome di controllo non vi è evidenza di processi espansivi e adenomegalie.

Conclusioni. L'assetto ormonale dovrebbe essere indagato in tutti i pazienti che presentano una forma di ipertensione arteriosa resistente a terapia medica ottimizzata e/o a rapida insorgenza. La presentazione clinica aiuta nell'indirizzare il sospetto diagnostico. Una volta posta la diagnosi laboratoristico-strumentale, la correzione della causa porta a una completa regressione del quadro clinico.

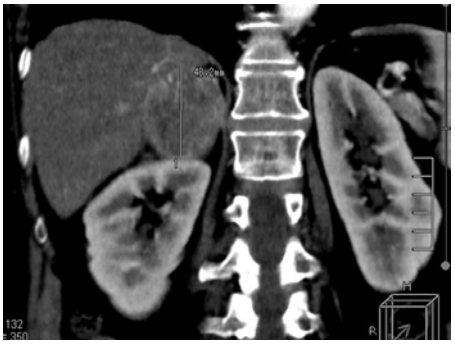

P345

UN CASO CLINICO SULLE NUOVE TERAPIE ANTICOAGULANTI ORALI: COME COMPORTARSI IN CASO DI DETERIORAMENTO DELLA FUNZIONALITÀ RENALE

Vaninetti R., Guzzetti D., Pedretti R., Sarzi Braga S.
IRCCS Fondazione Salvatore Maugeri, Tradate, Italy

Il Sig FG, 89 anni affetto da cardiopatia ischemica e diabete mellito non insulino-dipendente veniva ricoverato nel reparto di Medicina del nostro Istituto per insufficienza respiratoria in bronchite acuta e concomitante scompenso cardiocircolatorio (primo episodio). EO: lievi edemi declivi; broncospasmo diffuso; peso corporeo 70 kg.L'ecg di ingresso mostrava fibrillazione atriale, FC 70 bpm, non nota, ipertrofia-sovraccarico ventricolare sx. Agli esami ematochimici era presente una lieve anemia (Hb 11.9 gr%), creatinina 1.38 mg/dl, PCR 2,45 mg/dl, NTProBNP 5396 pg/ml, clearance della creatinina 36 ml/min (Cockroft-Gault). L'ecocardiogramma documentava un ventricolo sinistro moderatamente ipertrofico e dilatato con funzione sistolica 33-35%,insufficienza mitralica moderata, marcata dilatazione dell'atrio sinistro (55 ml/m2, PAPs 43 mmHg, TAPSE 15 mm.Il paziente veniva trattato con ossigenoterapia 1l/min, azitromicina 500 mg, ceftriaxone 1 g ev), furosemide ev (20 mg al di in bolo) e con enoxaparina (4000 ui bid). Avviati ramipril 1.25 mg e bisoprololo 1.25 mg. Valutato il rischio embolico e quello emorragico (Chadvasc2= 5, HASBLED=1) veniva posta indicazione a terapia anticoagulante orale. In considerazione della manifestata difficoltà alla gestione domiciliare del warfarin si avviava, in accordo con il paziente, dabigatran 110 mg x 2 previa sospensione dell'enoxaparina. Dopo 5 giorni dall'inizio della terapia con dabigatran il paziente manifestava un episodio di epistassi; agli ematochimici si osservava incremento del valore di creatinina (2.03 mg/dl). Vista la stabilità del compenso cardiocircolatorio e nell'ipotesi di insufficienza renale pre-renale veniva ridotta la posologia del diuretico orale (da 50 a 25 mg.Nei 2 giorni successivi compariva proctorragia e riduzione del livello di Hb (da 12.5 g/dl a 10.9 g/dl). La funzionalità renale restava invariata con clearance della creatinina ridottasi a 24 ml/min. Si decideva pertanto di sospendere dabigatran e di avviare warfarin. Il paziente non presentava più emorragie e i valori di INR si stabilizzavano nel range terapeutico (2-3) nel giro di breve tempo. Alla visita di controllo (un anno più tardi) il paziente riferiva benessere soggettivo in assenza di sanguinamenti.

Il caso clinico del Sig. FG offre una serie di spunti di riflessione. In presenza di stadi avanzati di insufficienza renale, anche senza controindicazioni assolute, la scelta dell'anticoagulante deve essere a favore di una molecola a minore escrezione renale o del warfarin. Nel paziente non si sono verificati sanguinamenti maggiori o significativa anemizzazione (l'HASBLED in effetti era basso) tuttavia il peggioramento della funzionalità renale ha determinato un incremento della biodisponibilità del farmaco, potenzialmente pericolosa. Al peggioramento della funzionalità renale ha probabilmente contribuito nel caso in oggetto la terapia medica ancora non stabilizzata e la sua interferenza con la funzione renale (antibiotico e diuretico con successiva aggiunta di ace-inibitore). L'assenza di test di laboratorio che consentano di definire il livello di anticoagulazione ottenuto è un limite di cui bisogna infine tenere conto.

Cardionews 6

P346

UNO STRANO EPISODIO ANGINOSO

Magro V.M.[1], Conte E.[1], Scala G.[2]
[1]UOC Geriatria Ospedale S. Eugenio ASL RM C, Roma, Italy, [2]Federazione Italiana Medici di Medicina Generale (FIMMG) Regione Lazio, Roma, Italy

Paziente, 75 anni, con BPCO, artrosi, dislipidemia statino-trattata, riferita allergia a ASA e FANS; insorgenza, quindici giorni prima, di dolore costrittivo retrosternale. Condizioni discrete, collaborante, orientato; negava durante la visita angor, dispnea, cardiopalmo. TC 36,5 °C,PA 130/60 mmHg, eupnea. Emitoraci ipoespandibili, fvt ipotrasmesso, MV ridotto su tutto l'ambito, basi ipomobili; fischi e sibili prevalentemente espiratori. ACR a FC 75 bpm, toni parafonici, soffio protosistolico 2/6 puntale. Polsi normosfigmici, edemi assenti. Risultati. Esami ematochimici e ECG nei limiti; alla spirometria lieve deficit ventilatorio ostruttivo. Rx torace: presenza di "stria fibrotica-disatelettasica mediobasale destra; accentuazione del disegno polmonare nei restanti campi, più evidente in sede mediobasale, ilo e perilare bilaterale. Ili congesti." Un nuovo episodio anginoso costringeva il paziente al ricovero: i cardiomarkers non risultavano alterati. Il paziente non era in grado di eseguire test ergometrico e per problemi tecnici non era possibile organizzare una cardiomioscintigrafia né uno stress-test, sicché si procedeva ad una cardio-TC,che evidenziava "normale origine della coronaria destra, fortemente ipertrofica. In corrispondenza del terzo medio due placche marginali eccentriche fibrolipidiche con calibro ridotto dell'80%,con stenosi segmentarie, estese longitudinalmente per 8-10 mm; una placca marginale di dimensioni minori, in corrispondenza della crux, e calibro ridotto del 60% (...). Coinvolgimento ateromasico della discendente anteriore al terzo prossimale con riduzione del calibro segmentario del 60%, con piccole calcificazioni parietali. Arteria circonflessa scarsamente sviluppata, con irregolarità marginali parietali al terzo medio e riduzione significativa del calibro (60%)".Il paziente veniva avviato a coronarografia che metteva in luce, a livello della discendente anteriore, "diffuse irregolarità parietali con lungo ponte miocardico intramurale nel II tratto con riduzione critica di calibro in sistole dell'80%".Si eseguiva lo studio della riserva coronarica su arteria circonflessa e coronaria destra con misura del Fractional Flow Riserve (FFR) in condizioni basali e dopo stimolo farmacologico con adenosina intracoronarica fino a dosaggio massimale: FFR su arteria circonflessa 0.92;FFR su arteria coronaria destra 0.89 (placche emodinamicamente non significative).Il paziente veniva dimesso con la seguente diagnosi: ponte intramiocardico dell'arteria discendente anteriore e coronaropatia multivasale in paziente con BPCO, artrosi e dislipidemia.

Conclusioni. Il Bridging Miocardico è un'anomalia congenita in cui un tratto di coronaria assume un decorso intramurale al di sotto di tale ponte, con complesse variazioni emodinamico-funzionali della vascolarizzazione coronarica ed ampia varietà di manifestazioni cliniche. Pur avendo in genere una buona prognosi, è in grado, attraverso la compressione sistolica del segmento intramiocardico interessato, di modificare il flusso coronarico con un quadro clinico di angina pectoris fino all'infarto miocardico, specie ove le coronarie non siano anatomicamente normali, come nel nostro paziente.

P347

STORM ARITMICO IN CORSO DI IPERPIRESSIA E DISPLASIA ARITMOGENA DEL VENTRICOLO DESTRO

Politano M., Daher W., Mariotti M., Bosi E., Pelliccioni R.P., Borghi M., Scipione P.
Ospedale "E. Profili", Fabriano, Italy

Il caso clinico in questione è quello di un giovane paziente di 36 anni, già portatore di ICD per displasia aritmogena del ventricolo destro diagnosticata molti anni prima e per la quale era stato impiantato un defibrillatore in prevenzione secondaria. In terapia con alte dosi di beta bloccante (metoprololo 200 mg x 3 die) e con recente controllo del device risultato ben funzionante giunge alla nostra osservazione per la comparsa, a riposo, di tre shock avvertiti nettamente dal paziente ed occorsi nell'arco di circa 12 ore.

Il paziente presentava dal giorno prima sindrome influenzale ed iperpiressia (fino 40°C) resistente all'assunzione di paracetamolo ad alte dosi. L'interrogazione del device evidenziava la presenza, in tutti e tre i casi, di shock appropriato per TV sostenuta. L'ecg mostrava la presenza di (ritmo sinusale con fc 78 bpm, onde T negative da V1 a V4, QTc 430 ms), con un aspetto del tutto sovrapponibile a quello di precedenti ecg. Dagli esami ematobiochimici non risultavano disionie.

- Copyright - Il Pensiero Scientifico Editore downloaded by IP 216.73.216.135 Tue, 08 Jul 2025, 07:49:02

Gli eventi non si sono più ripetuti appena si è ridotta l'iperpiressia, dato confermato dal controllo del defibrillatore alcuni giorni dopo, che non ha evidenziato alcun intervento del sistema antitachicardico.
Il presente caso clinico mette in evidenza come un tipico trigger aritmico della sindrome di Brugada, possa essere responsabile di aritmie ventricolari sostenute anche nel caso di displasia aritmogena del ventricolo destro, a riprova del fatto, evidenziato recentemente in diversi studi, che le due entità spesso rappresentano i due poli di un continuum nel quale le stesse alterazioni genetiche si esprimono fenotipicamente in distinte entità nosologiche nelle quali spesso le alterazioni strutturali e gli aspetti clinici si sovrappongono con condivisione di trigger, quale l'iperpiressia, ben documentato e studiato nella sindrome di Brugada e meno nella displasia aritmogena del ventricolo destro.

P348

THE EIGHT-SHAPED HEART: AN INCIDENTAL GIANT LEFT-VENTRICULAR PSEUDOANEURYSM

Altinier A., Negri F., Abate E., Fabris E., Stolfo D., Sinagra G.
Cardiovascular Department, "Ospedali Riuniti and University of Trieste", Trieste, Italy

A 77-year-old man was admitted to the E.R. for sepsis. Four years before he had an anterior myocardial infarction. At the chest radiography, a new large opacity was recognizable in the basal field of the left lung (Panel A, arrow). The patient was referred for CT 256-slice multidetector computed tomography, which showed a large left ventricular (LV) pseudoaneurysm (maximum diameter 7.3 cm) (Panel B, arrow) with a narrow neck (2.5 cm diameter) (Panel C) and a neck/pseudoaneurysm diameter ratio of 0.3. The volume of the cavity was 137 cm^3 (Panel D), 3.4 times the LV volume. The transthoracic 2- and 3-dimensional echocardiogram showed a thrombotic layer formation and spontaneous echocontrast inside the pseudoaneurysmal cavity (Panels E and F, arrows). LV pseudoaneurysm can be asymptomatic and an incidental mass on chest X-ray may be found. Multimodality imaging should be performed for a proper evaluation and a correct diagnosis.

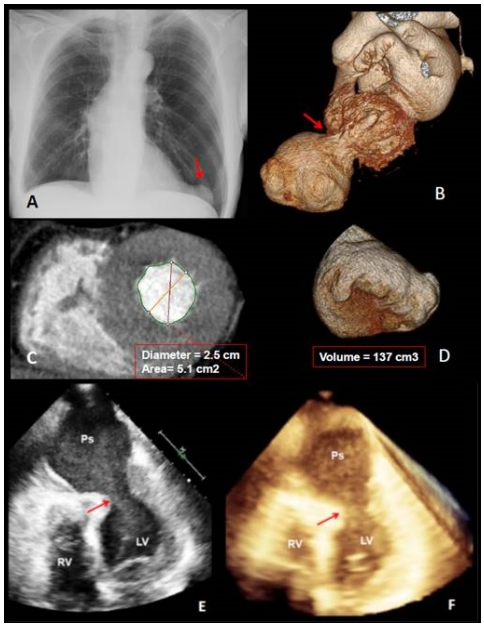

P349

PING PONG MATCH

Loffi M., Pernigotti A., Lombardi F.
IRCCS Fondazione Policlinico di Milano, Milano, Italy

Case report. Presentiamo il caso di una donna di 83 anni, diabetica, ipertesa, dislipidemica, nota per cardiopatia ipocinetica su base ischemica ed FA permanente, che si presentava presso il nostro PS per dolore toracico. All'ECG: FA, STEMI inferiore. Si eseguiva dunque coronarografia d'urgenza che documentava occlusione di CD, trattata con PTCA e posizionamento di 4 BMS. Durante la procedura, per l'evidenza di pause critiche sintomatiche, si posizionava PM temporaneo. Trasferita in UCIC, si impostava terapia medica anti-ischemica e antiaggregante. Discreto compenso emodinamico. ECG: ritmo da PM a 60 bpm. Esami ematici nei limiti di norma. In seconda giornata comparsa di plurimi episodi di tachicardia ventricolare bidirezionale sostenuta (BVT-fig. 1) determinanti ipotensione trattati con amiodarone ev. All'ECO: FE 29%, acinesia apice in toto e parete anteriore. Dato il precario compenso emodinamico e le significative comorbidità, non è stato possibile effettuare uno studio elettrofisiologico, necessario per la corretta definizione dell'evento aritmico che, tuttavia, non si è più manifestato dopo la fase post-acuta. La paziente è stata dimessa dopo 2 settimane di degenza.

Discussione. La BVT è un raro disturbo del ritmo, descritto inizialmente in pazienti con intossicazione digitalica. È stata in seguito descritta in diverse condizioni cliniche quali la cardiopatia ischemica e la tachicardia ventricolare polimorfa catecolaminergica. La sua caratteristica peculiare all'ECG è l'alternanza dell'asse di depolarizzazione con morfologia simil-BBS e simil-BBD o, talora, due diversi pattern simil-BBD. Le ipotesi fisiopatologiche sono molteplici. È stata proposta l'esistenza di circuiti di rientro coinvolgenti il sistema di conduzione e di meccanismi di alterato automatismo o di attività triggerata. A sostegno di quest'ultima, il gruppo di Baher ha realizzato un modello sperimentale computerizzato che riproduce l'anatomia del sistema His-Purkinje e, attraverso l'induzione di due foci di bigeminismo, ha riprodotto la BVT con meccanismo "ping-pong". Uno stimolo esterno determina il superamento della soglia di bigeminismo nel primo focus e il bigeminismo ventricolare instauratosi costituisce uno stimolo in grado di triggerare il bigeminismo del secondo sito. In questo modo il battito generato da uno dei due foci è lo stimolo trigger per il secondo e viceversa.
Il nostro caso clinico può essere un esempio di BVT in cui i due foci potrebbero essere situati in due diverse posizioni (una più laterale, l'altra più inferiore) del fascicolo posteriore sinistro. Si nota, infatti, come i complessi QRS della tachicardia ventricolare si alternino reciprocamente in due pattern riproducenti due morfologie diverse di battiti "simil-BBD". In accordo con il modello Baher, è verosimile che l'ischemia acuta con coinvolgimento del sistema di conduzione, tale da rendere necessaria la stimolazione temporanea, abbia creato le condizioni per una riduzione della "soglia di bigemismo" di due foci situati all'interno del sistema His-Purkinje (cellule dotate di attività PM intrinseca, quindi con caratteristiche elettriche ottimali per lo sviluppo di post-potenziali tardivi).

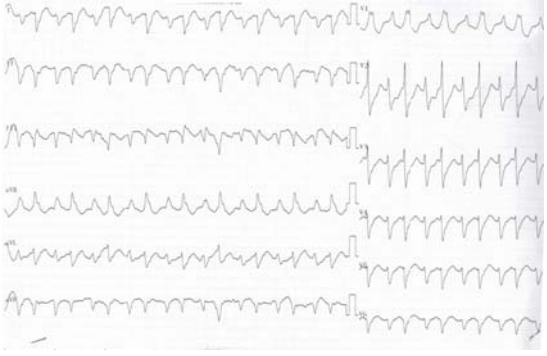

P350

RARO CASO DI PATOLOGIA AORTICA DURANTE GRAVIDANZA: DALLA DIAGNOSI AL TRATTAMENTO CHIRURGICO

Demicheli G.[1], Campanella A.[1], Audo A.[1], Cavozza C.[1], Camporini G.[1], Serra M.[1], Costa R.[2], Costante A.M.[1], Ghidella S.[3], Pistis G.[2], Martuscelli E.[4], Rinaldi M.[5], Mercogliano D.[1]
[1]S.C. Cardiochirurgia, Azienda Ospedaliera SS Antonio e Biagio, Alessandria, Italy, [2]S.C. Cardiologia, Azienda Ospedaliera SS Antonio e Biagio, Alessandria, Italy, [3]Studio Radiologico Cento Cannoni, Alessandria, Italy, [4]S.C. Anestesia e Rianimazione Cardiotoracica, Alessandria, Italy, [5]Università degli Studi di Torino, Torino, Italy

Una donna di 39 anni alla 30a settimana di gravidanza viene inviata presso il nostro ambulatorio per il riscontro, alla visita routinaria, di un soffio sisto-diastolico.
All'ecocardiogramma transtoracico si evidenzia: ventricolo sinistro dilatato con frazione d'eiezione conservata, dilatazione dell'aorta ascendente e insufficienza valvolare aortica di grado medio-severo; si sospetta inoltre un difetto interventricolare perimembranoso (sindrome di Laubry-Pezzi). Si decide di monitorare attentamente l'emodinamica e le condizioni cliniche della paziente durante tutta la gravidanza. Viene poi programmato un parto cesareo con anestesia epidurale e standby cardiochirurgico.
A 3 mesi dal parto la paziente ha eseguito:
- Coronarografia: tronco comune non evidenziabile, dal seno coronarico destro originano un'IVA esile e una coronaria destra dal cui ramo retro ventricolare continua una arteria circonflessa. L'aortografia evidenzia la dilatazione di bulbo ed aorta ascendente con una insufficienza valvolare moderata e un tronco anonimo dilatato che origina dall'aorta ascendente.
- Ecocardiogramma transesofageo: dilatazione del bulbo e dell'aorta ascendente, sigmoidi aortiche rimaneggiate con insufficienza valvolare severa, posizione inusuale dell'aorta con un aumento delle dimensioni della giunzione mitro-aortica e abbondante grasso periaortico e si esclude la presenza di un difetto interventricolare perimembranoso.
- RM: volumetria e funzione sistolica biventricolare normale. Dilatazione dell'aorta ascendente. Insufficienza valvolare aortica lieve. Piccolo aneurisma del setto interventricolare membranoso. Dislocazione del cuore e arco aortico nell'emitorace sinistro.

La paziente viene quindi sottoposta ad intervento cardiochirurgico di sostituzione valvolare aortica, sostituzione aorta ascendente con tubo valvolato, reimpianto di ostio coronarico cuspide destra e asportazione di membrana sottoaortica.

- Copyright - Il Pensiero Scientifico Editore downloaded by IP 216.73.216.135 Tue, 08 Jul 2025, 07:49:02

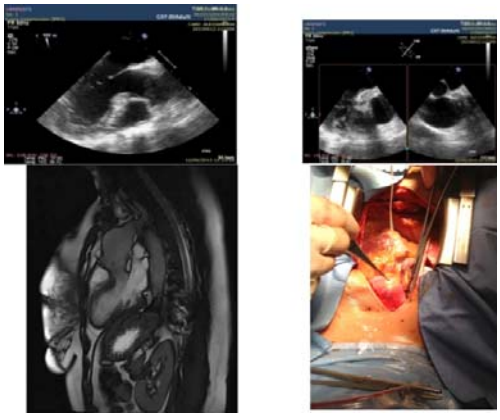

P351

TIREOTOSSICOSI E SCOMPENSO DESTRO. CASO CLINICO

Mannarini A., Troccoli R., Camassa N., Colonna P., Lucente F., Signore N., Guglielmi R.
Azienda Ospedaliero-Universitaria Consorziale Policlinico, Bari, Italy

Si intende per tireotossicosi una sindrome clinica dovuta ad eccesso di ormoni tiroidei circolanti. Le manifestazioni cardiovascolari possono includere palpitazioni, intolleranza allo sforzo, ipertensione arteriosa, edemi periferici e angina. Il 90% presenta tachicardia sinusale e il 10% fibrillazione o flutter atriale, spesso ad elevata risposta ventricolare. Tali alterazioni del ritmo cardiaco, perpetuandosi nel tempo, possono causare un quadro tipo "tachicardiomiopatia", coinvolgente prevalentemente il ventricolo sinistro, responsabile di segni e sintomi di scompenso cardiaco conclamato. Più raramente è stato descritto un coinvolgimento isolato del ventricolo destro. Presentiamo il caso di una donna di 60 anni, giunta alla nostra attenzione con un quadro di fibrillazione atriale ad elevata risposta ventricolare e scompenso destro.

Caso clinico. Una paziente di 60 anni viene inviata presso la nostra UTIC per cardiopalmo e dispnea. In anamnesi riferiva ipertensione arteriosa e negli ultimi mesi una perdita di peso di 10 kg, palpitazioni, astenia e dispnea per sforzi lievi. All'esame obiettivo la pz si presentava tachiaritmica, lievi edemi bilaterali agli arti inferiori e significativo turgore delle giugulari. PA: 140/90 mmHg. All'ecg fibrillazione atriale a fvm di 150b/m' e all'eco-2d un ventricolo sx di normali dimensioni, lievemente ipocontrattile (FE 45%), un ventricolo destro dilatato (afflusso 43 mm) severamente ipocontrattile (TAPSE 14), insufficienza tricuspidalica severa con ipertensione polmonare severa (PAPs 60 mmHg). Gli esami di laboratorio evidenziavano un TSH < 0.001. Sono state escluse altre cause di ipertensione polmonare. La pz è stata sottoposta a terapia diuretica con furosemide ad alte dosi, b-bloccanti e digitale e tiamazolo (secondo uno schema suggerito dal consulente endocrinologo). Dopo un mese di terapia con tiamazolo, con il ripristino di una normale attività tiroidea, si è osservato un progressivo miglioramento del quadro clinico, associato ad una persistenza dell'aritmia ma con un più adeguato controllo della FCM e ad un significativo miglioramento dei parametri di performance ventricolare dx.

Conclusioni. Uno scompenso dx isolato raramente si osserva in corso di tireotossicosi. I meccanismi responsabili dell'ipertensione polmonare non sono ancora del tutto chiariti. Si ipotizza che un cronico sovraccarico di volume a livello polmonare, provochi una disfunzione endoteliale, con un incremento del metabolismo dei fattori locali di vasodilatazione (NO e prostacicline). Non si escludono un meccanismo di tipo autoimmunitario, come anche un'iperattività simpatica responsabile di vasocostrizione polmonare. Il più delle volte il quadro di ipertensione polmonare è reversibile, con il normalizzarsi della funzione tiroidea.

P352

SPONTANEOUS SINUS CONVERSION OF PERMANENT ATRIAL FIBRILLATION DURING TREATMENT OF HYPERKALEMIA

Bonanno C., Spanghero M., La Vecchia L.
Ospedale San Bortolo, Vicenza, Italy

A 79-year-old woman was admitted to our hospital because of dyspnea and drowsiness. She had a history of hypertension and permanent atrial fibrillation (AF) for many years. The electrocardiogram (ECG) showed absence of electrical activity of the atria, regular ventricular rhythm at rate of 30/m and wide QRS, secondary to development of complete atrioventricular block. Admission laboratory results showed elevated serum potassium (7,3 mEq/L), high levels of urea (344 mg/dL) and creatinine (9,01 mg/dL). In few hours, after treatment with intravenous calcium chloride, glucose/insulin and sodium bicarbonate, the level of potassium was 5,2 mEq/L, the level of creatinine began to decline and the ECG showed regular sinus rhythm at rate of 63/m with prolonged atrioventricular conduction, and narrow QRS. The sinus rhythm lasted about one day. After, relapse of AF was recorded.

Our case documented transient sinus conversion of permanent AF during treatment for hyperkalemia and some other cases were reported in literature. Severe hyperkalemia causes potassium influx into cells, which, in turn, decreases and shortens cellular action potentials by inactivating the sodium channel, and delayes conduction between myocytes, extinguishing the circuits that maintain AF. During treatment for hyperkalemia, intracellular potassium depletion that occurs by the extracellular shift in potassium prolongs repolarization, action potential duration, and refractory period. Because the sinus node is less sensitive to high potassium level than atrial tissue, when serum potassium decreases, hyperkalemia suppresses sinus nodal function to a lesser degree than atrial tissue conduction. Therefore, sinus rhythm may recover earlier than AF activity in patients with permanent AF. Then, due to anatomical and functional substrate, the relapse of AF is not a surprise. The mechanism described have similarities with pharmacological characteristics of amiodarone, which is the most effective antiarrhythmic drug available for maintaining sinus rhythm in patients with AF. Amiodarone blocks potassium channels and inactivates sodium channels, thereby prolonging repolarization, action potential duration, and refractory period, favoring the maintenance of normal sinus rhythm.

P353

SYSTEMIC VENOUS ATRIUM STIMULATION IN TRANSVENOUS PACING AFTER MUSTARD PROCEDURE

Puntrello C.[1], Lucà F.[1], Francese G.M.[2], Rao C.M.[3], Puntrello G.[4], Gulizia M.M.[2]
[1]Unità di Terapia Intensiva Cardiologica e Cardiologia, Marsala, Italy, [2]U.O.C. Cardiologia Ospedale Garibaldi Nesima, Catania, Italy, [3]Cardiologia Riabilitativa, Ospedale Melacrino Morelli, Reggio Calabria, Italy, [4]Faculty of Medicine and Surgery, Palermo University, Palermo, Italy

The mustard operation (MO) was a well-established method to correct the transposition of the great arteries before being superseded by arterial switch operation. The procedure employs a pericardial baffle to change the direction of the blood flow from the systemic venous return to the left ventricle and pulmonary venous return to the right ventricle. Disturbances of rhythm and conduction in patients undergoing MO-have been the focus of many studies. Occasionally a permanent pacemaker is needed.

We present the case of a 32-year-old female was born with a transposition of the great arteries (TGA), a large defect of the ventricular septum and a persistent ductus. At six months old she had a MO which involved closure of the defect of the ventricular septum and ductus arteriosus. After the operation, she showed no symptoms at regular outpatient clinics. Nonetheless, 31 years after the MO she experienced dizziness, progressive tiredness, and shortness of breath. Echocardiography revealed a good left and right ventricular function (Figure1). With Holter monitoring we observed periods of atrioventricular junctional escape rhythm, high degree of atrioventricular block and pauses of up to 5.4 s. Indication was given for a pacemaker implantation. The patient was subjected to a transvenous double chamber pacemaker implantation. Through the left cephalic vein an active-fixation electrode was introduced and placed in the apex of the anatomic left (subpulmonary) ventricle. Satisfactory values of sensing and pacing thresholds were gained without diaphragmatic stimulation. In this patient the left atrial appendage was kept outside of venous tissue and therefore the passive-fixation atrial lead was inserted into the systemic venous channel and a loop was created.. Post-procedural X-ray confirmed adequate positioning of the leads (Figure Figure1). The case of our patient demonstrates that in patients after Mustard repair, when the left atrial appendage in not reachable for surgical or anatomical reasons, the lead can be easily and safely placed in the systemic venous left atrium gaining satisfactory sensing and pacing thresholds and with no risk of lead dislodgement.

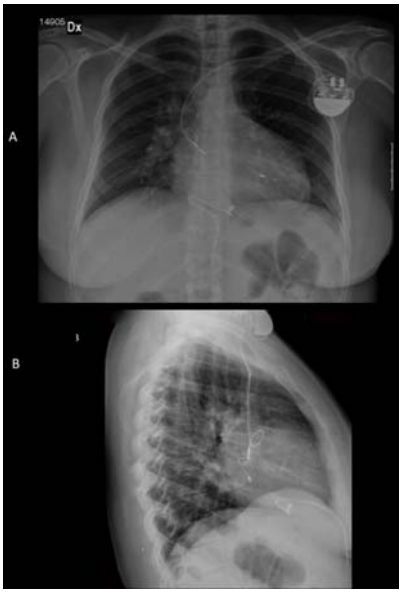

- Copyright - Il Pensiero Scientifico Editore downloaded by IP 216.73.216.135 Tue, 08 Jul 2025, 07:49:02

Rotture, dissezioni e complicanze cardiochirurgiche

P354

AN UNEXPECTED FINDING AS THE CAUSE OF SEPSIS: ESOPHAGO-PERICARDIAL FISTULA

Negri F.[1], Morea G.[1], De Luca A.[1], Cocciolo A.[1], Carriere C.[2], Manuel B.[3], Pappalardo A.[1], Sinagra G.[1]

[1]Cardiovascular Department, Division of Cardiology, "Ospedali Riuniti and University of Trieste", Trieste, Italy, Italy, [2]Department of Radiology, "Ospedali Riuniti and University of Trieste", Trieste, Italy, [3]Cardiovascular Department, Division of Cardiac Surgery, "Ospedali Riuniti and University of Trieste", Trieste, Italy

In the present report, we describe the diagnostic work-up of a female patient admitted for sepsis of unknown origin. A old semeiotic sign "a water-wheel murmur" at cardiac auscultation turn out a pneumopericardium. A CT scan confirmed the presence of air bubbles in the pericardium. A following CT scan with Gastrografin detected a fistula <5 mm between esophagus and pericardium, located at the transition between thoracic and abdominal esophagus. To the best of our knowledge Esophago-Pericardial fistula are very rare especially as it is in our report due to gastroesophageal reflux. Moreover no previously reports of an association of endoscopic and subsequently invasive approach are described. Furthermore the high quality images, of 256-slice computed tomography both with and without Gastrografin, are strong points in our report.

P355

SEQUENTIAL SPONTANEOUS CORONARY ARTERY DISSECTION IN A PATIENT ON ORAL EPHEDRINE: A CASE REPORT

Pasqualini P., Baratta P., Misuraca L., Calabria P., Cresti A., Limbruno U., Severi S.

UO Cardiologia, Grosseto, Italy

Introduzione. In letteratura, la dissezione coronarica spontanea (SCAD) è riportata come causa non frequente di sindrome coronarica acuta (ACS): 0,1-4% e di morte improvvisa: 0,4% e soprattutto in donne giovani in età premenopausale.

Caso clinico. Presentiamo il caso clinico di una donna di 57 anni, giunta nel Pronto Soccorso del nostro centro per angina ingravescente. Tra i fattori di rischio cardiovascolare risulta una familiarità per morte improvvisa (cugina di 1° deceduta nell'immediato postpartum) e per aneurismi cerebrali (cugino di 1° con emorragia subaracnoidea all'età di 26 anni). A Marzo 2014, in seguito a NSTEMI, la paziente era stata sottoposta a coronarografia (CNG) che evidenziava albero coronarico indenne.. All'ecocardiogramma non alterazioni della cinetica.. Un mese dopo la dimissione, la pz intraprendeva dieta dimagrante con composto galenico contenente efedrina, caffeina, acido taurodesossico, idroclortiazide, clorazepato dipotassico (60 mg/die).

All'attuale ingresso in PS (Nov.2014) la pz era sintomatica per angor ed in buon compenso emodinamico (PA 145/88 mmHg, FC 65 bpm, SO2 98% in aa, Tc 36°C). Obiettività nei limiti. L'ECG mostrava ritmo sinusale con ST sopraslivellato in sede infero-laterale. L'ecocardiogramma evidenziava una FE conservata con ipocinesia laterale medio-apicale. Gli esami ematochimici evidenziavano un aumento della troponina I (1,39 ng/ml). Veniva quindi posta diagnosi di STEMI e somministrato aspirina (300 mg e.v.), ticagrelor (carico da 180 mg per os e mantenimento 90 mg bid) ed eparina sodica sec. protocollo. Si effettuava CNG urgente, che evidenziava riduzione di calibro serrata del ramo posterolaterale distale della circonflessa, dall'aspetto angiografico compatibile con dissezione spontanea di tipo III. Vista la stabilità del quadro clinico, la sede distale della lesione, il territorio di distribuzione e il calibro relativamente poco sviluppato del vaso, si optava per strategia conservativa. Dopo circa 24 h, comparsa di angor associato a sopraslivellamento del tratto ST in sede anterolaterale, ipotensione.

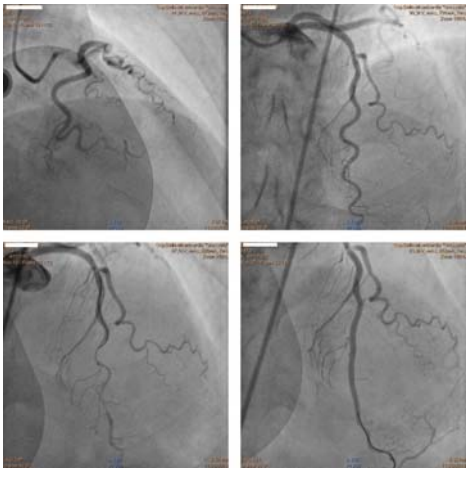

All'Ecocardiogramma ipocinesia della parete anteriore medio distale. La pz veniva sottoposta nuovamente a CNG, che mostrava riduzione di calibro marcata, fino all'occlusione completa, dell'IVA nel suo terzo medio. L'aspetto angiografico del vaso era compatibile con dissezione spontanea di tipo I, che veniva trattata mediante PCI con impianto di due stent medicati (DES).

Conclusioni. Nel caso descritto l'abuso di efedrina, molecola anoressizzante dotata di effetti simil-metamfetaminici, ha probabilmente contribuito alla patogenesi della SCAD. La condotta terapeutica più appropriata nella SCAD sembra essere quella conservativa, a meno che non siano coinvolte sedi coronariche prossimali, con ischemia e instabilità emodinamica in atto, casi in cui la rivascolarizzazione (percutanea o chirurgica) è indicata. Questo caso mostra come sia ancora controverso e variabile sia l'utilizzo delle tecniche di imaging sia il trattamento ottimale nella SCAD: conservativo? Interventista?

P356

UNA COLICA RENALE SINCOPALE: RUOLO DELL'ECHO-FAST IN URGENZA

Mastroianno S.[1], Di Stolfo G.[1], Potenza D.R.[1], De Luca G.[1], Fanelli M.[2], Pacilli M.A.[1], Fanelli R.[1]

[1]Casa Sollievo della Sofferenza, San Giovanni Rotondo, Italy, [2]Università di Foggia, Foggia, Italy

Background. La rottura di aneurisma addominale rappresenta un emergenza cardiologica e chirurgica, per cui porre la diagnosi in tempi brevi modifica in modo sostanziale la prognosi del paziente. Sebbene la TC spirale e la RMN dell'aorta toracica rappresentino il gold standard per delineare l'estensione ed il coinvolgimento dei vasi collaterali, il sospetto clinico nasce da un'accurata anamnesi integrata da un attento esame clinico. L'esame ultrasonografico point of care[1] in regime di urgenza ad integrazione dell'esame clinico, può rappresentare uno strumento indispensabile e salvavita.

Case report. Nel Febbraio 2010 un uomo di 74 anni giungeva in Pronto Soccorso per una colica renale insorta dopo la minzione, associata ad episodio sincopale, in assenza di palpitazioni e sintomi prodromici. Continuava a lamentare epigastralgia intermittente e diaforesi, associata ad ipotensione, inizialmente interpretata come reazione vagale al dolore. L'anamnesi era positiva per ipertensione arteriosa, dislipidemia, pregresso infarto miocardico inferiore. L'ECG mostrava ritmo sinusale, PR nei limiti, segni di pregressa necrosi inferiore. L'esame obiettivo evidenziava polsi periferici validi e simmetrici. Alla luce dell'anamnesi veniva contattato il cardiologo. L'esame ecocardiografico evidenziava ventricolo sinistro lievemente dilatato, con disfunzione contrattile di grado moderato con evidente acinesia dei segmenti medio-basali della parete inferiore ed infero-laterale e rigurgito mitralico di grado medio. La scansione sottocostale evidenziava unvasto aneurisma dell'aorta addominale, con diametro massimo di circa 9 cm a livello sottorenale. Veniva pertanto eseguita una angioTC torace urgente che mostrava rottura di aneurisma addominale sottorenale (freccia rossa), con vasto ematoma retroperitoneale (freccia gialla) e dislocamento anteriore del rene destro (freccia blu). Il paziente veniva pertanto condotto in urgenzo in sala operatoria, dove veniva sottoposto con successo a trattamento di chirurgia vascolare con posizionamento di protesi aortica ed esclusione del vasto aneurisma.

Conclusioni. La diagnosi di rottura di aneurisma dell'aorta addominale è spesso insidiosa, ma prognosticamente fatale. Un accurato esame obiettivo supportato dall'ultrasonografia point of care permette di porre rapidamente la diagnosi ed il ricorso ad intervento chirurgico urgente.

Bibliografia

1. Moore CL, Copel JA. Point-of-care ultrasonography. N Engl J Med 2011;364:749-57.

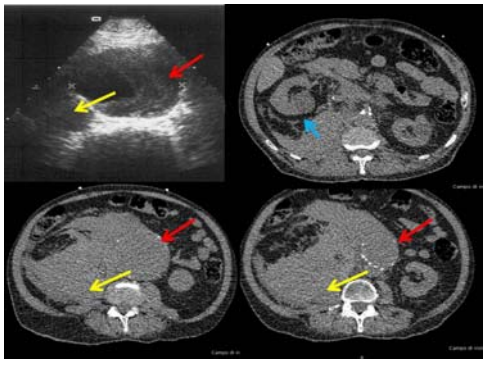

P357

ROTTURA POST-INFARTUALE DI MUSCOLO PAPILLARE POSTERO-MEDIALE IN ASSENZA DI FLAIL E CON OUTCOME FAVOREVOLE. CASO CLINICO

Parato V.M., Genovesi E., Scarano M., Pezzuoli F.

UOC Cardiologia, Ospedale Madonna del Soccorso, San Benedetto del Tronto, Italy

Caso clinico. Trattasi di paziente di anni 81, sesso femminile, ipertesa, con storia cardiologica negativa. Si presenta in Pronto Soccorso con mezzi propri per dispnea a riposo, astenia e gastralgia accessionale da tre giorni. All'ECG presenta i segni di STEMI inferiore-posteriore in fase subacuta (III giornata),

- Copyright - Il Pensiero Scientifico Editore downloaded by IP 216.73.216.135 Tue, 08 Jul 2025, 07:49:02

complicato da BAV totale e shock cardiogeno. Viene trattata con PMk temporaneo, IABP e PTCA su CD media risultata tuttavia inefficace per occlusione trombotica massiva. Il decorso si complica con la rottura, in II giornata di degenza in UTIC, del muscolo papillare posteromediale con la comparsa di un rigurgito severo. Al controllo ecocardiografico presenta:
- la rottura completa del muscolo papillare posteromediale con il moncone prossimale adeso alle corde tendinee del lembo anteriore e flottante in Vs;
- la calcificazione dell'anello coinvolgente i lembi che NON consente il flail dei lembi stessi;
- un rigurgito severo (swirling), eccentrico, diretto verso il setto interatriale;
- un VS non dilatato (DTD 53 mm; volume TD= 109 ml; VTS= 60 ml), con una FE del 50% e una ampia discinesia della parete inferiore e posteriore in evoluzione aneurismatica;
- un atrio sinistro lievemente dilatato (volume= 52 ml);
- camere destre non dilatate, IT-PAPs elevata (44 mmHg);
- TAPSE= 8 mm;
- VCI dilatata e ipo-collassabile.

La paziente supera la fase di deterioramento emodinamico e diviene STABILE, in buon compenso emodinamico, PA 90/60, eupnoica, normale SO2% senza utilizzo di O2. NON presenta segni di stasi polmonare. Inoltre ripristina normale RS (non è stato impiantato PMk permanente). Viene trasferita in Cardio-Chirurgia ove viene impiantata una protesi valvolare biologica con risultato favorevole.

Conclusioni. Il caso risulta originale per i seguenti motivi: 1) la rottura completa del muscolo papillare postero-mediale non determina 'flail' dei foglietti valvolari; 2) l'outcome è favorevole e ciò è senza dubbio una situazione rara per casi di tal genere.

P358

DISSECAZIONE AORTICA ACUTA SEGUITA DA MANIFESTAZIONI DI SCOMPENSO CARDIACO DOPO IMPIANTO DI PMK IN GIOVANE AFFETTO DA SINDROME DI MARFAN E INSUFFICIENZA AORTICA

Carreras G.[1], Castelli M.[2], Pirrami M.M.[1], Bovelli D.[1], Pardini A.[1], Borghetti V.[1], Ambrosio G.[2], Boschetti E.[2]

[1]Azienda Ospedaliera S. Maria di Terni, TERNI, Italy, [2]Università degli Studi di Perugia - Azienda Ospedaliera di Terni, TERNI, Italy

Caso clinico. Pz 21enne di sesso maschile, senza patologia né fattori di rischio cardiovascolare noti, giungeva alla nostra osservazione trasferito da altro ospedale (aprile 2014) con diagnosi angio-TC di dissecazione aortica acuta tipo A di Stanford (all'ingresso PA 140/70, FC 70', PH 7.292). Il pz veniva sottoposto quindi in emergenza ad intervento cardiochirurgico di sostituzione dell'aorta ascendente con protesi tubulare in dacron e risospensione di valvola nativa con reimpianto degli osti coronarici (tecnica di T. David). Il controllo ecocardiografico post-operatorio evidenziava severa dilatazione del VS (VTD 230 ml) con funzione sistolica globale conservata (FE 55%), insufficienza mitralica di grado lieve-moderato, normale continuità della protesi vascolare aortica, insufficienza valvolare aortica di grado lieve-moderato. Nei giorni successivi compariva blocco atrio-ventricolare di III grado, per cui si procedeva ad impianto di PMK bicamerale. In considerazione dell'età e della patologia riscontrata venivano anche prelevati campioni ematici per l'indagine genetica nel sospetto di S. di Marfan, poi confermato per mutazione missenso a carico del gene per la fibrillina-1 (Cr15q15-21). A 5 mesi dalla dimissione il pz tornava alla nostra osservazione per dispnea ingravescente ed astenia. L'ecocardiogramma transtoracico mostrava, rispetto al precedente controllo, incremento del volume del VS (310 ml) con marcata riduzione della cinesi globale (FE 25%) ed evidente dissincronia di contrazione, insufficienza aortica di grado lieve-moderato. Il caso veniva discusso collegialmente e veniva posta indicazione a resincronizzazione mediante upgrade del device a CRT-D. A circa un mese di distanza il pz tornava nuovamente alla nostra osservazione per arresto cardiaco iperdinamico fibrillazione ventricolare (FV) interrotto da intervento appropriato del device; si istituiva terapia antiaritmica con amiodarone e contestualmente si effettuava ottimizzazione eco-guidata della sincronia intra-/interventricolare. Il controllo ecocardiografico ad ulteriori 30 gg di distanza (gennaio 2015) dimostrava riduzione del volume (VTD 250 ml) con miglioramento degli indici di funzione di pompa del VS (FE 40%), persistenza di insufficienza aortica di grado lieve-moderato associati a buon compenso di circolo (classe NYHA I).

Conclusioni. La S. di Marfan è una patologia multi-sistemica del tessuto connettivo con espressività variabile e spesso età-dipendente che si manifesta clinicamente negli adulti quando la malattia è ormai conclamata. La dilatazione aneurismatica e la dissecazione acuta dell'aorta costituiscono le manifestazioni cardiovascolari più frequenti e più gravi. Nel nostro caso la patologia aortica acuta si instaurava su una insufficienza aortica secondaria alla dilatazione, verosimilmente inveterata, misconosciuta, che aveva determinato importante dilatazione del VS in assenza di sintomi; l'impianto del PMK bicamerale ha evidentemente favorito l'insorgenza di scompenso cardiaco con ulteriore dilatazione e disfunzione del VS; l'up-grade del device a CRT-D hanno consentito, oltre all'interruzione della FV, il graduale recupero della funzione sistolica VS.

P359

UNO STRAORDINARIO REPERTO OCCASIONALE. UN ANEURISMA GIGANTE DELLA CIRCONFLESSA

Battistoni I., Shkoza M., Marini M., Scappini L., Matteucci S., Angelini L., Torracca L., Perna G.P.

Ospedali Riuniti Umberto I - Lancisi - Salesi, Ancona, Italy

L'aneurisma gigante delle coronarie (AGC) è una patologia rarissima con prevalenza di circa 0,02-0,2%. Non esiste una definizione universale dell'ACG ma dei diametri maggiori di 20 mm o quattro volte il diametro di riferimento del vaso sono riportati. La causa più frequente nei paesi occidentali è la malattia aterosclerotica ma altre cause come la malattia di Kawasaki, arteriti, malformazioni congenite, malattie del tessuto connettivo o iatrogene (angioplastica o stent) sono riportate. La maggior parte dei pazienti sono asintomatici ma alcuni si presentano con angina, scompenso cardiaco, morte improvvisa, tamponamento cardiaco. Le conseguenze cliniche possono essere la formazione di trombi con embolizzazione coronarica distale, compressione ed eventuale formazione di fistole con le strutture adiacenti, rottura. La chirurgia con legatura prossimale e distale e bypass o resezione dell'aneurisma e sostituzione con graft è il trattamento di scelta. Trattamenti come l'esclusione dell'aneurisma con stent ricoperti può essere attuabile negli aneurismi di piccole dimensioni (< 10 mm). In alcuni casi selezionati è praticabile la sola terapia medica con anticoagulante.

Presentiamo il caso di un paziente di 75 anni, iperteso, dislipidemico, con storia di pregresso ictus con FA persistente in terapia con coumadin. Nel 2009 il paziente veniva sottoposto ad ecocardiogramma risultato nella norma. A dicembre 2014 eseguiva un Rx torace con evidenza di formazione ovalare di 70 x 50 mm in corrispondenza del margine cardiaco sn. Il paziente veniva sottoposto ad ecocardiogramma già diagnostico per ACG di circa 7 cm della circonflessa (CX). Una successiva TC coronarie e coronarografia hanno confermato la lesione coinvolgente il segmento prossimale della Cx (diam. 70 x 40 mm) senza apposizione trombotica all'interno in un quadro di ateromasia coronarica diffusa. Il paziente negava angor o dispnea o ulteriori sintomi. Anche l'anamnesi infantile risultava negativa per sintomi correlati con malattia di Kawasaki. Negava storia di malattie del connettivo od arteriti. Questi elementi e l'assenza dell'ACG all'ecocardiogramma del 2009 deponevano per un'etiologia aterosclerotica. Visto l'ampio territorio miocardico irrorato dalla Cx, il rischio di rottura e l'estensione dell'aneurisma abbiamo posto indicazione ad intervento chirurgico.

Conclusione. In letteratura finora sono stati descritti circa 30 casi di ACG con dimensioni >70 mm e di questi la causa più frequente in Asia è la malattia di Kawasaki mentre nel resto del mondo la malattia aterosclerotica. Nell'89% dei casi la lesione riguarda la CD e nella maggior parte dei casi gli ACG sono parzialmente trombizzati. Questo caso clinico presenta a nostro giudizio delle peculiarità. La sede della lesione, considerata la rarità d'interessamento della coronaria sn, il tipo della lesione con l'assoluta mancanza di apposizione trombotica all'interno secondaria alla concomitante terapia anticoagulante che rendevano lo stesso ad elevatissimo rischio di rottura e conseguente morte improvvisa e la velocità di insorgenza (l'ultimo ecocardiogramma del 2009 risultava negativo).

- Copyright - Il Pensiero Scientifico Editore downloaded by IP 216.73.216.135 Tue, 08 Jul 2025, 07:49:02

P360

COMPLESSITÀ GESTIONALE DEL PAZIENTE ANZIANO AFFETTO DA CARDIOMIOPATIA IPERTROFICA OSTRUTTIVA SINTOMATICA: QUANDO L'APPROCCIO CHIRURGICO È NECESSARIO, MA NON SUFFICIENTE

Della Mattia A.[1], Pivetta A.[1], Merlo M.[1], Pinamonti B.[1], Secoli G.[1], Proclemer A.[1], Lardieri G.[1], Massa L.[1], Ferrazzi P.[2], Sinagra G.[1]
[1]Dipartimento Cardiovascolare, Azienda Ospedaliero-Universitaria "Ospedali Riuniti", Trieste, Italy, [2]Centro per la Cardiomiopatia Ipertrofica e le Cardiopatie Valvolari del Policlinico di Monza, Monza, Italy

Background. Il management delle complicanze della cardiomiopatia ipertrofica ostruttiva (CMPIO) si rende più difficoltoso nel paziente anziano, in cui il profilo di comorbidità può rendere più complesso il riconoscimento dei fattori che maggiormente concorrono all'aggravamento dello scompenso e più pericoloso il trattamento degli stessi. Questo caso clinico si propone di individuare le criticità gestionali nel paziente anziano affetto da CMPIO severamente sintomatica.

Caso clinico. Donna di 74 anni, ipertesa, obesa, dislipidemica, con insufficienza renale cronica (IRC) di grado moderato e broncopneumopatia cronica ostruttiva (BPCO), affetta da CMPIO con severo gradiente intraventricolare (GIV), nota dall'età di 60 anni, esordita con scompenso cardiaco (SCC). All'ECG: ritmo sinusale e blocco di branca sinistra completo (QRS 140 ms). Al primo ecocardiogramma (ECO): FE 60%, setto interventricolare (SIV): 16 mm, parete posteriore (PP) 12 mm, GIV max 104 mmHg, sensibilmente regredito (53 mmHg) dopo terapia con metoprololo (100 mg/die). Dopo 6 anni in buon compenso clinico (NYHA II), recrudescenza di SCC in corso di fibrillazione atriale persistente (FAP) a rapida frequenza ventricolare, cardiovertita e posta in profilassi con amiodarone (successivamente sospeso per tireotossicosi) ed a causa di processi infettivi broncopolmonari. Nonostante la terapia medica massimale e periodicamente ottimizzata, il controllo dello stato di compenso è labile (NYHA III). All'ECO si apprezza un aumento degli spessori del SIV (20 mm), della PP (16 mm), un peggioramento del GIV (da 53 a 164 mmHg) ed un quadro di valvulopatia degenerativa determinante stenosi aortica e mitralica di grado lieve, FE 70%. Nonostante un iniziale miglioramento clinico-strumentale dopo terapia con disopiramide (400 mg/die), la paziente rimane sintomatica per dispnea da sforzi lievi, il GIV permane comunque elevato (203 mmHg), così come il BNP (400-700 pg/L), configurando un quadro di scompenso cardiaco persistente in corso di terapia medica ottimizzata. Si decide di candidare la paziente ad intervento di settomiectomia secondo Morrow, con conseguente importante riduzione del GIV (da 203 mmHg a 35 mmHg) e discreto miglioramento dello stato clinico (NYHA II), che rimane condizionato prevalentemente dalla valvulopatia degenerativa aortica e mitralica, dalle riacutizzazioni di BPCO e dal non ottimale controllo della pressione arteriosa.

Conclusioni. Nella CMPIO il trattamento chirurgico è di prima scelta se l'ostruzione di LVOT genera un quadro di scompenso cardiaco refrattario alla terapia medica ottimizzata. Specialmente nel paziente anziano, il controllo delle comorbosità è fondamentale per evitare recrudescenze di scompenso cardiaco e nuove ospedalizzazioni, anche se molto spesso, le terapie farmacologiche convenzionali possono non essere titolate in modo ottimizzato.

P361

CASE REPORT: ROTTURA SUB-ACUTA DELLA PARETE LIBERA DEL VENTRICOLO DESTRO

Magnano R.[1], Pezzi L.[1], Petroni R.[1], Di Mauro M.[1], Petroni S.[2], Romano S.[1], Penco M.[1]
[1]Università degli Studi di L'Aquila, L'Aquila, Italy, [2]Casa di Cura Di Lorenzo, Avezzano, Italy

Una donna di 89 anni giungeva al nostro ospedale riferendo dispnea progressiva da 4 giorni ed edema degli arti inferiori da 3 giorni. In anamnesi la paziente aveva storia di ipercolesterolemia ed ipertensione ben controllata dalla terapia farmacologica. La paziente all'esame fisico effettuato al momento del ricovero mostravacondizioni cliniche scadute, tachicardia (110 BFM), tachipnea (40/m), edema degli arti inferiori, turgore delle giugulari e pressione arteriosa nei limiti della norma. All'esame obiettivo cardiologico si evidenziavano toni cardiaci parafonici ed aia cardiaca aumentata alla percussione. L'elettrocardiogramma mostrava bassi voltaggi nelle derivazioni precordiali e alterazioni aspecifiche della fase di ripolarizzazione. Radiografia del torace evidenziava un importante ingrandimento della silhouette cardiaca. L'emogasanalisi rilevava un elevato incremento di acido lattico ed ipossiemia. Gli esami ematici indicavano un incremento dei valori della Troponina e della Fibrinogenemia, un Pro-BNP a 7424 pg/ml e riduzione dei valori dell'Antitrombina III. L'ecocardiografia trans toracica mostrava la rottura della parete libera del ventricolo destro con presenza di un trombo che si estendeva dall'atrio destro fino all'arteria polmonare e di un ematoma pericardico dello spessore di 5 cm che si estendeva dalla parete postero-inferiore fino in sede periaortica. L'atrio destro risultava di dimensioni notevolmente aumentate mentre l'atrio sinistro era di piccole dimensioni per la compressione esterna effettuata dall'ematoma pericardico. Il ventricolo di sinistra presentava una normale contrattilità con una disfunzione diastolica di secondo grado. Veniva effettuata una tomografia computerizzata multistrato per valutare la rottura cardiaca e il referto risultava compatibile con il reperto di trombosi riferito all'ecocardiogramma. Si cercava di ottimizzare il quadro emodinamico somministrando liquidi. Durante la degenza veniva ripetuto più volte l'esame ecocardiografico che non evidenziava modificazioni rispetto al precedente, tuttavia si evidenziava vasta organizzazione trombotica dell'ematoma in sede pericardica e periaortica sopravalvolare. La paziente veniva trasferita presso la terapia intensiva del nostro nosocomio ma solo poche ore dopo la paziente andava in arresto cardiaco e tutti i tentativi di rianimazione furono inutili. Veniva successivamente effettuata l'autopsia per valutare la causa della morte. Si riscontrava al tavolo autoptico una rottura della parete libera del ventricolo destro. La coronaria destra mostrava la presenza di una placca instabile nel tratto prossimale che si estendeva per 20 mm e determinava una stenosi del 90% e sopra la placca era presente un trombo che occludeva l'arteria. Inoltre era presente un vasto trombo pericardico ed uno in atrio destro. Il trombo visualizzato con l'ecocardiogramma nel ventricolo destro non è stato trovato, tuttavia era presente un altro trombo nel ramo destro dell'arteria polmonare. La causa della morte veniva attribuita all'embolia polmonare.

Interventistica e scaffold riassorbibili

P362

UNA SPIACEVOLE SORPRESA DOPO IMPIANTO DI BVS

Elio P., Vaccaro G., Milazzo D., Geraci S., Caramanno G.
San Giovanni di Dio, Agrigento, Italy

Paziente del '78; iperteso, dislipidemico e familiarità per CAD; 04/2014 ricovero c/o la ns struttura per STEMI laterale; alla CNG stenosi subocclusiva del diagonale principale (culprit lesion)e CTO della CDx al tratto prossimale; sottoposto a PPCI (PTCA+DES) del diagonale e dopo qualche settimana a PCI + duplice BVS in overlapping su CDX prossimale; nell'ottobre 2014 ritorna alla ns osservazione per episodi di dolore toracico; alla CNG buon risultato a distanza dell'angioplastica sul ramo diagonale e vistosa formazione aneurismatica in sede di pregressa angioplastica con impianto di BVS al tratto prossimale della CDX; si procedeva quindi, dopo valutazione con IVUS a PCI con impianto di stent ricoperto in sede di aneurisma e completamento con ulteriore stent (BMS) in overlap. L'età del paziente avevano indirizzato l'operatore alla ricanalizzazione della CTO della CDX e all'utilizzo di un device di ultima generazione, quale il BVS, ma ancora l'utilizzo di questi device necessita, forse, di ulteriori evidenze cliniche?

P363

SCAFFOLD RIASSORBIBILI: UNA NUOVA FRONTIERA PER LE STENOSI CORONARICHE?

Devito F.[1], Giardinelli F.[1], Dachille A.[1], Carbonara R.[1], Zito A.[1], Bulzis G.[1], Masi F.[1], Navarese E.P.[2], Rutigliano D.[3], Gaglione A.[4], Ciccone M.M.[5]
[1]Dipartimento D.E.T.O., Sezione di Malattie dell'Apparato Cardiovascolare. Università degli Studi di Bari, Bari, Italy, [2]Nicolaus Copernicus University, Bydgoszcz, Poland, [3]Unità Operativa di Cardiologia Clinica "Villa Bianca", Bari, Italy, [4]SC Cardiologia PO "F. Perinei", Altamura, Italy, [5]UOC Cardiologia PO "S. Paolo", Bari, Italy

Introduzione. Negli ultimi anni, gli scaffold riassorbibili (BVS) sono stati introdotti nella pratica clinica, apportando significative innovazioni nel campo della cardiologia interventisica. Il vantaggio principale dei BVS è quello di superare il problema del corpo estraneo nell'arteria trattata. Infatti i BVS, costituiti principalmente da un polimero di acido poli-L-lattico, una volta impiantati, si comportano come uno stent tradizionale a rilascio di farmaco, ma con il vantaggio di riassorbirsi nell'arco di 2 anni, permettendo così al

- Copyright - Il Pensiero Scientifico Editore downloaded by IP 216.73.216.135 Tue, 08 Jul 2025, 07:49:02

vaso trattato di ripristinare l'anatomia e la fisiologia e diminuendo il rischio di re-stenosi e sanguinamento dovuti alla doppia terapia antiaggregante. Il BVS agisce in tre fasi: rivascolarizzazione, riassorbimento e ripristino. Dopo che la stenosi è stata trattata e ripristinata la pervietà del vaso, lo stent scompare gradualmente. A 2 anni di follow-up, il BVS viene sostituito da proteoglicani e rare cellule muscolari lisce, con il ripristino del normale tono vasomotore. L'intero processo prende il nome di 'terapia di riparazione vascolare'.

Pratica clinica. Attualmente lo studio più significativo sui BVS è il GHOST-EU (Gauging coronary Healing with biOresorbable Scaffolding plaTforms in Europe) Registry". Questo studio retrospettivo, non-randomizzato e multicentrico ha arruolato 1.189 pazienti sottoposti ad angioplastica singola o multivasale con uno o più Absorb-BVS (Abbott Vascular, Santa Clara, CA, USA) in 10 centri europei tra novembre 2011 e gennaio 2014. L'endpoint primario era il fallimento della lesione target (TLF). Uno degli endpoint secondari era rappresentato dalla trombosi dello scaffold. Il successo tecnico (valutato visivamente dal diametro di stenosi residua intra- scaffold <30%) è stato raggiunto nel 99,7% dei casi. L'incidenza cumulativa di TLF era 2,2% a 30 giorni e 4,4% a sei mesi, corrispondente ad un tasso annualizzato del 10,1%. L'incidenza cumulativa di trombosi intra-stent era dell'1,5% a 30 giorni e 2,1% a sei mesi, che corrisponde a un tasso annualizzato del 3,4%. Circa il 70% delle stenosi intra-stent si è verificato entro 24 ore (22%) o entro un mese dall'impianto (48%) e l'87% dei pazienti era in doppia terapia antiaggregante. Tra gli altri endpoint secondari, a sei mesi, il tasso di morte cardiaca era 1%, e di infarto miocardico correlato al vaso "stentato" era 2%.

Conclusioni. Lo stent riassorbibile ha dimostrato di essere efficace e sicuro quanto i convenzionali stent a rilascio di farmaco (DES): basso il tasso di eventi cardiovascolari avversi e di trombosi intra-stent nei pazienti trattati. Recenti studi hanno osservato una piccola percentuale di trombosi, tuttavia paragonabile a quella dei DES, ma sono necessari ulteriori dati clinici di follow-up a lungo termine. Anche se studi clinici sull'efficacia del BVS in pazienti con malattia coronarica complessa devono ancora essere completati, i BVS stanno diventando un'opzione terapeutica molto promettente in pazienti con angina stabile e sindromi coronariche acute.

P364

ABSORB VS DESOLVE: AN OCT STUDY COMPARISION OF THE ACUTE MECHANICAL PERFORMANCES

Agostini C.[1], Mattesini A. [1], D'Alfonso M.G.[1], Di Mario C.[2], Nef H.[3], Gensini G.F.[1], Valente S.[1]

[1]AOUC Careggi, Firenze, Italy, [2]Royal Brompton Hospital, London, United Kingdom, [3]Giesen Hospital, Giesen, Germany

Background. The bioresorbable scaffold (BRS) is a novel approach to treat coronary artery lesions. The mechanical properties of the polymer based ABSORB scaffold (Abbott Vascular, Santa Clara, California, USA) have already been compared to those of second generation metallic DES. Lately, the novolimus-eluting DESolve® (Elixir Medical Corporation, Sunnyvale, California, USA) gained permission for clinical use in Europe.

Objectives. To compare with OCT the acute performence of the ABSORB scaffold Vs the DESolve scaffold and to evaluate appropriate deployment.

Design. Very final post deployment OCT pullbacks of consecutive patients treated with either ABSORB or DESolve were reviewed. The following parameters were calculated: mean and minimal lumen area (MLA), residual in scaffold area stenosis (RAS), incomplete strut apposition (ISA), tissue prolapse area, eccentricity index, symmetry index, strut fracture and edge dissection.

Results. A total of 54 patients were included. The ABSORB group consisted of 33 patients treated with 61 ABSORB® scaffolds and the DESolve group of 21 patients treated with 28 DESolve® scaffolds. Baseline characteristics did not differ significantly between the two groups. Angiographic and QCA lesion characteristics were similar, except for bifurcation involvement, which was more common in the ABSORB group (34.7% vs 0%; p<0.01). OCT analysis showed similar MLA (5.9±1.9 mm2 vs 5.9±1.6 mm2, p=0.97) and mean luman area (7.2±2.2 mm2 vs 7.5±1.7 mm2). There was a trend towards a larger maximum scaffold diameter (3.2±0.5mm vs 3.5±0.4mm, p=0.04) and a lower degree of RAS (20 ± 7.5% vs 16.7±14.8, p=0.16) with DESolve®. Eccentricity index was 0.85± 0.05 with ABSORB and 0.80± 0.07 with DESolve, p<0.01. DESolve® showed higher frequency of distal edge ISA (9.8% vs 39.3%; p<0.01) and larger prolaps area (1.1mm2 vs 5.02; p<0.01) in comparison to ABSORB. Procedural characteristics were different with respect to scaffold deployment and post-dilatation balloon inflation pressure.

Conclusion. The two scaffolds showed similar MLA while there was a trend towards a lower RAS and a larger maximum scaffold diameter with DESsolve. The DESolve scaffold was more eccentric compared to the ABSORB. These results might be related to the unique expansion capabilities and self-correction properties of the DESolve scaffold. Indeed, whether OCT parameters might result in different clinical outcome have to be evaluated.

P365

TOMOGRAFIA A COERENZA OTTICA E ANGIOGRAFIA CORONARICA CON TOMOGRAFIA COMPUTERIZZATA NELLA VALUTAZIONE DEGLI STENT RIASSORBIBILI

D'Alfonso M.G., Mattesini A., Raspanti C., Gensini G.F., Acquafresca M., Valente S.

Azienda Ospedaliero-Universitaria Careggi, Firenze, Italy

La tomografia a coerenza ottica (OCT) ha rappresentato fin dall'inizio la metodica di scelta per la valutazione degli stent riassorbibili (Absorb – Biodegradable Vascular Scaffold, BVS; Abbott Vascular, Santa Clara, CA, US) sia nell'immediato post impianto che durante il follow up per studiare il processo di riassorbimento degli stent. L'angiografia coronarica con tomografia computerizzata (CCTA) rappresenta potenzialmente la metodica non invasiva più accurata per la valutazione post-impianto dei BVS: la presenza di materiale radiotrasparente, permette, infatti un'ottima visualizzazione del BVS alla CCTA. Attualmente, però, sono disponibili solo pochissimi dati estratti da lavori pionieristici del gruppo di Serruys, relativi all'utilizzo di tale metodica per la valutazione delle dimensioni del vaso sottoposto a impianto di BVS. In aggiunta, non esistono dati di confronto tra l'accuratezza delle misurazioni quantitative acquisite con OCT e quelle ottenibili con la CCTA.

Lo scopo di questo studio, pertanto, è quello di valutare in acuto dopo l'impianto di BVS l'accuratezza delle misurazioni quantitative del lume vasale ottenute con CCTA in confronto a quelle estratte dall'imaging intracoronarico mediante OCT.

Tra i BVS impiantati nel nostro Cath Lab, 15 sono stati ricontrollati a 24 ore dall'impianto con CCTA, mediante protocolli con risparmio della dose radiante (<2 mSv). Abbiamo acquisito le misurazione dell'area luminale, diametro max e diametro minimo delle cross sections mediante le due metodiche (le cross sections sono state identificate a partire dal marker prossimale ogni 2,5 mm). Le 160 misurazioni derivate dall'analisi con OCT e con CCTA sono state comparate mediante due metodi statistici: Bland-Altman e correlazione lineare, che hanno documentato la sovrapponibilità delle misurazioni, per tutti e tre i parametri (area, diametro massimo e minimo). In particolare l'analisi Bland-Altman ha fornito come percentuale di misurazioni out of agreement 95% per l'area luminale 4.4%, per il diametro massimo 3.8% e per il diametro minimo 4.4% (in tutti e tre i casi al di sotto del 5% che è il valore limite). L'analisi di correlazione lineare ha fornito i seguenti risultati: per l'area luminale R2 0.90, con slope 0.83; per il diametro massimo R2 0.69, con slope 0.84; per il diametro minimo R2 0.61, con slope 0.84.

I nostri dati hanno dimostrato sovrapponibilità delle misurazioni ottenute con imaging non invasivo rispetto all'attuale gold standard rappresentato dall'OCT. Questi risultati potrebbero rafforzare il ruolo della CCTA anche nel follow up ei pazienti sottoposti a impianto di BVS, limitando il ricorso alla coronarografia e all'OCT solo casi selezionati.

P366

UTILIZZO DI BVS NELLA VASCULOPATIA DEL CARDIOTRAPIANTATO: SINGLE CENTER EXPERIENCE

Bianchi R.B., Cappelli Bigazzi M., Tartaglione D., Crisci M., Di Palma G., Moscarella E., Diana V., Calabrò R., Russo M.G., Calabrò P.

AO dei Colli Monaldi Cardiologia SUN, Napoli, Italy

La vasculopatia del cardiotrapiantato (Cardiac allograft vasculopathy-CAV) è una forma specifica di aterosclerosi coronarica accelerata e rappresenta la principale causa di mortalità e morbilità del paziente sottoposto a trapianto cardiaco, raggiungendo il 30% delle morti totali dei pazienti sopravvissuti a 5 anni. La presenza di inspessimento medio-intimale, dimostrato nei principali studi con tecniche di imaging quali IVUS o OCT ha permesso di predefinire lo sviluppo della CAV a medio e lungo termine. L'angioplastica coronarica percutanea con successivo impianto di stent metallici (bare metal stent BMS) o medicati (drug eluting stent DES) non ha mostrato grandi risultati a medio e lungo termine, dovuti principalmente agli alti tassi di restenosi e rapida progressione di malattia in questa specifica popolazione. Il recente utilizzo di scaffold vascolari totalmente bioassorbibili (BVS) – Absorb, Abbott Vascular – ha portato notevoli vantaggi, soprattutto in termini di completo restoring del vaso, recupero della vosomotilità e bassa incidenza di restenosi. Nella CAV tale utilizzo potrebbe essere particolarmente interessante in considerazione del fatto che la malattia coronarica può essere maggiormente evolutiva, richiedere utilizzo di stent multipli e coinvolgere nel tempo più segmenti coronarici.

Da gennaio 2013 ad oggi sono stati impiantati presso la Nostre Divisione 6 BVS Absorb in 5 pazienti cardiotrapiantati affetti da CAV, documentata all'esame angiografico e/o IVUS. L'età media della popolazione era di anni 49 anni, 3 maschi e 2 femmine. Le cause di trapianto cardiaco erano le seguenti: 1 cardiopatia dilatativa idiopatica, 1 cardiopatia dilatativa post miocardite 3 cardiopatia dilatativa post-ischemica. Le lesioni responsabili erano in 2 casi IVA; 1 CX e 3 CDx. Il diametro medio dei BVS era 2.9 mm e 21,3 mm di lunghezza media. Stenosi pre-impianto calcolata con QCA in 4 lesioni e IVUS in 2 lesioni. Successo procedurale avvenuto nel 100% dei casi, in un paziente si è osservato una occlusione di un side branch di esile calibro (small side branch occlusion < 2 mm) con minimo incremento post-PCI dei valori di troponina e CK-MB senza tuttavia raggiungere criteri per diagnosi di IMA periprocedurale. Il follow-up medio è stato di 6 mesi. Abbiamo riscontrato 1 exitus dovuto a cause non cardiache (quadro di severo distress respiratorio associato a sepsi). Non vi sono stati casi di ristenosi, trombosi di BVS, target lesion revascularization o IMA nell'osservazione al FU.

Nella popolazione in esame l'impianto di BVS per il trattamento della CAV ha mostrato buon profilo di sicurezza ed efficacy nel follow-up a breve e medio termine. Attualmente in letteratura è descritto 1 solo caso di impianto di BVS nella CAV che ha mostrato buon risultato anche a controllo IVUS a distanza. Ulteriori studi clinici e realizzazione di un registro multicentrico potranno fornire maggiori informazioni sull'utilizzo di questa tecnologia in un setting specifico di aterosclerosi coronarica particolarmente aggressiva come nella CAV.

- Copyright - Il Pensiero Scientifico Editore downloaded by IP 216.73.216.135 Tue, 08 Jul 2025, 07:49:02

P367

ESPERIENZA INIZIALE NELL'UTILIZZO DELLO SCAFFOLD CORONARICO RIASSORBIBILE ABSORB IN PAZIENTI CON STEMI: CONFRONTO CON DES METALLICO DI II GENERAZIONE

Marini E., Boi A., Sanna F., Rossi A., Loi B.
Azienda Ospedaliera Brotzu, Cagliari, Italy

Introduzione. Lo scaffold bioriassorbibile absorb (BVS) si è dimostrato un dispositivo affidabile e sicuro nel trattamento della malattia coronarica stabile, proponendosi come terapia di riparazione vascolare con favorevoli implicazioni cliniche. L'esperienza dell'impianto del BVS nelle sindromi coronariche acute, in particolare nello STEMI, sono limitate. L'obiettivo del nostro studio è stato analizzare retrospettivamente i dati del nostro centro relativi ai pazienti (pts) con STEMI trattati con PCI primaria (pPCI) ed impianto di BVS confrontandoli con pazienti sottoposti nello stesso periodo ad impianto di stent metallico ad elutione di everolimus (EES).

Metodi e Risultati. Analizzando retrospettivamente il database del nostro centro abbiamo identificato da Ottobre 2013 ad Dicembre 2014 270 pts giunti alla nostra osservazione per STEMI e sottoposti a pPCI entro 12 ore. Di questi, 17 pts (14 M/3 F, età media 50 anni) sottoposti a pPCI ed impianto di BVS costituivano il gruppo A; 78 pts (63 M, 15 F, età media 65 anni), sottoposti a pPCI ed impianto di EES, il gruppo B. Sono stati analizzati in dettaglio i dati clinici, i dati tecnici periprocedurali e gli outcomes clinici (MACE) durante ricovero ed a un follow up telefonico a distanza. Nel MACE venivano considerati gli eventi morte, re-IMA, trombosi di stent e rivascolarizzazione del vaso target (TVR). I dati tecnici periprocedurali erano così rappresentati: tromboaspirazione 64% gruppo A Vs. 60% gruppo B; infusione di abciximab 88% gruppo A Vs. 68% gruppo B; predilatazione della lesione "culprit" 70% del gruppo A Vs. 61% del gruppo B; postdilatazione 100% gruppo A Vs. 37% nel gruppo B. In entrambi i gruppi l'impianto del device avveniva con successo nel 100% dei casi. Nel gruppo A non si verificavano MACE intraospedalieri. Nel gruppo B si osservava una trombosi acuta di EES necessitante nuova PCI. Ad un follow-up medio di 4 mesi (range 0- 12 mesi) nel gruppo A non si registravano eventi avversi maggiori. Nel gruppo B si verificavano 2 decessi per morte improvvisa di cui uno 7 giorni dopo la dimissione e l'altro dopo 6 mesi.

Conclusioni. La nostra esperienza iniziale sull'utilizzo dei BVS nello STEMI evidenzia risultati clinici favorevoli a breve termine, confrontabili con quelli ottenuti con DES metallici di seconda generazione.

P368

A SINGLE CENTER EXPERIENCE IN USING BIORESORBABLE VASCULAR SCAFFOLDS (BVSS)

Facchin M., Pasquetto G., Gemelli M., Bacchion F., Scattolin G.
U.O. di Emodinamica e Cardiologia Interventistica, Ospedali Riuniti Padova Sud - Madre Teresa di Calcutta, Monselice (PD), Italy

Background. Everolimus-eluting bioresorbable vascular scaffolds (BVSs) have showed a mild-term efficacy to treat de novo coronary artery lesions.

Aim. To evaluate the effectiveness and the safety of BVSs in first 38 consecutive patients treated in our Center.

Results. From March 2013 to December 2014, 38 consecutive patients with coronary artery disease (CAD) were treated in our Center with almost one BVS. The study cohort included 33 (86.8%) male, the mean age was 55.5±6.4 years. Four (10.5%) patients were affected by diabetes mellitus, 17 (44.7%) by hypertension, 24 (63.2%) by hypercholesterolemia, 8 (21.0%) were smokers and 11 (29.0%) presented a positive family history for CAD. Indications to revascularization were stable angina (14-36%), unstable angina (5-13.2%), NSTEMI (10-26.3%), STEMI (5-13.2%) and a positive stress test (4-10.5%). One third of population presented a multivessel CAD and in 35 (92%) left anterior descending artery was involved. Fifty-one lesions were treated with 52 BVSs, 4 Drug-eluting stents and 3 Drug-eluting Balloons. In 9 cases the BVSs presented an overlap. In all cases of BVSs implantation we performed a predilatation and in 93% a postdilatation. Angiographic success was performed in all patients; in 2 (5.2%) cases the procedure was complicated by a vessel dissection and in 1 (2.1%) case by a side branch occlusion. In hospital-MACE occurred in 3 (7.9%) patients, one (2.6%) myocardial infarction, 1 (2.6%) transitory ischemic attack and 1 (2.6%) non-access major bleeding. Mean follow-up was 9.3±4.3 months and in 12 (29%) was performed a coronary angiography. The cumulative rate of MACE was 7,9% represented by 2 (5,2%) case of target vessel revasularization (TVR) and one case of No-TVR revascularization. The incidence of angina was 18.4% (7 cases) but in only three patients we demonstrated a residual ischemia and then proceed with a new revascularization.

Conclusion. BVSs can be successfully used in wide spectrum of clinical presentation with a good short time clinical and angiographic result.

P369

DOES AN OPTIMAL LESION PREPARATION REDUCE THE AMOUNT OF ACUTE RECOIL OF THE BIOABSORBABLE VASCULAR SCAFFOLD? INSIGHTS FROM A REAL WORLD POPULATION.

Danzi G.B.[1], Sesana M.[2], Mario A.[2], Villa G.[2], Sergio R.[2], Aprile A.[2], Nicolino A.[1], Shahram M.[1], Valenti R.[3]
[1]Cardiologia, Pietra Ligure, Italy, [2]Cardiologia, Desenzano del Garda, Italy, [3]Cardiologia, Ospedale Careggi, Firenze, Italy

Aims. In vivo acute recoil of the ABSORB bioabsorbable vascular scaffold (BVS) has been reported in selected patients. The aim of this study was to evaluate the acute recoil of the (BVS) and its relationship with procedural characteristic in a real world population.

Methods. Acute recoil was studied in a consecutive series of patients treated by mean of BVS and compared to subject treated with everolimus-eluting stent (EES). Recoil was evaluated by videodensitometry and was defined as the difference between the mean diameter of the fully expanded balloon on which the device was mounted (or the mean diameter of the post-dilatation balloon), and the mean luminal diameter of the treated segment immediately after the final inflation.

Results. Recoil was assessed in 106 lesions treated by BVS and in 71 stenoses treated by EES. Absolute and percent recoil were significantly greater for the BVS compared to that of the EES (0.32±0.16 mm and 10%±5% vs 0.17±0.07 and 5%±3% respectively; P<0.001). At multiple regression analysis BVS use was associated with acute recoil (Beta=0.477; P<0.001). Optimal lesion preparation (residual stenosis after balloon angioplasty <20%) (Beta=0.217; P=0.027) and large vessel reference diameter (Beta=0.335; P=0.002) were associated with a reduced recoil for the BVS, but not for the EES.

Conclusions. In unselected patients acute recoil of the BVS was significantly larger from that observed for the metallic EES. In the BVS group, residual stenosis after pre-dilatation was correlated with percent recoil; for this reason an optimal lesion preparation seems to be mandatory in order to maximize the mechanical properties of this scaffold.

Comorbidità

P370

CORRELAZIONE TRA FUNZIONE ENDOTELIALE, PARAMETRI DI FUNZIONALITÀ CARDIACA E RESPIRATORIA NEI SOGGETTI CON FIBROSI CISTICA

Gesualdo M.[1], Scicchitano P.[1], Cortese F.[4], Ricci G.[1], Carbonara S.[1], Zito A.[1], Carbonara R.[1], Vergori A.[1], Mappa L.[2], Cavallo L.[2], Ciccone M.M.[3]
[1]Sezione di Malattie dell'Apparato Cardiovascolare, Dipartimento dell'Emergenza e dei Trapianti di Organi, Università degli Studi di Bari, Bari, Italy, [2]Centro di Riferimento Regionale Pugliese per la Fibrosi Cistica, U.O. Pediatria, Università degli Studi di Bari, Bari, Italy, [3]UOC Cardiologia, PO "S. Paolo", Bari, Italy, [4]UO Cardiologia PO "S. Giacomo", Monopoli, Italy

Obiettivo. Numerose evidenze dimostrano una aumentata incidenza di aterosclerosi ed eventi cardiovascolari nei soggetti affetti da malattie infiammatorie croniche sistemiche, e tra queste alcune patologie dell'apparato respiratorio (broncopneumopatia cronica ostruttiva, sindrome delle apnee ostruttive del sonno). Scopo del nostro studio è stato valutare il profilo di rischio cardiovascolare nei soggetti affetti da fibrosi cistica (FC) mediante misurazione di markers di aterosclerosi subclinica e parametri ecocardiografici di funzionalità cardiaca.

Materiali e metodi. Sono stati arruolati 30 pazienti affetti da FC (età media 31+13 anni) sottoposti a spirometria (FEV1, FVC e MEF 25-75), valutazione non invasiva di marcatori precoci di danno vascolare (vasodilatazione flusso-mediata FMD dell'arteria brachiale e spessore intima-media carotideo cIMT) ed ecocardiogramma transtoracico (parametri morfologici, funzionali, Doppler tissutale, pressione sistolica vigente nell'arteria polmonare PAPs).

Risultati. Gli anni di malattia dal momento della diagnosi sono risultati correlati in maniera statisticamente significativa sia con il decadimento dei parametri di funzionalità respiratoria (MEF 25-75: r=-0.39, p=0.033) sia con l'alterazione di alcuni parametri di funzione ventricolare (Tei index del ventricolo destro: r=0.37, p=0.042; E/A del ventricolo destro: r= -0.53, p=0.002; E/A del ventricolo sinistro: r= -0.61, p=0.0001). E/e'sx è risultato correlato con FVC% (r =-0.39; p=0.032); e' dx con FEV1 (r =0.48; p=0.007), con FVC (r =0.44; p=0.014) e con MEF 25-75 (r =0.39; p=0.033); E/e' dx con FEV1 (r=-0.48; p=0.007), con FVC (r=-0.45; p=0.013) e con MEF 25-75 (r=-0.38; p=0.038). Invece, nessuna correlazione è stata trovata tra parametri spirometrici e marker precoci di aterosclerosi FMD e cIMT. La PAPs stimata è risultata inversamente correlata con la FMD (r=-0.46; p=0.009).

Conclusioni. Nonostante il piccolo campione, questo studio dimostra che i soggetti affetti da FC presentano una disfunzione diastolica sia del ventricolo destro che del ventricolo sinistro correlata al peggioramento della funzione respiratoria. Inoltre, l'aumento della pressione arteriosa nel circolo polmonare determina una disfunzione endoteliale che contribuisce ad incrementare il rischio cardiovascolare di questi soggetti.

P371

UN CASO DI MIOPERICARDITE DA INTOSSICAZIONE ALIMENTARE

Devito F.[1], Zito A.[1], Dachille A.[1], Carbonara R.[1], Bulzis G.[2], Di Cillo O.[1], Rizzo C.[1], Giardinelli F.[3], Sassara M.[4], Rutigliano D.[1], Resta M.[4], Caldarola P.[4], Ciccone M.M.[1]
[1]Sezione di Malattie dell'Apparato Cardiovascolare, Dipartimento dell'Emergenza e dei Trapianti di Organi, Università degli Studi di Bari, Bari, Italy, [2]ChestPain Unit, Cardiology Emergency, Università di Bari, Bari, Italy, [3]SC Cardiologia PO "F. Perinei", Altamura, Italy, [4]UOC Cardiologia, PO "S. Paolo", Bari, Italy

Introduzione. Rari sono i casi di miopericardite acuta associata ad intossicazione alimentare in soggetti giovani senza fattori di rischio cardiovascolare. La pancardite è ben documentata in letteratura come quadro associato ad infezione da Salmonelle non tifoidee; la maggior parte

- Copyright - Il Pensiero Scientifico Editore downloaded by IP 216.73.216.135 Tue, 08 Jul 2025, 07:49:02

delle complicanze cardiovascolari avvengono in seguito ad infezione da alcune particolari specie come Salmonella Dublin, in quanto tendono a sviluppare batteriemia. La salmonella ha la capacità di aderire all'endotelio danneggiandolo e predisponendo a complicanze quali endocardite, miocardite e pericardite raramente associate ad altri organismi Gram-negativi.
Caso clinico. Donna di 23 anni, affetta da ipotiroidismo in trattamento con Eutirox. Nega fattori di rischio cardiovascolare, nega familiarità per malattie cardiovascolari. Giunge alla nostra osservazione per epigastralgia, diarrea, astenia e sincope. Riferisce di aver mangiato il giorno precedente pesce crudo. Valutazione clinica: esame obiettivo cardiaco e polmonare nella norma; Laboratorio: Troponina I cardiaca 4.16 mg/ml, D-dimeri 1.05 mg/L, PCR 31.6 mg/L, AST e ALT aumentate; all'ECG lievi anomalie aspecifiche della ripolarizzazione ventricolare; ecocardiogramma nella norma; TC cranio negativa (evidenza di calcificazioni dell'epifisi);coprocoltura risultata negativa; eco-addome nella norma; TAC torace-addome-pelvi: evidenza di piccoli noduli toracici parenchimali di incerta natura, sabbia biliare nella colecisti, modesta effusione nel cavo del Douglas, numerosi linfonodi (>2 cm di diametro) nella piega mesenterica. Eseguiva inoltre prelievi per markersepatitici, anticorpi anti-tiroide, test di Mantoux, Quantiferon, pannello virale (CMV,EBV etc), anticorpi anti-toxoplasma, risultati negativi. Il giorno successivo la paziente riferisce persistenza diepigastralgia, associata a riduzione della Troponinal (2.2 ng/ml), ma alla seconda determinazione eseguita dopo 12 ore si osserva nuovo incremento (8.03 ng/ml); all'ecocardiogramma evidenza di versamento pericardico. Alla luce del quadro suggestivo di miopericardite si somministra Ibuprofene 600 mg x3/diecon progressivo miglioramento delle algie addominali, riduzione degli enzimi cardiaci e del versamento pericardico. La paziente viene dimessa dopo una settimana con diagnosi: "Intossicazione alimentare con miopericardite acuta" ed indicazione a proseguire terapia con Ibuprofene 400 mg x2/die. Dopo 15 giorni la paziente viene rivalutata: asintomatica, enzimi cardiaci negativi, assenza di versamento pericardico.
Discussione. In questa paziente non è possibile escludere la possibilità che si tratti di intossicazione da Salmonella, in quanto è stata effettuata una sola coprocoltura risultata negativa, insufficiente secondo linee guida per escludere l'infezione. La gastroenterite da salmonella, sebbene solitamente autolimitante e sfumata, può esitare in serie complicanze, tra cui miopericardite.Il caso clinico presentato sottolinea l'importanza di essere a conoscenza della capacità della Salmonella di infettare il pericardio in soggetti senza fattori di rischio per aterosclerosi e soprattutto con coprocolture negative.

P372

EMOCROMATOSI EREDITARIA GIOVANILE E CARDIOMIOPATIA DILATATIVA IDIOPATICA: CASE REPORT

Carbonara R., Giardinelli F., Bulzis G., Dentamaro I., Devito F., Zito A., Dachille A., Rizzo C., Ciccone M.M.
Sezione di Malattie dell'Apparato Cardiovascolare, Dipartimento dell'Emergenza e dei Trapianti di Organi, Università degli Studi di Bari, Bari, Italy

Introduzione. L'emocromatosi ereditaria (HH) è una malattia autosomica recessiva del gene HFE caratterizzata da un accumulo di ferro in varie sedi (articolazioni, fegato, cuore, pancreas, ghiandole) esintomiche dipendono dalla localizzazione preferenziale del ferro in eccesso. La forma giovanile è più rara e si manifesta in genere prima dei 30 anni. Due sono le mutazioni missenso (C282Y e H63D) che interessano HFE. Questo gene sembra essere anche un modulatore di malattie cardiovascolari. Infatti la frequenza di mutazione HFE-H63D è aumentata in pazienti con cardiomiopatia dilatativa. La siderosi miocardica è presente in circa il 33% dei pazienti positivi per mutazione di HFE.
Caso clinico. Giunge alla nostra attenzione F.G. maschio, 21 anni, no fattori di rischio cardiovascolare, no abitudini voluttuarie. Anamnesi patologica muta. Da 2 giorni malessere, ortopnea, oliguria, palpitazioni e dolore in ipocondrio destro. Esame obiettivo generale: negativo; esame obiettivo cardiologico: segni di insufficienza cardiaca congestizia. Laboratorio: ferritina sierica:1343 ng/ml, sideremia:380 mcg/dl, saturazione transferrina sierica:74%; ALT: 88 UI/l. Test sierologici per HCV ed HBV negativi. Funzionalità tiroidea e indici di flogosi nella norma. ECG: ritmo sinusale. Ecocardiogramma transtoracico: dilatazione biventricolare con ridotta funzione sistolica (FEVS: 26%) e moderata insufficienza mitralica. Il paziente è stato sottoposto quindi ad ulteriori indagini per cardiopatia dilatativa: la coronarografia ha evidenziato l'assenza di lesioni stenosanti e la biopsia ventricolare destra ha permesso di fare diagnosi istologica di "Emocromatosi miocardica e ampio deposito di ferro nei cardiomiociti". È stato comunque eseguito impianto di ICD monocamerale in prevenzione primaria. Èstato poi indagato l'eventuale accumulo di ferro in altri organi. Ecografia epatica: negativa. TAC addome: iperdensità epatica ed atrofia del pancreas. Si è quindi deciso di eseguire una biopsia epatica: "Siderosi severa (grado 4)compatibile con emocromatosi associata a fibrosi estesa". Ai test genetici il paziente è risultato eterozigote per una mutazioneH63D designata come p.G99R, e associata a emocromatosi giovanile. La diagnosi è stata pertanto 'Cardiomiopatia dilatativa in soggetto affetto da emocromatosi giovanile'. Il paziente è stato dimesso in terapia ottimizzata eccezion fatta per la terapia chelante il ferro (allergia a desferroxamina). Il follow-up ad un anno ha evidenziato miglioramento delle condizioni cliniche: assenza di dispnea e cardiopalmo; ECG Holter negativo e all'ecocardiogramma lieve incremento della FEVS (33%).
Conclusioni. Questo caso supporta la correlazione tra cardiomiopatia dilatativa idiopatica e HH, in un paziente eterozigote per la mutazione H63D del gene HFE e fenotipo positivo. È interessante notare che, nonostante il paziente non assuma terapia chelante, si sia ottenuto un miglioramento clinico ed emodinamico con la sola terapia cardiologica (beta-bloccanti, ACE inibitori e diuretici).Si sottolinea l'utilità di un'adeguata terapia farmacologica cardiologica in pazienti con HH e grave insufficienza cardiaca.

P373

TROMBOSI NEOPLASTICA CAVO-ATRIALE DESTRA: UNA SFIDA DIAGNOSTICA OLTRE CHE TERAPEUTICA

Proclemer A.[1], Piazza R.[2], Belgrano E.[3], Garbeglio A.[4], Pappalardo A.[5], Della Mattia A.[1], Sinagra G.[1], Nicolosi G.L.[2], Cassin M.[2]
[1]Dipartimento Cardiovascolare, Azienda Ospedaliero-Universitaria "Ospedali Riuniti", Trieste, Italy, [2]S.C. Cardiologia, Azienda Ospedaliera "Santa Maria degli Angeli", Pordenone, Italy, [3]Clinica Urologica, Azienda Ospedaliera-Universitaria "Ospedali Riuniti", Trieste, Italy, [4]S.C. Urologia, Azienda Ospedaliera "Santa Maria degli Angeli", Pordenone, Italy, [5]S.C. Cardiochirurgia, Dipartimento Cardiovascolare, Azienda Ospedaliera-Universitaria "Ospedali Riuniti", Trieste, Italy

Background. Alcune neoplasie renali invadono la vena cava determinando una trombosi neoplastica, in rari casi estesa all'atrio destro. L'intervento chirurgico è l'unica opzione terapeutica e prevede sia la trombectomia che la resezione cavale, con o senza CEC. Nei carcinomi renali l'invasione venosa determina una prognosi peggiore se il trombo giunge all'atrio destro, con sopravvivenza 30-40% a cinque anni dall'intervento.
Caso clinico. Paziente di 59 anni, iperteso, senza precedenti, con riscontro occasionale di carcinoma renale destro a cellule chiare e reperto TC di trombosi cavale, ilare ed endocardica aggettante nell'atrio destro con parziale estensione dell'arteria polmonare destra ed assenza di secondarismi sistemici (16x14x15 cm). L'ecocardiogramma evidenziava una funzione di pompa conservata e qualificava la formazione ipo-iperecogena aggettante in atrio destro (dimensioni 6x2,8cm), con mobilità sisto-diastolica non riscontrata alla TC ed estensione fino al piano tricuspidale, reperti confermati anche all'Eco-3D. Dopo questo riscontro il paziente iniziava terapia cito-riduttiva con Sunitinib. Ai controlli TC seriati si evidenziava progressione della malattia con ingrandimento della massa ed ulteriore ectasia cavale. Il paziente veniva sottoposto ad urgente intervento congiunto urologico-cardiochirurgico in timing unico con asportazione della massa renale e trombectomia completa previa CEC, cardioplegia ed atriotomia con necessità di esecuzione di BPAC con graft venoso per sofferenze aritmica ed ischemica intra-operatorie ascrivibili a manipolazione iatrogena della coronaria destra. Il decorso clinico è stato caratterizzato da tamponamento cardiaco in XV° giornata con necessità di drenaggio per via sub-xifoidea e successiva stabilità clinico-strumentale in terapia con FANS e colchicina. Al controllo urologico pre-dimissione il quadro appariva in buone condizioni. Al follow-up ecocardiografico 2D e 3D a due mesi dall'intervento si evidenziava una formazione ipoecogena, disomogenea, adesa alla parete nella stessa sede pre-intervento e flottante nel lume all'interno della vena cava inferiore prima della sbocco in atrio destro. Tale reperto indagato alla TC risultava originante a livello della vena porta (4,4cm cranio-caudale), ascrivibile a ripresa locale della malattia e risultato poi stabile anche ai controlli effettuati nei due mesi successivi con concomitante terapia cito-riduttiva con Axitinib.
Discussione. Alcune forme peculiari di trombosi cavale neoplastica si estendono in senso ascendente fino all'atrio destro. Il ruolo dell'ecocardiografia TTE e TEE per lo studio delle trombosi neoplastiche endocardiache è fondamentale. La tecnica 2D per le informazioni tissutali e come guida per il 3D nelle complete stadiazione e quantificazione, offrono una metodica di studio delle superfici riproducibile e non invasiva da affiancare ad esami strumentali più complessi e talora meno dettagliati.

P374

FIBRILLAZIONE ATRIALE RECIDIVANTE E PERICARDIO: UN INSOLITO COLPEVOLE

Lanzillo C.[1], Scioli R.[1], Commisso C.[1], Lauri F.M.[2], Salustri E.[2], Romano S.[2], Penco M.[2], Calò L.[1]
[1]Policlinico Casilino, Roma, Italy, [2]Scuola di Specializzazione Cardiologia, L'Aquila, Italy

Introduzione. La pericardite costrittiva è una delle più rare patologie del pericardio, le cui manifestazioni cliniche possono esordire precocemente in relazione al grado di compromissione emodinamica della patologia. Una corretta diagnosi è mandatoria per una corretta gestione clinica e chirurgica della patologia e sempre più spesso è guidata da metodiche di imaging multimodale.
Caso clinico. Uomo di 51 anni con anamnesi negativa per fattori di rischio cardiovascolare. In anamnesi un lungo ricovero durante l'infanzia per patologia respiratoria non meglio specificata. Pratica regolare attività fisica con buona tolleranza allo sforzo. Da quattro anni episodi di fibrillazione atriale persistente recidivante con pregresse molteplici cardioversioni elettriche. All'ecocardiogramma riscontro di ipocinesia del segmento medio-apicale della parete infero-laterale del ventricolo sinistro, evidente movimento paradosso del setto interventricolare e segni indiretti di disfunzione sistolica ventricolare destra (TAPSE 15 mm) con acinesia del segmento medio-basale della parete libera del ventricolo destro), atrio sinistro dilatato, dilatazione della vena cava inferiore con ridotto collasso inspiratorio, iperecogenicità diffusa del pericardio in assenza di versamento pericardico. In considerazione delle anomalie della cinesi segmentaria riscontrate all'ecocardiogramma viene sottoposto ad un scintigrafia miocardica che mostra un deficit di captazione del radiofarmaco in sede infero-settale e successivamente a

- Copyright - Il Pensiero Scientifico Editore downloaded by IP 216.73.216.135 Tue, 08 Jul 2025, 07:49:02

cardio-TC (Brilliance 40, Philips Medical Systems) con riscontro di coronarie epicardiche esenti da lesioni e di pericardio ispessito (5 mm), marcatamente calcifico a livello dei solchi atrio-ventricolari inferiore e laterale e dei segmenti basali di entrambi i ventricoli, con aspetto a clessidra del cuore per verosimili effetti costrittivi degli esiti calcifici. Tine test e Quantiferon positivi in assenza di segni radiografici sospetti per patologia micobatterica. Si giunge pertanto alla diagnosi di pericardite costrittiva calcifica ad eziologia tubercolare. A completamento diagnostico si eseguiva risonanza magnetica con evidenza di potenziamento post-contrasto del pericardio che appare ispessito (max 5 mm) in particolare a livello della parete laterale del ventricolo destro e del segmento basale della parete inferiore e laterale del ventricolo sinistro, con coinvolgimento a questo livello del miocardio in sede subepicardica.

Conclusioni. La pericardite costrittiva è una patologia infrequente e nella maggior parte dei casi idiopatica. Tra le forme ad eziologia nota particolarmente insidiosa risulta la forma tubercolare, di cui il caso descritto rappresenta un esempio di paradossale adattamento emodinamico e di iter diagnostico depistato da manifestazioni cliniche inusuali. Emblematica infatti è la discordanza tra il reperto anatomico e lo stato funzionale del paziente. A tal proposito rilevante è l'opportunità fornita dall'imaging integrato nel rivelare l'esistenza di un ospite tanto ingombrante quanto paradossalmente indiscreto.

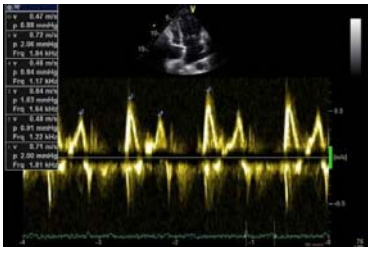

P375

A CASE OF MALIGNANT HEMODYNAMIC PERICARDIAL TAMPONADE IN A PATIENT WITH UTERINE CANCER

Caponi C.[1], Cardona A.[2], Granato Corigliano F.[1]
[1]Ospedale di Cles, Trento, Italy, [2]Ospedale S. M. della Misericorda, Perugia, Italy

A 53-year-old woman was referred to our hospital for two weeks of increasing dyspnea with nausea. Past medical history showed a uterine leiomyosarcoma treated with surgery and chemotherapy three years ago. The subsequent follow up was negative until one year ago when asymptomatic lung and cerebellum node was discovered at the total body computer tomography. The patient restarted chemotherapy. Clinical examination at the time of examination showed regular tachycardia (100 bpm) and bibasal crepitation on chest auscultation. The other findings were unremarkable. Electrocardiogram revealed sinus tachycardia without any conduction abnormalities. Chest radiograph showed lung nodules with a small left-sided pleural effusion. Transthoracic echocardiogram was performed, revealing a minimal pericardial effusion, a moderately reduced left ventricle systolic function (EF 45%) and a giant echogenic mass (longitudinal axis 12 cm) attached to eh free wall of the left ventricle and lateral wall of the left atrium (figure 1 panel A).

On the basis of echocardiographic finding a local myocardial infiltration of a lung metastasis was supposed. A thorax standard contrast-enhanced computer tomography was performed and revealed multiples lung nodules with a large opacity that was adherent to the free wall of the left ventricle (figure 1 panels B).

The patient refused any further treatment and investigations. Three months later, she presented at the emergency room of our hospital for weight loss, dyspnea and general fatigue. An echocardiogram revealed cardiac tamponade resulting from a large pericardial effusion (figure 1 panel C). She refused either pericardiocentesis or continuous drainage of pericardial effusion and radiation therapy for cardiac metastasis. The patient died 3 days later for acute hemodynamic failure.

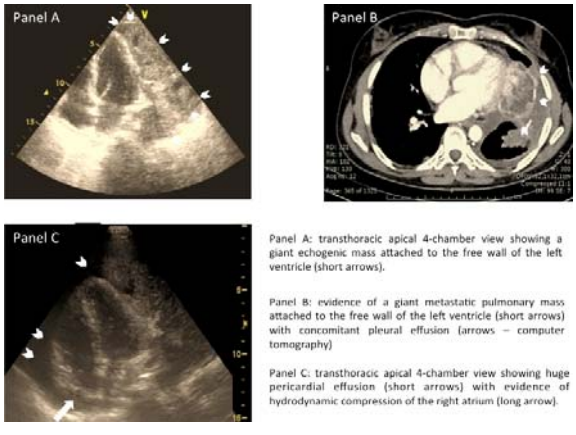

Panel A: transthoracic apical 4-chamber view showing a giant echogenic mass attached to the free wall of the left ventricle (short arrows).

Panel B: evidence of a giant metastatic pulmonary mass attached to the free wall of the left ventricle (short arrows) with concomitant pleural effusion (arrows – computer tomography)

Panel C: transthoracic apical 4-chamber view showing huge pericardial effusion (short arrows) with evidence of hydrodynamic compression of the right atrium (long arrow).

P376

LO STRAIN LONGITUDINALE GLOBALE PREDICE IL DANNO MIOCARDICO IN PAZIENTI AFFETTI DA MIELOMA MULTIPLO IN TRATTAMENTO CHEMIOTERAPICO AD ALTE DOSI: RISULTATI PRELIMINARI

Rao C.M.[1], Martino M.[1], Aguglia D.[1], Casciola G.[1], Imbesi C.[1], Marvelli A.[1], Sgrò M.[1], Benedetto D.[2], Lucà F.[3], Francese G.M.[4], Gulizia M.M.[4], Benedetto F.A.[1]
[1]Azienda Ospedaliera Bianchi Melacrino Morelli, Reggio Calabria, Italy, [2]Ospedale Universitario Monzino, Milano, Italy, [3]Ospedale P. Borsellino, Marsala, Italy, [4]U.O.C Cardiologia Garibaldi Nesima, Catania, Italy

Background. Il mieloma multiplo è un tumore delle plasmacellule che, assieme ai linfociti T, rappresentano le due principali tipologie cellulari coinvolte nella risposta immunitaria. Gli studi sulle cellule staminali hanno dato un enorme contributo alla cura di questa patologia. Il trapianto di cellule staminali del sistema linfoide che vengono infuse nel paziente 24 h dopo il trattamento chemioterapico, può avere applicazione in questo campo. Lo strain bidimensionale è una tecnica ecocardiografica recente che consente di valutare la deformazione miocardica regionale e globale durante il ciclo cardiaco. La cardiotossicità dei farmaci impiegati in questi pazienti risulta ancora poco studiata con l'applicazione di queste metodiche. Scopo di questo studio è stato valutare, mediante l'utilizzo del 2DSTE (Speckle Tracking Echocardiography) possibili alterazioni della deformazione ventricolare, quale espressione di un coinvolgimento miocardico preclinico, in pazienti affetti da mieloma multiplo. Materiali e metodi. La popolazione dello studio è costituita da 15 pazienti (12 maschi, età media 52±12 anni) sottoposti a chemioterapia ad alte dosi (inibitori del proteasoma come bortezomib, ciclofosfamide e melphalan) che presentano conservati indici di funzione sistolica in assenza di significative patologie valvolari e da una popolazione di controllo di 20 sani. Il percorso è stato suddiviso suddiviso in tre fasi: Fase pretrattamento (ecg, ecocardio, dosaggio troponina e BNP); fase del trattamento, costituita da cicli di chemioterapia pre trapianto e FU a 6 mesi ed un anno con le medesime valutazioni clinico-strumentali. È stato utilizzato un ecografo ViVid 7 (GE Vingmed Ultrasound); l'analisi 2D Strain è stata eseguita off-line su workstation. Sono stati valutati i seguenti parametri di strain bidimensionale: strain longitudinale del ventricolo sinistro (SL%), strain circonferenziale a livello basale ed apicale del ventricolo sinistro (SC%), strain radiale basale e apicale del ventricolo sinistro (SR%). Risultati. La frazione di eiezione è risultata normale in tutti i pazienti. Il confronto dei parametri valutati con 2DSTE ha mostrato valori significativamente più bassi di strain longitudinale medio SL% (-14,1±3,7 vs -19,8±3,2, P<0,001) nei pazienti con mieloma rispetto alla popolazione di controllo già nella fase di pre-trattamento; questo trend si è mantenuto durante il trattamento soprattutto nei pazienti trattati con melfhalan. Gli indici di funzione diastolica (E/A, picco di velocità proto-diastolica E'al Doppler tissutale, ed E/E') evidenziano un'alterazione del rilasciamento diastolico. Questi dati preliminari depongono per una significativa compromissione delle fibre longitudinali nei pazienti trattati. Conclusioni. Nei pazienti affetti da mieloma l'alterazione della funzione longitudinale osservata con la metodica del 2DSTE,può essere indicativa di un precoce danno miocardico, un prolungato follow-up ecocardiografico si rende necessario per definire il valore prognostico di tali indici di deformabilità che potrebbero essere impiegati, prima della comparsa di una disfunzione sintomatica.

P377

PER UN EMANGIOMA CARDIACO, UN'ANOMALIA VASCOLARE CEREBRALE. CASUALITÀ?

Peritore A., De Chiara B., Spanò F.M., Santambrogio G.M., Quattrocchi S., Sormani P., Cereda A., Moreo A., Giannattasio C.
Ospedale Niguarda Ca' Granda, Milano, Italy

Gli emangiomi costituiscono il 4,7% di tutti i tumori cardiaci benigni e possono presentarsi durante l'infanzia o l'età adulta. La presentazione clinica varia in base alla localizzazione, alle dimensioni e alle strutture cardiache primariamente interessate, mentre la prognosi dipende fondamentalmente dalla resecabilità della massa neoplastica. Essi sono composti da una sottile o robusta parete di capillari e possono associarsi sia ad emangiomi extracardiaci che ad altre anomalie dei vasi cerebrali quali le malformazioni artero-venose. Queste ultime sono caratterizzate da una comunicazione diretta, patologica, tra arterie e vene, in assenza del normale letto capillare: il sangue passa dal distretto arterioso a quello venoso con alto flusso e ad alta pressione, percorrendo dei canali vascolari anomali, dilatati e tortuosi.

Caso I. Un uomo di 47 anni, durante procedura endovascolare per embolizzazione di fistola artero-venosa durale cerebrale, è andato incontro a un episodio di tachicardia sopraventricolare, regredito dopo terapia farmacologica endovenosa con amiodarone. All'ecocardiogramma, eseguito nei giorni successivi, evidenza di grossolana formazione in atrio destro occupante quasi tutta la camera atriale. Previa RM cardiaca, il paziente è stato sottoposto a rimozione chirurgica "en bloc" della massa e l'esame istologico ha permesso di porre diagnosi di "emangioma cavernoso".

Caso II. Una donna di 59 anni, ipertesa in trattamento, è andata incontro ad ACC al proprio domicilio; ritmo di presentazione: asistolia. Dopo ROSC, all'elettrocardiogramma si evidenziava fibrillazione atriale ad alta frequenza con sopraslivellamento di ST in V2-V3, reperto che ha portato ad una prima diagnosi di infarto miocardico acuto. All'ecocardiogramma riscontro di severa disfunzione sistolica del ventricolo sinistro e di una massa ovoidale in atrio destro ad ecostruttura disomogenea, altamente vascolarizzata. La coronarografia (CVG)

- Copyright - Il Pensiero Scientifico Editore downloaded by IP 216.73.216.135 Tue, 08 Jul 2025, 07:49:02

ha escluso stenosi coronariche emodinamicamente significative, ma ha documentato un ampio vaso atriale, a partenza dalla circonflessa, che vascolarizzava la massa tumorale. Poco dopo la CVG, per un rapido peggioramento delle condizioni cliniche, per la comparsa di segni neurologici e anisocoria e per la tendenza all'ipertensione arteriosa è stata eseguita una TC encefalo in urgenza con riscontro di sangue subaracnoideo e di una ipodensità del parenchima cerebrale con interessamento diffuso degli emisferi cerebrali e del tronco cerebrale. La paziente è deceduta la mattina successiva e l'autopsia ha confermato il sospetto di un "emangioma con atipie cellulari".
Studi genetici hanno dimostrato l'esistenza di complessi meccanismi regolatori della morfogenesi e della stabilità vascolare. Le malformazioni vascolari, fortunatamente rare, possono presentarsi in forme diverse e non è casuale il riscontro su entrambi i pazienti di un emangioma cardiaco e di una anomalia vascolare cerebrale, ma è plausibile piuttosto che entrambe le lesioni, siano il risultato di un'alterazione su base genetica di tali meccanismi, alterazione che ne rappresenterebbe il substrato fisiopatologico comune.

Interventistica: complicanze

P378

CORONARY PERFORATION AND CARDIAC TAMPONADE DURING PCI WITH GOOD FINAL RESOLUTION

Moscato F., Capobianco S.
Ospedale G. Rummo, Benevento, Italy

Aims. Perforation or rupture of a coronary artery with subsequent pericardial effusion and cardiac tamponade is a potentially life-threatening complication of percutaneous coronary intervention (PCI).I would like to present a case with good final result.
Methods. Several emergency treatment strategies exist to close the perforation including reversal of anticoagulation, prolonged balloon inflation, implantation of covered stent, local injection of thrombogenic molecules, placement of microcoils, or open heart surgery. Here i report on a 70-years-old patient who underwent PCI ad hoc of calcified stenosis of proximal segment of left anterior descending (LAD) for stable angina (CCS 3). The artery was reopened,a drug eluting stent implanted successfully but we observed that it was not well expanded in the middle. I do subsequently postdilatation with non compliant balloon and observed with next injection, after that balloon was deflated, coronary perforation type III with pericardial effusion in cardiac silhouette (>1 mm exit hole). The patient developed nearly immediate cardiac tamponade and was treated with balloon obstruction of perforation followed by implant of covered stent and promptly pericardiocentesis trans subcostal echo-guided with rapid return from shock condition to normal blood pressure. During shock we have done a orotracheal intubation of patient. Therapy on board: heparin ev (100UI/KG),dual antiplatelet therapy with cardioaspirin cp 100 mg daily and efient 10 mg cp daily, dopamine and dobutamine and adequate volume resuscitation. The patient had a small non-Q-wave infarction (peak creatine Kinase 803 U/L) but an otherwise uncomplicated recovery.
Conclusion. The success of procedure is due to better outcomes with radial access (reduction of hemorrhagic event at site of access),rapid pericardiocentesis after implant of covered stent, to avoid reversal of anticoagulation for risk of stent thrombosis (drug eluting stent), assistance postoperative to be continued also in repart of resuscitation. But the very secret of success is to pray Gog because He have ever said to me: Keep calm and go fixed.

P379

RISOLUZIONE SPONTANEA DI DISSEZIONE IATROGENA DELLA CORONARIA DESTRA

Chabane H.K., Paradossi U., Gianetti J., Marchi F., Benedetti G., Berti S., Maffei S.
Fondazione Toscana G. Monasterio, Massa, Italy

Donna di 79 anni senza fattori di rischio cardiovascolare con anamnesi cardiologica negativa, giunge alla nostra attenzione per angina da sforzo ingravescente e riscontro ecocardiografico di acinesia della parete anteriore. Sottoposta a studio coronarografico si riscontra una stenosi subocclusiva del tratto medio dell'arteria discendente anteriore coinvolgente l'origine di un ramo diagonale di buon calibro. L'iniezione della coronaria destra mostra una destra dominante priva di lesioni significative. La paziente veniva quindi sottoposta a rivascolarizzazione percutanea mediante tecnica di "kissing balloon" su IVA-ramo diagonale e rilascio di stent biforcato 3,0-2,5x19 mm sull'arteria discendente anteriore media e di due stent medicati a monte e a valle dello stent precedentemente posizionato con buon risultato angiografico finale. Al rientro della sala di emodinamica la paziente era asintomatica ed in buon compenso emodinamico. Si registrava un episodio di nausea e vomito trattato con una fiala di metoclopramide.
All'ECG eseguito come protocollo in reparto dopo la procedura di angioplastica si evidenziava la comparsa di onda di lesione a sede inferiore con un sopraslivellamento del tratto ST di 5 mm. IL controllo angiografico eseguito in urgenza mostrava una dissezione della coronaria destra nel suo tratto prossimale (figura), con pervietà degli stent precedentemente posizionati.
Nonostante vari tentativi non si riusciva a posizionare la guida nel vero lume e si decideva quindi di interrompere la procedura. All'ecocardiografia post-procedurale, si evidenziava una compromissione della funzione ventricolare sinistra con FE del 35% ed un rigurgito mitralico di grado moderato-severo.
La paziente rimaneva stabile durante il successivo decorso, asintomatica in buon compenso emodinamico con un significativo rialzo degli enzimi di miocardionecrosi (picco 135 ngr/ml). In quarta giornata post-procedurale, veniva eseguita una coronarografia selettiva destra di controllo che non mostrava nessun segno di dissezione con buon flusso all'interno del vaso in tutto il suo decorso. La paziente veniva dimessa in sesta giornata post-procedurale.

P380

OCCLUSIONE TOTALE DELLA CORONARIA DESTRA DA DISSEZIONE SPONTANEA TRATTATA MEDIANTE IMPIANTO DI STENT A RILASCIO DI FARMACO

Cannone G.S., Lucreziotti S., Salerno-Uriarte D., Centola M., Sponzilli C., Verzoni A.
AO San Paolo, Milano, Italy

La dissezione spontanea delle arterie coronarie (SCAD) è un evento raro, di eziologia incerta e potenzialmente grave. Si può presentare in varie forme che variano dall'angina all'infarto miocardico, lo shock cardiogeno e la morte cardiaca improvvisa. Viene riscontrata in meno dell'1% delle coronarografie (CNG). Nelle varianti non aterosclerotiche, fattori di rischio sono il periodo peripartum, le connettivopatie e le vasculiti. Il trattamento rimane non definito e dipende dalla presentazione e dalla stabilità clinica. In assenza di segni di ischemia e/o instabilità emodinamica si può optare per una strategia conservativa. La SCAD, infatti, ha un'alta tendenza alla guarigione spontanea. In caso di instabilità emodinamica, tuttavia è indicata la rivascolarizzazione per via percutanea o mediante bypass aortocoronarico. In questo case report presentiamo il caso di una dissezione coronarica spontanea in una giovane donna di 37 anni.
Case report. Giungeva alla nostra osservazione per angina mista insorta alcuni giorni prima. Nonostante la giovane età la paziente presentava diversi FRCV: fumo, dislipidemia, ipertensione arteriosa trattata con betabloccante. L'ECG d'ingresso mostrava onde T negative in DII, DIII e aVF ed in V5-V6, non presenti in un precedente tracciato. Si evidenziava incremento di TnI (CK neg), Hb 9,5 g/dl in nota anemia mediterranea. La CNG mostrava una dissezione spontanea del tratto prossimale di CD con occlusione del tratto medio. Un precoce ramo IVP e il ramo PL presentavano flusso TIMI 1. La coronaria sinistra, regolarmente canalizzata, emetteva circoli collaterali che riabitavano il ramo PL. Veniva inizialmente trattata con terapia medica conservativa con statina ad alte dosi e doppia terapia antiaggregante (aspirina 100 mg, ticagrelor 90 mg x 2). Tuttavia, per la persistenza di angina veniva posta indicazione a rivascolarizzazione percutanea. Il vero lume della CD veniva selettivato con filo guida BMW Universal che progrediva agevolmente nel ramo IVP. Per selettivare il ramo PL si rendeva necessario l'impiego di un filo guida Fielder XT con iniezione controlaterale per opacizzare i tratti distali e per orientare la progressione del filo guida. Dopo aver predilatato i tratti prossimale e medio di CD con palloni di diametro crescente per minimizzare il rischio di rottura della parete (1.25, 1.5, 2.0), sono stati posizionati 3 stent medicati Promus Premiere in overlapping, a partire dal ramo PL prossimale fino all'ostio (2.75 x 38, 3 x 12, 3 x 32). Per il persistere di piccola rima di dissezione all'origine del ramo IVP, è stato posizionato un ulteriore stent Promus Premiere 2.5 x 12 mm con tecnica T-stenting. La procedura è stata ottimizzata con postdilatazioni intrastent dell'intero tratto con pallone nc 3.5 x 20 ad alte atmosfere e kissing balloon finale dei rami IVP e PL. Il successivo decorso clinico è stato regolare e privo di complicanze per cui la paziente veniva dimessa dopo 3 giorni di degenza.

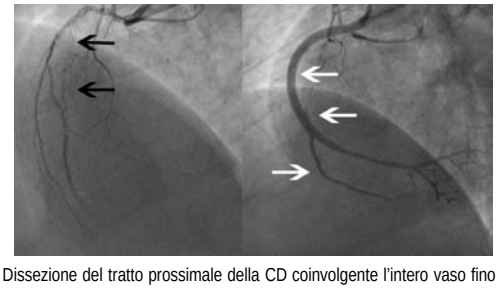

Figura. Dissezione del tratto prossimale della CD coinvolgente l'intero vaso fino alla crux cordis (frecce nere). Completa ricanalizzazione del vaso dopo posizionamento di 4 stent in overlapping (frecce bianche).

- Copyright - Il Pensiero Scientifico Editore downloaded by IP 216.73.216.135 Tue, 08 Jul 2025, 07:49:02

P381

PERICOLI NASCOSTI NELL'ACCESSO RADIALE: VASTO EMATOMA TARDIVO CORRETTO CHIRURGICAMENTE IN UNA PAZIENTE IN TERAPIA ANTICOAGULANTE ORALE CON PROTESI MITRALICA DISFUNZIONANTE E CON SUCCESSIVO SVILUPPO DI TROMBOSI VALVOLARE

Paradies V., Masi F., Cafaro A., Resta F., Cellamare M.T., Marangelli V., Zanna D., Pepe M., Quagliara D., Favale S.
Cardiologia Universitaria Policlinico di Bari, Bari, Italy

Una donna di 57 anni, dislipidemica, diabetica, obesa (BMI 31,2), portatrice di protesi valvolare meccanica mitralica da 20 anni, veniva ricoverata per edema polmonare acuto associato a fibrillazione atriale ad alta risposta ventricolare e focolaio broncopneumonico. Dopo stabilizzazione del quadro clinico, sviluppava angina a riposo associata a lieve rialzo della troponina I (0,5 ng/mL). Un ecocardiogramma mostrava riduzione della frazione di eiezione (45%) ed insufficienza mitralica periprotesica di entità moderato-severa. Si poneva indicazione all'angiografia coronarica. All'ingresso i parametri ematologici risultavano nella norma con evidenza di insufficienza renale moderata. Il rischio emorragico era molto elevato (Crusade: 57) come anche il rischio trombo-embolico. La terapia con eparina a basso peso molecolare (EBPM) veniva sospesa la mattina della coronarografia che veniva eseguita con approccio radiale destro. Il sito di puntura era acquisito in posizione relativamente prossimale (5-6 cm a monte del processo stiloideo) per la presenza di ematoma da ripetute emogasanalisi a livello del polso. La guida veniva inserita in arteria in scopia in assenza di resistenza e di tortuosità del vaso. Veniva somministrata eparina non frazionata (2500 UI) come medicazione standard. Le coronarie risultavano esenti da malattia aterosclerotica (Fig 1). La procedura terminava dopo 12 minuti con un ACT di 200 sec. Veniva rimosso l'introduttore idrofilico 6Fr/11 cm e posizionato un sistema di compressione a braccialetto. A due ore dal termine veniva somministrata EBPM (6000 UI). Dopo circa 40 ore si sviluppava rapidamente un ematoma esteso a tutto l'avambraccio (EASY class IV), non determinante sindrome compartimentale. Un esame TAC (fig 2) evidenziava piccolo gemizio in fase arteriosa a livello del sito di puntura. Si eseguiva medicazione con fasciatura compressiva, tuttavia si osservava anemizzazione progressiva, ematoma rifornito omosede al Doppler (fig 3). La paziente veniva trasfusa a 4 giorni dalla procedura e sottoposta in seguito a sutura chirurgica. Un ecocardiogramma transesofageo confermava l'insufficienza paravalvolare severa (fig 4) con indicazione alla revisione chirurgica e mostrava una formazione trombotica adesa alla valvola stessa (fig 5). Conclusioni: la diagnostica coronarica con approccio radiale comporta un rischio di complicanze emorragiche molto basso rispetto all'accesso femorale. Nonostante ciò in casi selezionati i rischi procedurali sono comunque elevati. Per l'elevato rischio trombotico ed emorragico si verificava una rara complicanza emorragica insolitamente tardiva e resistente a tentativi di compressione meccanica ed eco-guidata. Di solito nell'approccio trans-radiale i sanguinamenti locali si verificano per perforazione del vaso, mentre quelli collegati all'accesso, sono in genere di entità ridotta e controllabili con le sole misure di compressione esterna. Questo caso invece necessitava trasfusione ed intervento chirurgico. La dimostrazione che la complicanza non potesse essere evitata sta nel fatto che, nonostante la terapia anticoagulante fosse strettamente monitorata, si è verificata anche una complicanza trombotica.

Fig. 1a

Fig. 1b

Fig. 2a

Fig. 2b

Fig. 3

Fig. 4a

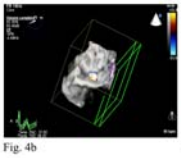
Fig. 4b

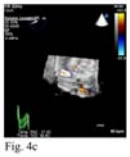
Fig. 4c

Fig. 5a

Fig. 5b

P382

UN CASO DI PCI RESCUE IN UNA DISSEZIONE DI CORONARIA DESTRA IN CORSO DI TAVI

Giardinelli F.[1], Carbonara R.[1], Bulzis G.[1], Dachille A.[1], Dentamaro I.[1], Rizzo C.[1], Zito A.[1], Bortone A.S.[2], De Cillis E.[2], Ciccone M.M.[1]
[1]Sezione di Malattie dell'Apparato Cardiovascolare, Dipartimento dell'Emergenza e del Trapianto d'Organo (DETO),Università di Bari, Bari, Italy, [2]Dipartimento di Cardiochirurgia, Università di Bari, Bari, Italy

Background. Attualmente l'impianto transcatetere di valvola aortica (TAVI) rappresenta pressoché l'unica e fattibile alternativa al classico intervento chirurgico in pazienti con indicazione alla sostituzione della valvola aortica stenotica ed una aspettativa di vita superiore ad un anno ma per i quali il rischio legato alla chirurgia tradizionale risulta essere inaccettabile (ESC guidelines 2012).

Case report. Nel mese di novembre 2014 giunge alla nostra attenzione la paziente G.L. 84 anni; BMI: 28,54 Kg/m2. Fattori di rischio cardiovascolare: ipertensione arteriosa; BPCO; dislipidemia. Anamnesi: no storia di cardiopatia ischemica; ipertensione polmonare (PAPs: 80 mmHg). Da settembre 2013 comparsa di dispnea ed astenia (NYHA II), singolo episodio di sincope da sforzo. No angor e cardiopalmo. Al momento del ricovero forte astenia e dispnea (NYHA IV). ECG: ritmo sinusale, ipertrofia ventricolare sinistra. Ecocardiogramma transtoracico: stenosi aortica severa (gradiente transvalvolare medio: 60mmHg; area valvolare: 0.6cm2) associata a lieve insufficienza. Moderata insufficienza mitralica, ipertrofia ventricolare sinistra,FEVS:40%. Laboratorio nella norma. La coronarografia ha escluso la presenza di lesioni emodinamicamente significative. Abbiamo dunque concluso che la sintomatologia fosse ascrivibile alla stenosi aortica severa evidenziata all'ecocardiogramma transtoracico. La terapia che si configurava per questa paziente era rappresentata la sostituzione valvolare aortica. L'HeartTeam ha ritenuto troppo elevato il rischio chirurgico (Logistic EuroSCORE I: 38,67%; EuroSCORE II: 3,49%; STS mortality score: 26,3%) per cui si è optato per una TAVI. Nella fase preparatoria alla procedura è stata eseguita angio-TC per la valutazione degli accessi femorali e le misurazioni relative all'anatomia della valvola nativa concludendo per l'impianto di una valvola Edwards Sapien 3 23mm, accesso femorale destro con accesso controlaterale di back-up. Durante la procedura in virtù dell'origine caudale della coronaria destra (8.2mm) abbiamo deciso di incannulare selettivamente la stessa con un catetere guida e di portare una guida di protezione sino all'IVP, lasciando in sede entrambi gli elementi. Si è proceduto quindi alla valvuloplastica con un pallone Loma Vista 20mm ed al corretto posizionamento della protesi. Tuttavia qualche minuto più tardi la paziente ha cominciato a lamentare angina associata a BAV di III grado. Il controllo ha mostrato una dissezione di tipo F della coronaria destra. Il catetere e la guida di protezione lasciati in sede hanno permesso l'impianto immediato di 3 DES con esclusione del flap intimale (TIMI3), regressione dell'angor e del BAV. La paziente è stata dimessa a 6 giorni dopo in terapia medica ottimizzata.

Conclusioni. L'attuale letteratura riporta pochi dati riguardo la dissezione della coronaria destra come complicanza della TAVI. Per quanto sappiamo questo è il primo caso documentato in cui durante una TAVI sono stati utilizzati sia il catetere che la guida a protezione dell'ostio coronarico: tale strategia ha permesso di prevenire il fallimento dell'intera procedura.

P383

IMPIANTO DI FILTRO CAVALE DEFINITIVO DI TIPO RIMOVIBILE ALN: COMPLICANZE A LUNGO TERMINE

Zecchel R.[1], Frigo G.M.[1], Zennaro M.[1], Rettore C.[2], Zonta L.[2], Pedon L.[1]
[1]U.O.C. Cardiologia ULSS 15, Cittadella, Italy, [2]UOC Radiologia ULSS 15, Cittadella, Italy

Scopo. Il posizionamento del filtro cavale (FC) è indicato nei pazienti (pz) affetti da embolia polmonare (EP) o trombosi venosa profonda prossimale in presenza di controindicazioni alla terapia anticoagulante (TAO) o di recidive tromboemboliche in terapia. Dai dati del registro MAUDE il numero di impianti di FC è progressivamente aumentato negli ultimi anni come pure le complicanze ad essi correlate. Abbiamo pertanto voluto verificare quanti pz hanno sviluppato complicanze nella nostra casistica e con uno specifico FC.

Materiali e metodi. Dal gennaio 2000 al dicembre 2006, 74 pz consecutivi (41 maschi/33 femmine, età media all'impianto 73,4±12,6, range 24-94 anni) sono stati sottoposti ad impianto per via percutanea di un FC definitivo rimovibile ALN (Implants Chirurgicaux) in sede sottorenale senza complicanze procedurali. Una neoplasia attiva era presente in 31 pz (42%). È stata condotta una analisi retrospettiva mediante revisione sistematica della documentazione radiologica (Rx torace/addome, TAC toraco-addominale con mdc) e clinica negli anni successivi all'impianto. Sono state definite come complicanze: occlusione del filtro e trombosi della vena cava inferiore, migrazione del device, frattura e migrazione delle braccia del FC, ricorrenza di EP clinicamente rilevante.

Risultati. La rimozione percutanea del FC è stata effettuata in 9 pz (12%,età media 68±12 anni) dopo un periodo medio di 7±3 mesi. In 65 pz non è stata eseguita la rimozione del FC per persistenza di controindicazioni alla TAO, instabilità clinica o rifiuto del pz. Ad un follow-up medio di 9,6±1,4 anni risultano ancora viventi 15 pz portatori di FC (10 maschi/5 femmine, età media 72,6±15,3). Le complicanze sono state documentate in 7 pz su 15 analizzati (46%), legate a fratture e migrazioni di uno o più braccia del FC, ad una recidiva di EP e ad una trombosi cavale. I risultati sono riportati nella tabella.

- Copyright - Il Pensiero Scientifico Editore downloaded by IP 216.73.216.135 Tue, 08 Jul 2025, 07:49:02

Pz	F-Up (anni)	Fratture (N)	Sede embolizzazione/ migrazione	Recidiva EP/ trombosi VCI
1	13	2	VDx/VCI	No
2	10	2	PA dx/retroperitoneo	No
3	10	2	PA sx/retroperitoneo	No
4	10	2	PA dx	No
5	8	0	Penetrazione parziale duodeno	No
6	8	0	Penetrazione parete aortica	Si
7	8	0	Nessuna	Si

VCI=vena cava inferiore. VDx=ventricolo dx. PA=arteria polmonare. EP=embolia polmonare.

Conclusioni. Nei pazienti sottoposti a impianto di FC e sopravvissuti alla malattia di base l'incidenza di complicanze è elevata ad un follow-up a lungo termine. È pertanto raccomandabile la rimozione precoce e sistematica del FC; in caso di permanenza prolungata del device è consigliabile un programma di sorveglianza clinica e strumentale con indagini radiologiche. Per stabilire tuttavia la reale incidenza delle complicanze legate alla permanenza dei FC, sono necessari studi clinici prospettici e di più ampie dimensioni.

P384

NEUROTOSSICITÀ INDOTTA DA MDC IODATO DOPO PROCEDURA DI CORONAROGRAFIA

Solarino G., Talini E., Lilli A., Robiglio L., Baratto M.T., Casolo G.
Ospedale Versilia ASL12, Lido di Camaiore, Italy

Introduzione. La neurotossicità indotta da mezzo di contrasto iodato (NCI) è una rara complicanza riscontrata durante le procedura angiografiche. La presentazione clinica risulta varia (encefalopatia, cecità corticale, deficit focali, epilessia). Generalmente ha durata limitata e ripresa completa dopo negativizzazione degli esami neurologici. Ad oggi sono descritte piccole casistiche o case-report per cui è difficile estrapolare dati riguardo a fattori di rischio e prognosi.

Metodi. Si descrivono i casi retrospettivamente analizzati di 2 pazienti (pz) afferiti alla nostra UOC per eseguire coronarografia con utilizzo di Iobitridolo (Xenetix 350, GUERBET SpA, INN 767,8 mg corrispondente a iodio 350 mg, non ionico a bassa osmolalità, triiodato).

Risultati. Dal gennaio 2010 a dicembre 2014 presso la nostra UOC sono state eseguite 2465 procedura di emodinamica con utilizzo di mdc (coronarografie, angiopolastiche, cateterismi) e in 2 casi è stata fatta diagnosi di NCI post-procedurale. Il primo pz (♀ 73 aa; ipertensione arteriosa, IRC in dialisi) sottoposta a coronarografia per SCA-NSTEMI, trattata con PCI e stenting medicato su due vasi con utilizzo totale di 397cc di mdc. Procedura complicata da dissecazione di coronaria destra e BAV totale parossistico. Sintomatologia insorta subito dopo la procedura con agitazione psicomotoria (APM) e paralisi facio-brachio-crurale (FBC) dx. Prima TC positiva per segni di ESA nei solchi fronto-parietali a sx (fp sx)e iperdensità delle strutture vascolari per mdc. Recupero completo della paralisi FBC dopo 48 ore e dell'APM dopo 6 giorni. TC di controllo a 48 ore negativa per iperdensità fp sx. Il 2° pz (♂ 80 aa, BPAC, ipertensione arteriosa, dislipidemia, creat 1.1mg/dl), ricoverato per angina instabile ha eseguito solo coronarografia con utilizzo di 150cc di mdc. Sviluppo nelle ore seguenti di disorientamento spazio-temporale (DST) e APM. Prima TC positiva per presenza a livello dei lobi occipitali di iperdensità dei solchi sub aracnoidei per superamento della barriera ematoencefalica da parte del mdc. Recupero del DST e dell'APM a 48 ore con negativizzazione del reperto TC.

Conclusioni. La CIN è una rara complicanze delle indagini emodinamiche. Non si conoscono ancora fattori di rischio anche se sembra che l'età, la presenza di ipertensione e il sesso maschile siano predisponenti. Generalmente ha prognosi benigna ma sono descritti casi di deficit permanenti. L'istituzione di un registro multicentrico potrebbe essere utile nello studio e nella prevenzione di tale complicanza.

P385

UNA RARA COMPLICANZA VASCOLARE MAGGIORE DA ACCESSO RADIALE DESTRO

Luca G.S., Scollo S., Chiarandà G.
Ospedale "Gravina" - ASP CT, Caltagirone, Italy

Background. Rispetto all'accesso femorale, l'accesso radiale (TRA) si associa a ridotto rischio emorragico e ridotte complicanze vascolari.

Caso clinico. Paziente di 64 anni sottoposta a coronarografia tramite accesso arterioso radiale dx, al termine dello studio coronarografico lamenta intenso dolore al giugulo con difficoltà a respirare; obiettivamente comparsa di rapida tumefazione in regione tiroidea più spiccata a destra. L'ecografia del collo mostra probabile presenza di infiltrato emorragico nei tessuti molli del collo e del lobo destro della tiroide. Si esegue TAC collo-torace con MdC che non riesce a documentare un spandimento emorragico attivo ma conferma la presenza di sangue che infiltra i tessuti molli della regione del collo e della tiroide, soprattutto il lobo destro, e a colata scende nel mediastino antero-superiore e nel mediastino posteriore fino al tetto dell'atrio sinistro. L'emocromo mostra un calo dell'emoglobina di circa 3 punti (da 12 a 9). La TAC a 3 e 7 giorni documenta uno spiccato (quasi completo) riassorbimento dell'infiltrato emorragico.

Conclusioni. In letteratura non abbiamo riscontrato casi di emomediatino secondario a lesione vascolare iatrogena durante coronarografia eseguita tramite accesso radiale destro. Il nostro rappresenta probabilmente il 1° caso di complicanza vascolare maggiore da accesso radiale destro secondario a verosimile piccola lesione traumatica di ramo collaterale dell'arteria succlavia (tronco tireo-cervicale).

Farmacologia clinica

P386

INCIDENCE RATE OF ADVERSE CARDIOVASCULAR EVENTS IN COX-2 SELECTIVE INHIBITOR (COXIB) USERS COMPARED TO THAT FOUND IN PATIENTS TREATED INSTEAD WITH PLACEBO OR NAPROXEN: A META-ANALYSIS OF RANDOMIZED CONTROLLED TRIALS

De Vecchis R.[1], Baldi C.[2], Pucciarelli A.[3], Ariano C.[1], Cantatrione S.[1]
[1]Cardiology Unit, Presidio Sanitario Intermedio "Elena d'Aosta", Napoli, Italy, [2]Heart Department, Interventional Cardiology, A.O.U. "San Giovanni di Dio e Ruggi d'Aragona", Salerno, Italy, [3]Invasive Cardiology Laboratory, Cardiology Division,Clinica "Montevergine", Mercogliano (AV), Italy

Introduction. The present meta-analysis aimed to assess the probability of major cardiovascular events reported with the use of two Cox-2 selective inhibitors (COXIBs), namely celecoxib or etoricoxib, and compare this with the results seen in patients receiving placebo or naproxen, a nonselective non-steroidal anti-inflamma- tory drug, that was arbitrarily chosen as our reference drug.

Methods. The studies had to be randomized controlled trials with at least 4-week duration. Studies were included if they compared celecoxib or etoricoxib against placebo or naproxen. Moreover, the selected studies had to have determined the risk, odds or incidence of myocardial infarction, stroke or cardiovascular death. For the comparisons with placebo, the endpoints of interest were "serious vascular events", "non-fatal myocardial infarction", "non-fatal stroke" and "cardiovascular death", whereas "myocardial infarction" and "stroke" were assumed to be the endpoints of interest concerning the comparison with naproxen.

Results. Based on 41 studies which compared celecoxib with placebo, we found a significantly higher incidence of serious vascular events in the celecoxib group compared to controls treated with placebo(rate ratio 1.598, 95% CI:1.048 to 2.438; p = 0.029).Furthermore, in celecoxib-treated patients, we found an increased incidence rate of non-fatal acute myocardial infarction compared with the placebo group (rate ratio 3.074, 95% CI:1.375-6.873, p = 0.006). In contrast, we found not significantly different incidence of nonfatal stroke or death from cardiovascular causes by comparing celecoxib with placebo. Besides, by comparing etoricoxib with placebo, the incidence for each of the explored endpoints was not significantly different. As regards the comparison with the non-selective COX2 inhibitor naproxen, which was performed separately comparing it with celecoxib or etoricoxib, we did not find any significant difference for either the odds of myocardial infarction or that of stroke.

Conclusions. Based on our meta-analysis, we can state that symptomatic benefits induced by the prolonged administration of celecoxib may be partially invalidated by a concomitant increase in vascular risk, particularly the increased risk of myocardial infarction found in celecoxib-treated patients, compared to controls taking placebo. In contrast, treatment with etoricoxib proved not to result in an increased risk of serious vascular events when compared with both the placebo and naproxen. Notably, the alternative to COXIBs, represented by naproxen, does not show significant benefit in terms of reduced cardiovascular risk. Therefore, considering that the increase in incidence rate of cardiovascular events associated with celecoxib is small in absolute terms, it is reasonable to state that celecoxib is still a drug whose benefits outweigh the potential adverse effects on the cardiovascular system.

P387

HYPERTONIC SALINE IMPROVES FUROSEMIDE DOSE RESPONSE CURVE IN HEART FAILURE

Paterna S.[1], Di Gaudio F.[1], La Rocca V.[1], Balistreri F.[1], Greco M.[1], Fasullo S.[2], Torres D.[2], Di Pasquale P.[2], Parrinello G.[1], Parrinello G.[1], Rizzo G.[1]
[1]Università di Palermo, Palermo, Italy, [2]Osp. GF Ingrassia, Palermo, Italy

Aims. Loop diuretics remain a mainstay of heart failure (HF) therapy. The chief indicator to evaluate diuretic responsiveness is the urine production per unit dose of diuretic rather than the absolute urine output or diuretic dose. In many patients, sodium and water excretion plateau over time before adequate fluid elimination, a phenomenon termed as diuretic resistance, which may be overcome by the administration of hypertonic saline solution (HSS) plus high dose furosemide (Fur).

Method and Results. Urine sample of 36 consecutive patients hospitalized for acute HF were collected at 30, 60, and 90 minutes and 3, 4, 5, 6, 8 and 24 hours after infusion of fur 125 mg (14 pts.), fur 250 mg (13 pts.) and fur 500 mg (9 pts.). Fur diluted in 150 ml of normal saline (initial) and hypertonic saline (after 24 hrs) was infused over 20 minutes. Diuresis, natriuresis, urinary osmolarity and fur concentration were evaluated for each collected urine sample. HSS addition to fur significantly increased urine output, natriuresis, urinary osmolarity and fur urine delivery in all patients and at all

- Copyright - Il Pensiero Scientifico Editore downloaded by IP 216.73.216.135 Tue, 08 Jul 2025, 07:49:02

detected times. HSS addition improved fur. dose response curves confirming its positive effects on diuresis and natriuresis.

Conclusion. This study demonstrates that addition of HSS to high dose fur. improves fur. dose response curves, total diuresis, and natriuresis in acute HF. These results serve as pathophysiological basis of an innovative approach to manage acute HF.

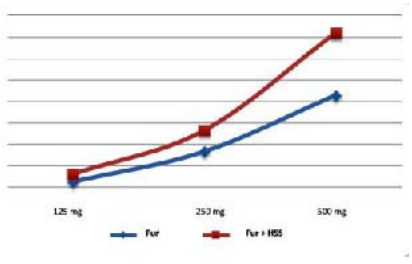

P388

MAP KINASE INHIBITION AND UTP MEDIATED INOTROPIC EFFECTS IN HUMAN ATRIAL SAMPLES

Neumann J., Hofmann B., Silber E., Simm A., Rothkirch D., Gergs U.
University Hospital, Halle, Germany

We have previously reported that UTP can exert positive inotropic effects (but not negative inotropic effects in isolated electrically driven trabeculae from human right atrium. However, the underlying receptors and signal transduction mechanism have not yet been elucidated. In animal preparation some effects of UTP are mediated by MAP kinase activation and could be blocked in vitro by the MAP kinase inhibitor U0126. Hence, we hypothesized that similar mechanisms might be prevalent in the human heart as well. First we studied the concentration and time dependent effects of U0126 on isometric force of contraction in isolated electrically driven trabeculae from human right atrium obtained from patients (that suffered from coronary heart disease) during bypass surgery. We noted that U0125 (10, 30,100 μM) increased force of contraction in a time dependent fashion and the effect was already significant at 30 μM. The effect was certainly underestimated because we used dimethylsulfoxide (DMSO) as solvent for U0126, which at the concentration tested exerted negative inotropic effects under the same experimental conditions. Interestingly, after stabilization of U0126-mediated positive inotropic effects 100 μM UTP suddenly exhibited a transient negative inotropic effect that was followed by a diminished positive inotropic effect of UTP. We conclude that MAP kinase might alone via substrate phosphorylation exert negative inotropic effects which are revealed when it is blocked by U0126. UTP seems act via at least two signal transduction systems which become apparent when MAP kinase activity is blocked. It is tempting to speculate that increased expression and activity of MAP kinase might play a role in human heart failure.

P389

GESTIONE PRATICA DELLA TERAPIA CON VARENICLINA IN PAZIENTI CARDIOPATICI

Pastena G.[1], Piccoli M.[1], Chiriaco T.[1], Paladini S.[1], Ammirati F.[2]
[1]Policlinico Luigi Di Liegro, Roma, Italy, [2]Ospedale GB Grassi, Roma, Italy

Obiettivi. Gestione della terapia con Vareniclina in paziente cardiopatici con protocollo ambulatoriale abbreviato.

Metodi. Sono stati trattati con Vareniclina (Champix©) 10 pazienti che afferivano all'ambulatorio per il follow-up della sindrome coronarica ad un mese dall'evento acuto. Il protocollo prevede un incontro iniziale con misurazione Co espiratorio, valutazione iniziale con test di fagerstrom, Test Q-Mat, test di CAGE, Hanxiety and depression Scale, test di Zung, test di Horn, inizio della terapia educazionale e counseling. Monitoraggio per una settimana della modalità del fumo con diario dedicato. Al secondo incontro viene somministrata la Vareniclina e cambiata marca di sigarette, continuando il Counseling ed insegnate le tecniche di rilassamento. Viene introdotto l'esercizio di "astinenza", il "confinamento" e stabilito il limite massimo di sigarette. La settimana successiva (dosaggio pieno del farmaco) si programma il giorno di sospensione del fumo e si stabiliscono i follow-up successivi a una settimana e ad un mese.

Risultati. Nel 70% dei casi (7 pazienti) si è presentata nausea, trattata efficacemente facendo mangiare uno snack dopo l'assunzione del farmaco. Cefalea transitoria nel 30% dei casi (3 pazienti), risoltasi dopo 4-5 giorni spontaneamente. Senso di gonfiore addominale presente nel 40% dei pazienti nella prima settimana di trattamento, attenuatosi nelle successive settimane. In tre pazienti è stato necessario aggiustare il dosaggio del farmaco in base alla superficie corporea ed agli effetti collaterali. Disturbi del sonno transitori (primi 7-10 giorni) nel 40% dei casi. Un paziente ha interrotto la terapia per disturbi gastrici. Due pazienti hanno continuato a fumare, anche se ridotta drasticamente la quota di sigarette (40=>8, 30=>4). Nessuna comparsa di depressione maggiore o alterazioni dell'umore tale da indicare la sospensione del farmaco. Nessun decesso o evento coronarico. Al follow-up a medio termine (media 6 mesi, min 3 mesi, max 12 mesi) la quasi totalità dei pazienti trattati (80%) era ancora astinente (controllo del CO espirato).

Conclusioni. La terapia con vareniclina è sicura ed efficace nei pazienti cardiopatici, anche se sono presenti effetti collaterali gestibili con semplici accorgimenti ed istruendo accuratamente i pazienti.

P390

IMPACT OF EMPAGLIFLOZIN ON ANTHROPOMETRY AND MARKERS OF VISCERAL ADIPOSITY IN PATIENTS WITH TYPE 2 DIABETES: EFFECTS BY AGE, SEX, AND DEGREE OF ABDOMINAL OBESITY

Neeland I.J.[1], Mcguire D.K.[1], Chilton R.[2], Crowe S.[4], Lund S.S.[4], Woerle H.J.[4], Broedl U.C.[4], Johansen O.E.[3]
[1]University of Texas Southwestern Medical Center, Dallas, United States, [2]University of Texas Health Science Center, San Antonio, San Antonio, TX, United States, [3]Boehringer Ingelheim Norway KS, Asker, Norway, [4]Boehringer Ingelheim Pharma GmbH & Co. KG, Ingelheim, Ingelheim, Germany

Empagliflozin (EMPA) improves glycemia and reduces weight and visceral adiposity in patients with type 2 diabetes mellitus (T2DM). Heterogeneity of effects of EMPA on adiposity by age, sex, and degree of abdominal obesity are unknown. We assessed whether the effects of EMPA on weight and markers of visceral adiposity differ according to age, sex, and degree of abdominal obesity.

A pooled cohort of 2477 adults with T2DM from 4 randomized trials received EMPA (10/25mg daily) or placebo in addition to background therapy for 24 weeks. Changes in weight, waist circumference (WC), index of central obesity (ICO, WC/height), and visceral adiposity index ((WC/39.68 + (1.88 x BMI)) x (TG/1.03) x (1.31/HDL), males; (WC/36.58 + (1.89 x BMI)) x (TG/0.81) x (1.52/HDL), females) were assessed between baseline and week 24. Treatment effects stratified by age, sex, and degree of abdominal obesity (defined by WC) were compared with placebo using adjusted means by ANCOVA with interaction testing of treatment by subgroup.

The cohort was 45.5% female; mean SD age: 55.6 10.2 yrs; BMI: 28.7 5.5 kg/m2. There were significantly greater reductions in weight and visceral adiposity markers among patients treated with EMPA compared with placebo across most groups stratified by age, sex, and degree of abdominal obesity (Table). Statistically significant interactions were seen by subgroups of age on weight (P-int=0.0281); WC (P-int=0.0098); and ICO (P-int=0.0101); and by abdominal obesity on weight (P-int=0.0024) suggesting that those with advanced age and abdominal obesity may achieve greater reductions in adiposity markers.

EMPA reduces weight and markers of visceral adiposity in patients with T2DM regardless of age, sex, or degree of abdominal obesity. Effects may be greater among older and more abdominally obese patients with potentially important implications for treatment of visceral adiposity-related T2DM in the future.

Table.

Subgroup	Adjusted Mean[†] (SE) Difference Empagliflozin (EMPA 10/25 mg) vs. Placebo (PBO) in 4 pooled 24-week phase III trials (N=2477)			
	Weight (kg)	Waist Circumference (cm)	Index of Central Obesity (ICO)	Visceral Adiposity Index (VAI)
Age (yrs), (N)[‡]				
<50 PBO=222/EMPA=464	-2.0 (0.2)***	-1.9 (0.3)***	-0.012 (0.002)***	-0.9 (0.3)***
50 to 64 PBO=459/EMPA=871	-1.8 (0.1)***	-1.1 (0.2)***	-0.007 (0.001)***	-0.2 (0.2)
65 to 74 PBO=119/EMPA=276	-1.7 (0.3)***	-0.8 (0.4)	-0.005 (0.003)	-0.3 (0.4)
≥75 PBO=25/EMPA=41	-3.7 (0.6)***	-3.6 (1.0)***	-0.022 (0.006)***	-0.4 (0.8)
Sex, (N)				
Male PBO=424/EMPA=927	-1.8 (0.1)***	-1.2 (0.2)***	-0.007 (0.001)***	-0.3 (0.2)
Female PBO=401/EMPA=725	-2.1 (0.2)***	-1.4 (0.3)***	-0.009 (0.002)***	-0.5 (0.2)*
Abdominal Obesity, (N)[††]				
WC <88 cm PBO=207/EMPA=357	-1.7 (0.2)***	-1.4 (0.4)***	-0.009 (0.002)***	-0.6 (0.3)*
WC 88-102 cm PBO=346/EMPA=762	-1.6 (0.2)***	-1.1 (0.3)***	-0.007 (0.002)***	-0.2 (0.2)
WC >102 cm PBO=266/EMPA=524	-2.4 (0.2)***	-1.5 (0.3)***	-0.009 (0.002)***	-0.6 (0.2)*

[†] Adjusted mean (SE) from ANCOVA with last observation carried forward imputation in patients randomized, received ≥1 dose of study medication, and with a baseline HbA1c value.
*p<0.05, **p<0.01, ***p<0.001 vs PBO.
[‡] P-value for treatment by subgroup interaction <0.1 for weight, waist circumference, and index of central obesity
[††] P-value for treatment by subgroup interaction <0.1 for weight

P391

EFFICACY AND SAFETY OF EMPAGLIFLOZIN (EMPA) IN YOUNGER, OVERWEIGHT/OBESE PATIENTS WITH TYPE 2 DIABETES (T2DM) WITH HBA1C ≥8%

Merker L.[1], Lund S.S.[3], Hantel S.[2], Salsali A.[3], Kim G.[3], Broedl U.C.[3], Woerle H.J.[3], Hach T.[3]
[1]Diabetes- und Nierenzentrum, Dormagen, Germany, Dormagen, Germany, [2]Boehringer Ingelheim Pharma GmbH & Co. KG, Biberach, Germany, Biberach, Germany, [3]Boehringer Ingelheim Pharma GmbH & Co. KG, Ingelheim am Rhein, Germany, Ingelheim am Rhein, Germany

In a pooled analysis of 4 randomized Phase III trials in patients with T2DM aged >18 years with body mass index (BMI) ≤45 kg/m2 and HbA1c ≥7 and ≤10% (N=2477), EMPA 10 mg and EMPA 25 mg for 24 weeks as monotherapy or add-on therapy showed more pronounced reductions in HbA1c vs placebo (PBO) in patients with higher baseline HbA1c and younger age, in addition to weight loss. In a post-hoc analysis of patients aged <65 years with BMI ≥25 to <35 kg/m2 and HbA1c ≥8% at baseline, we assessed the efficacy and safety of EMPA 10 mg (n=193) or EMPA 25 mg (n=179) vs PBO (n=188).

EMPA significantly reduced HbA1c, body weight and systolic blood pressure vs PBO. Adverse events (AEs) were reported in 58.7–60.1% and 56.4% of patients on EMPA and PBO, respectively. Hypoglycemic AEs (glucose ≤70 mg/dL and/or requiring assistance) were reported in a higher proportion of

- Copyright - Il Pensiero Scientifico Editore downloaded by IP 216.73.216.135 Tue, 08 Jul 2025, 07:49:02

patients on EMPA (3.9–4.7%) than PBO (3.2%); none needed assistance. Similar proportions of patients reported AEs consistent with urinary tract infection on EMPA (4.5–8.3%) and PBO (5.9%). More patients reported AEs consistent with genital infection on EMPA (3.6–4.5%) than PBO (1.1%).
In younger, overweight/obese patients with HbA1c ≥8%, EMPA 10 mg and 25 mg significantly reduced HbA1c, body weight and blood pressure, and were well tolerated.

	Placebo (n=188)	Empagliflozin 10 mg (n=193)	Empagliflozin 25 mg (n=179)
HbA1c (%)			
Baseline (SE)	8.72 (0.05)	8.72 (0.04)	8.73 (0.05)
Change from baseline at week 24 (SE)	-0.17 (0.07)	-1.05 (0.07)	-1.15 (0.07)
Difference vs placebo (95% CI)		-0.89*** (-1.07, -0.70)	-0.99*** (-1.17, -0.80)
Body weight (kg)			
Baseline (SE)	79.6 (0.9)	79.1 (1.0)	79.5 (0.9)
Change from baseline at week 24 (SE)	-0.3 (0.2)	-1.9 (0.2)	-2.3 (0.2)
Difference vs placebo (95% CI)		-1.6*** (-2.1, -1.1)	-2.0*** (-2.5, -1.5)
Systolic blood pressure (mmHg)			
Baseline (SE)	129.0 (1.1)	129.7 (1.1)	127.8 (1.1)
Change from baseline at week 24 (SE)	-1.1 (0.8)	-3.8 (0.8)	-3.6 (0.8)
Difference vs placebo (95% CI)		-2.6* (-4.9, -0.4)	-2.5* (-4.8, -0.3)

Adjusted means based on ANCOVA with last observation carried forward imputation.
*p<0.05 vs placebo; ***p<0.001 vs placebo.

P392

MIGLIORAMENTO DELLA FUNZIONE VENTRICOLARE SINISTRA E RIDUZIONE DELLE OSPEDALIZZAZIONI INDOTTI DA INFUSIONI RIPETUTE DI LEVOSIMENDAN NELLO SCOMPENSO CARDIACO AVANZATO

Ortis B.[1], Oldani M.[1], Villani A.[1], Revera M.[1], Facchini M.[1], Parati G.[1], Malfatto G.[2]
[1]Divisione di Cardiologia, Ospedale San Luca, Istituto Auxologico Italiano IRCCS, Milano, Italy, [2]Divisione di Cardiologia, Ospedale San Luca, Istituto Auxologico Italiano IRCCS; Dipartimento di Medicina Clinica, Prevenzione e Biotecnologie Sanitarie, Università di Milano-Bicocca, Milano, Italy

Premesse. Il Levosimendan (Levo) è un inotropo calcio-sensibilizzante che non aumenta il consumo di O2, migliora il rilasciamento diastolico e ha un metabolita attivo per circa 3 settimane: tali proprietà hanno incentivato il suo uso con infusioni ripetute in pazienti (pz) con scompenso cardiaco avanzato.
Metodi. Abbiamo studiato 50 pz in classe NYHA III. I pz del gruppo Levo (n = 25) sono stati sottoposti a infusioni periodiche (3-5 infusioni ogni 3-6 settimane); i pz del gruppo Controllo (n = 25), afferenti al nostro Centro, avevano caratteristiche cliniche simili ma non hanno effettuato infusioni di farmaco. In entrambi i gruppi si sono raccolti i parametri clinici, ematici (livelli di BNP, funzione renale, elettroliti) ed ecocardiografici (frazione di eiezione=FE, pressione polmonare=PAP) in basale e a 1 anno di follow-up, quando è stata considerata la mortalità cardiovascolare. Nel gruppo Levo, i dati erano raccolti anche prima e dopo ogni infusione. In tutti i pz, abbiamo inoltre calcolato il numero di ricoveri per scompenso (e la durata della degenza) nei 6 mesi precedenti all'arruolamento e nei 6 e 12 mesi successivi.
Risultati. Ad ogni infusione, Levo migliorava funzione sistolica, diastolica e riduceva il BNP (p<0.05). Al follow-up annuale, nel gruppo Levo FE migliorava (p<0.02) e gli altri parametri (classe NYHA, PAP, BNP) rimanevano stabili. Nel gruppo Controllo, FE e BNP non cambiavano, ma PAP e classe NYHA peggioravano (p<0.05). La mortalità non differiva tra i gruppi (Controllo: 7%, Levo: 11%). Le ospedalizzazioni erano inferiori nel gruppo Controllo (p<0.05) nei 6 mesi precedenti all'arruolamento, ma aumentavano significativamente nei 6 e 12 mesi successivi (p<0.05). Al contrario, esse diminuivano nel gruppo Levo (p<0.05), rimanendo inferiori a quelle del gruppo Controllo a 6 (p<0.01) e a 12 mesi (p<0.01). In 7 pz del gruppo Levo, gli effetti del farmaco erano più marcati: FE ad 1 anno era aumentata del 20% (p<0.001); BNP era significativamente ridotto (p<0.02) e si osservavano poche ospedalizzazioni a 6 e 12 mesi (p<0.05).
Conclusioni. In pazienti con scompenso cronico avanzato, infusioni ripetute di levosimendan migliorano la funzione ventricolare sinistra e sembrano rallentare la progressione della patologia inducendo un minor numero di ricoveri ospedalieri. Tra i pazienti trattati, abbiamo identificato alcuni "super-responders" in cui il trattamento si rivelava più efficace: ulteriori studi sono necessari per identificare caratteristiche cliniche o umorali predittive della risposta al farmaco.

P393

EFFETTI DELL'IVABRADINA SULLA PERFORMANCE MIOCARDICA IN PAZIENTI CON SINDROME CORONARICA ACUTA

Madeo A., Bottari V.E., Mizzi M., Terranova A., Pino P.G., Uguccioni M.
San Camillo, Roma, Italy

Introduzione. Gli effetti più conosciuti dell'ivabradina sono l'azione sulla frequenza cardiaca, sulla disfunzione endoteliale e sulla redistribuzione del flusso coronarico, con conseguente riduzione dell'angina e dell'ischemia residua nella cardiopatia ischemica cronica. Poche sono ancora le evidenze dell'azione dell'ivabradina nelle sindromi coronariche acute (SCA), sul rimodellamento post-infartuale e sulla funzione sistolica e diastolica del ventricolo sinistro (VS).
Scopo. Valutare la performance miocardica in pazienti con SCA ed in trattamento con ivabradina, attraverso l'analisi di parametri ecocardiografici tradizionali, quali la frazione d'eiezione (FE%), e nuove metodiche di studio ecocardiografico, quali la valutazione con Doppler tissutale, 2D speckle tracking e volumetria tridimensionale.
Materiali e metodi. Sono stati arruolati consecutivamente da Novembre 2014 a Gennaio 2015, 15 pazienti con SCA, di cui 10 posti in trattamento con ivabradina, in aggiunta alla terapia medica standard, (per controindicazione al betabloccante e/o scarso controllo della frequenza cardiaca) dalla III giornata post-SCA (Gruppo Ivabradina), e 5 pazienti in terapia standard come gruppo controllo. Sono stati esclusi tutti i pazienti di età >80aa, con filtrato glomerulare <60 ml/min, con tachiaritmie sopraventricolari e con FE% <40%. Tutti i pazienti sono stati sottoposti a valutazione ecocardiografica di base e a 30 giorni dalla dimissione. I parametri ecocardiografici valutati sono stati: volumetria e frazione d'eiezione del VS 2D-3D, funzione diastolica (onda E,onda A e decelerazione transmitralica, E/E', A-Ar, volume dell'atrio sinistro), pressione sistolica in arteria polmonare, indice di performance miocardica destra e sinistra (MPI), indice cardiaco e strain longitudinale globale (GLS) e regionale (RLS).
Risultati. Al follow up ad un mese non si segnalano significative modifiche dei parametri tradizionali di funzione sistolica e diastolica, sebbene la FE e l'E/E' tendano verso un miglioramento nel gruppo Ivabradina, pur non raggiungendo la significatività statistica, rispetto all'esame basale (FE pre 52 ± 5.5% vs FE post 55 ± 3,4%, E/E' pre 8.53 ± 2,28 vs E/E' 7,17± 1,06), e al gruppo controllo, in cui rimangono sostanzialmente invariate. Risultano invece significativamente migliorati, nel gruppo Ivabradina, gli indici di disfunzione miocardica più sensibili quali il MPI e le velocità al Doppler tissutale del VS (MPI pre 0.52 ± 0.07 vs MPI post 0.36 ± 0.02), con un incremento del GLS del VS (GLS pre 12±3,46% vs GLS post 16± 3.70%).
Conclusioni. I risultati preliminari del nostro studio mostrano come l'ivabradina, nei pazienti con SCA, possa agire positivamente e precocemente (30 giorni) sulla performance globale del VS. Tuttavia, l'analisi dei risultati andrà rivalutata su un maggior numero di pazienti e ad un follow-up di maggiore durata.

Amiloidosi artrite reumatoide

P394

PREVALENCE AND FACTORS ASSOCIATED WITH INAPPROPRIATELY HIGH LEFT VENTRICULAR MASS IN PATIENTS WITH RHEUMATOID ARTHRITIS

Ognibeni F.[1], Cioffi G.[2], Viapiana O.[1], Dalbeni A.[1], Fracassi E.[1], Giollo A.[1], Adami S.[1], Gatti D.[1], Russo G.[3], Barbati G.[3], Cherubini A.[3], Di Lenarda A.[3], Stefenelli C.[2], Rossini M.[1]
[1]Divisione Reumatologia Medicina Interna Verona, Verona, Italy, [2]Casa di Cura Villa Bianca, Trento, Italy, [3]Centro Cardiovascolare ASS1 Triestina, Trieste, Italy

Background and aim. Patients with rheumatoid arthritis (RA) have an increased risk for cardiovascular adverse events. Due to the chronic inflammatory status, specific neuro-hormones and the progression of arterial stiffness, RA patients are greatly exposed to the development of the excess LV mass disproportionate to the need to compensate LV overload. This condition, named inappropriate LV mass (iLVM), is associated with poor clinical outcomes in several settings of patients such as those with hypertension, aortic stenosis or diabetes. No data are available on iLVM in patients with RA. Accordingly, this study was designed to assess the prevalence and the factors associated with iLVM in a large cohort of patients with RA. We also tested the hypotheses that RA per se is a condition related to iLVM.
Methods. We prospectively analyzed 235 RA patients without overt cardiac disease recruited between January-December 2014, who were compared with 235 controls matched for age, gender, body mass index, prevalence of hypertension and diabetes selected by a Gower's procedure by a larger group of 346 people. iLVM was defined as the ratio measured/predicted LV mass. LV mass was predicted in each individual by using a simple equation considering height, gender and LV work. A ratio measured/predicted LV mass >123% identified patients with iLVM.
Results. iLVM was detected in 150 RA patients (64%) and in 30 controls (15%; p<0.001). In patients with RA, the variables independently associated with iLVM emerged by multivariate logistic regression analysis were LV systolic dysfunction measured as midwall shortening and concentric LV geometry. Considering both group of patients with RA and matched controls, RA was the strongest variable related to iLVM (Exp β 3.37 CI 1.37-8.31, p=0.008).
Conclusions. In patients at RA the prevalence of iLVM is very high and associated with LV systolic dysfunction and concentric geometry. RA per se is a condition closely related to iLVM.

- Copyright - Il Pensiero Scientifico Editore downloaded by IP 216.73.216.135 Tue, 08 Jul 2025, 07:49:02

P395

AMILOIDOSI AL E SCOMPENSO CARDIACO REFRATTARIO

Scordato F., Cascio N., Gabriele M.
Ospedale Vittorio Emanuele II Castelvetrano, Castelvetrano, Italy

L'Amiloidosi cardiaca è una patologia ormai ben nota ma spesso sotto-diagnosticata. Le attuali linee guida europee invitano a prenderla in considerazione tutte le volte che ci si trova davanti ad una ipertrofia ventricolare sinistra non spiegata da altre cause evidenti. La forma AL, la più frequente, è quella che coinvolge maggiormente il cuore, con un quadro clinico da scompenso cardiaco avanzato, presenza di bassi voltaggi periferici all'elettrocardiogramma e quadro ecocardiografico di cardiomiopatia restrittiva. È questa inoltre la forma a prognosi peggiore, con una sopravvivenza media, nei casi non trattati, di circa 6 mesi dalla diagnosi.

Il nostro caso riguarda una donna di 62 anni, la cui storia clinica inizia a gennaio 2014 con comparsa di sintomi e segni di ritenzione idrosalina. All'ecocardiogramma è presente un ispessimento moderato del ventricolo sinistro e il doppler mostra segni di disfunzione diastolica avanzata. Si ricovera più volte nell'arco di pochi mesi per riacutizzazione di scompenso cardiaco e viene sempre dimessa con l'indicazione ad eseguire accertamenti più specifici: RM cardiaca e biopsia del grasso periombelicale.

A sei mesi dall'esordio giunge in PS con quadro di scompenso cardiaco avanzato, ipotensione e refrattarietà alle cure. Il trattamento da noi effettuato si basa sull'uso di inotropi e sull'associazione di più diuretici con azione sinergica sul rene, con l'intenzione di ottenere un blocco sequenziale del nefrone. In assenza di precise indicazioni da parte delle linee guida, la gestione dello stadio più avanzato dello scompenso cardiaco è un territorio in cui il medico naviga senza bussola: i lavori dedicati a questo argomento mostrano risultati discordanti per quanto riguarda uso, dosaggio e modalità di somministrazione dei diuretici, uso degli inotropi e ricorso a metodi di rimozione meccanica dei fluidi. L'unico aspetto su cui c'è comune accordo è quello relativo alla prognosi che in ogni caso è gravata da un'altissima mortalità.

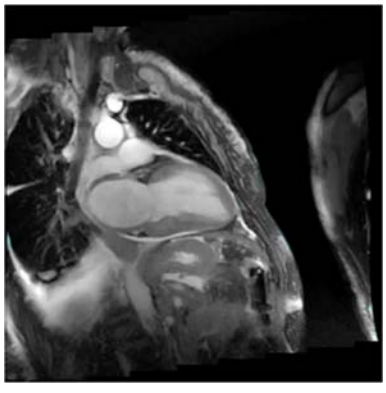

P396

CORRELATION STUDY BETWEEN GALECTIN-3 SERUM LEVELS AND MYOCARDIAL FIBROSIS DETECTED BY CARDIAC MAGNETIC RESONANCE, PERFORMED WITH GADOLINIUM, IN A COHORT OF PATIENTS AFFECTED BY HYPERTROPHIC CARDIOMYOPATHY

De Rosa C., Bongioanni S., Forni T., Borghese M., Luceri S., Mabritto B., Pizzuti A., Erroi L., Cosseddu D., Migliardi M., Conte M.R.
Ospedale Mauriziano, Torino, Italy

Background. Hypertrophic cardiomyopathy (HCM) is the most frequent genetic disease that affects the heart and is characterized by the occurrence of sudden cardiac death (SCD). Patients affected by HCM as 40 fold increase in risk of SCD although only a group have a really high risk. It is mandatory to identify that patient in order to prevent SCD by the implantation of ICD. The anatomical substratum of SCD is myocardial fibrosis by witch can arise malignant ventricular arrhythmias. Late gadolinium enhancement (LGE), detected by cardiovascular magnetic resonance imaging (CMR), enables in vivo quantification of myocardial fibrosis and is becoming an important risk factor for the prediction of SCD: patients without LGE have lower risk of SCD than patients with LGE and higher the LGE's entity and higher is SCD's risk. Galectin-3 (Gal-3) is a soluble ß-galactoside-binding lectin involved in many pathological processes. In the heart is released by activated cardiac macrophages and is involved in left ventricular remodeling and the deposition of new collagen's fibers in the setting of heart failure. The level of soluble Gal-3 is a promising biomarker of fibrosis and a strong prognostic marker of outcome in heart failure.

Objectives. We evaluated Gal-3 levels in HCM patients and the possible relationship between Gal-3 levels and the presence and extent of LGE.

Methods. Sixty-five HCM patients (43 M, 22 F; mean age 51±16 years), routinely followed-up in our outpatient clinic, had a peripheral blood sample collection (from September 2013 to June 2014) and Gal-3 levels were assessed (ELFA technique). Of these, 55 patients had undergone a LGE-CMR study (semiautomatic quantification; calculated with ± 5 Standard Deviation) within the previous 6 months.

Results. Mean Gal-3 level was 10.3±3.5 ng/ml and did not differ significantly between males and females (p: 0.629). With the increase of the age there was a significant increase of Gal-3 levels (p: 0.002). A linear multivariate regression model showed a correlation between Gal-3 levels (dependent variable) and age (Coef 0.046 95% CI 0.005-0.087 p:0.03), creatinine (Coef 6.913 95% CI 3.308-10.517 p:0.0001), and female sex (Coef 1.787 95% CI 0.261-3.313 p:0.022). LGE was absent in 20 (36%) patients; in 20 (36%) the percentage of myocardial volume involved was 1-15, in 15 (27%) it was 16-40. No association was found between Gal-3 levels and LGE presence or absence (p:0.068) and Gal-3 levels and LGE entity (p:0.3)

Conclusions. In HCM Gal-3 levels differ between sexes, increase with age and creatinine levels and BMI. Gal-3 levels do not seem to correlate with myocardial fibrosis detected with LGE-CMR. Galectin-3 can't replace CRM in predicting presence or quantification of myocardial fibrosis in patients affected by HCM and not decompensated. This does not exclude a relation between Gal-3 and SCD. Anyway, to evaluate this last association, long follow-up and clinical outcomes are needed. The fact that galectin-3 is associated with some of the major risk factor for cardiovascular diseases means that might have a prognostic significance. Anyway, to evaluate these last associations, long follow-up and clinical outcomes are needed.

P397

AMILOIDOSI CARDIACA: UN CUORE PESANTE

Del Meglio J.[1], Lilli A.[1], Comella A.[1], Magnacca M.[1], Poddighe R.[1], Canale M.L.[1], Ferrali E.[1], Talini E.[1], Solarino G.[1], Tessa C.[2], Salvatori L.[2], Vignali C.[2], Casolo G.[1]
[1]Cardiologia, Ospedale Unico della Versilia, Lido di Camiore, Italy, [2]Radiologia, Ospedale Unico della Versilia, Lido di Camiore, Italy

L'amiloidosi è caratterizzata da un'alterazione di proteine autologhe che si accumulano nella matrice extracellulare. L'incidenza varia dai 5 ai 9 casi l'anno per milione. Le forme più frequenti riconoscono come eziologia la forma discrasica con produzione di catene leggere (AL) e le forme da transtiretina ereditarie (mutant o M) o senili (wild type o WT).Più rara è la localizzazione cardiaca delle forme secondarie. La prognosi è spesso infausta specie nella forma AL largamente legata all'interessamento cardiaco. Quando si presenta un paziente con segni di scompenso cardiaco associati ad ipertrofia VS, la diagnosi di cardiomiopatia infiltrativa dovrebbe essere considerata accanto alle diagnosi di cardiopatia ipertensiva ed ipertrofica. Questo approccio permette di rendere rapida la diagnosi e conseguentemente, di iniziare una terapia mirata con ovvie implicazioni prognostiche.

Esperienza Personale: Nel nostro centro abbiamo individuato, nel periodo compreso dal 2009 al 2014, 12 casi di amiloidosi cardiaca (5 F, 7 M, età media 69 anni;49-85), per una media di 2 casi l'anno in una popolazione che conta circa 170.000 persone. Il tasso d'incidenza rilevato (1,18 casi ogni 100.000) è quindi superiore a quello riportato in letteratura (0,5-0,9 casi ogni 100.000).

Questo è stato possibile grazie ad un approccio sistematico all'ipertrofia VS quando associata a segni di scompenso cardiaco, dopo un'attenta condivisione dei criteri diagnostici da parte dei cardiologi dell'unità operativa. Ogni paziente è stato sottoposto a biopsia del grasso periombelicale, al dosaggio delle catene leggere. Tutti sono stati sottoposti ecocardiografia ed ove possibile a risonanza magnetica che ha consentito di osservare reperti suggestivi in tutti i casi; nell'ultimo periodo veniva eseguita scintigrafia con 99m Tc DPD. Successivamente i pazienti sono stati avviati ad un centro di riferimento per essere sottoposti a terapia specifica ove possibile. Il follow-up clinico cardiologico è stato quindi condotto presso il nostro centro. Le principali caratteristiche ecocardiografiche all'esordio mostravano una severa ipertrofia concentrica (SIV 16,9±3,1 mm, PP 14,75±2,6 mm, Massa 91,6±21,4 g/mq), con una funzione sistolica del VS ai limiti bassi (FE 50±12,3%) ed una costante presenza di una più o meno severa compromissione della funzione VDx (TAPSE 12,7±4,8 mm). Da un punto di vista eziologico l'amiloidosi era AL in 5 casi (41,7%),da transtiretina WT in 5 casi (41,7%) e M in 2 casi (16,6%).Il 75% dei soggetti mostrava bassi voltaggi all'ECG. La sopravvivenza media è stata dell'83,3% a 6 mesi, 66,6% a 12 mesi e 25% a 24 mesi.

Conclusioni. L'amiloidosi è una malattia rara. Un approccio sistematico all'ipertrofia VS e l'utilizzo di imaging specifico nei pazienti che arrivano all'osservazione del cardiologo per scompenso cardiaco, consente, anche in un centro periferico, di sospettare tale patologia e di avviare un percorso specifico garantendo ai pazienti un follow-up cardiologico adeguato presso la propria residenza. Nonostante un percorso specifico coinvolgente centri di riferimento, la prognosi rimane infausta indicando la necessità di evidenziare il coinvolgimento cardiaco fin dagli stadi meno avanzati.

P398

NUOVI PARAMETRI ECOCARDIOGRAFICI NELLA VALUTAZIONE DEI PAZIENTI CON TALASSEMIA MAJOR ED INTERMEDIA

Fava A., Giorgi M., Pullara A., Caramellino L., Gaita F., Marra S.
Città della Salute e della Scienza, Torino, Italy

Introduzione. Molti studi hanno sottolineato l'importanza di nuovi parametri ecocardiografici per la valutazione della funzione ventricolare sinistra nei pazienti affetti da Talassemia, ma solo pochi studi si sono focalizzati sulle metodiche più recenti (strain, 3D e 4D) confrontandole con la risonanza magnetica T2*.

- Copyright - Il Pensiero Scientifico Editore downloaded by IP 216.73.216.135 Tue, 08 Jul 2025, 07:49:02

Materiali e metodi. Nel nostro studio abbiamo preso in considerazione una popolazione di 22 pazienti con Talassemia major ed intermedia, afferita al nostro centro ed ivi seguita con regolare follow-up, esaminandone le variabili cliniche, ecocardiografiche e RMT2*. In particolare, l'esame ecocardiografico è stata completato con le valutazioni strain, 3D e 4D.
Risultati. L'età media della popolazione dello studio è 46,6 anni (standard deviation -SD- 9,4), 18 pazienti (82%) sono femmine, 6 (27%) presentano diabete e 3 (14%) ipertensione arteriosa. Il volume telediastolico del ventricolo sinistro (4D full volume) è 94,4mL (SD 16,3mL), la massa ventricolare sinistra (4D full volume) 123,7g (SD 16,5g) e la frazione d'eiezione (4D full volume) 64,6% (SD 6,7%). La valutazione strain è stata la seguente: longitudinal strain 2D -20,4 (SD 2,8%), longitudinal strain 4D -19,8 (SD 3,3%), circumferential strain 4D -16% (SD 3,6%), radial strain 4D 50,7 (SD 11,9%), strain area 4D -30,9 (SD 5,4%). Tutti i parametri presentano una buona correlazione con i valori in range della risonanza magnetica T2* 38,1 (10,7).
Conclusioni. Nella nostra coorte di popolazione di 22 pazienti con Talassemia major ed intermedia, stabili e in terapia medica ottimale, la valutazione ecocardiografica pluri-parametrica (comprensiva di strain, 3D e 4D) ha rilevato parametri di normalità e ha dimostrato una buona correlazione con i parametri in range della risonanza magnetica T2*.

P399

DALLA SINDROME RESTRITTIVA ALLA DIAGNOSI COMPLESSA: IL RUOLO CENTRALE DELLA DESMINA

Lanzillo C.[1], Scioli R.[1], Commisso C.[1], Salustri E.[2], Lauri F.M.[2], Calò L.[1]
[1]Policlinico Casilino, Roma, Italy, [2]Scuola di Specializzazione Cardiologia, L'Aquila, Italy

Introduzione. La sindrome restrittiva è una diagnosi ecocardiografica formulata sulla base del riscontro di normali volumi ventricoli telediastolici, funzione sistolica normale o ai limiti inferiori della norma e dilatazione delle cavità atriali in associazione a segni di incremento delle pressioni telediastoliche di riempimento ventricolare (es. E/A >2, DT <130 msec, IVRT <70 msec, E/E' >15, vena cava inferiore dilatata). Si parla invece di cardiomiopatia restrittiva quando, in associazione alla diagnosi ecocardiografica di sindrome restrittiva si associano alterazioni morfologiche specifiche.
Caso clinico. Donna di 43 anni, diabetica NID e con storia di ripetuti episodi di scompenso cardiaco acuto, il primo dei quali complicato da arresto cardiaco. In anamnesi esecuzione di elettromiografia(EMG) alcuni anni prima con segni di miopatia in presenza di normali parametri di conduzione nervosa. La paziente giunge alla nostra osservazione per recidiva di scompenso cardiaco complicato da stato anasarcatico. Si eseguivano pertanto esami ematochimici con evidenza di trombocitopenia e di iperbilirubinemia (pregressa diagnosi di sindrome di Gilbert) ed esame delle urine con riscontro di proteinuria. All'ECG evidenza di BAV I° con bassi voltaggi del QRS nelle derivazioni periferiche. All'ecocardiogramma riscontro di ventricolo sinistro lievemente dilatato con ipocinesia globale e funzione sistolica globale moderatamente depressa (FE 38%) e disfunzione diastolica di III°, atriomegalia bilaterale, versamento pericardico circonferenziale di grado lieve. Tali reperti morfo-funzionali venivano confermati da un risonanza magnetica nucleare in assenza di segni di edema e/o fibrosi (potenziamento tardivo post-contrastografico negativo). Al monitoraggio ECGgrafico eseguito durante la degenza ripetuti episodi di tachicardia ventricolare non sostenuta. Si effettuava pertanto prelievo per creatin-kinasi ed immunofissazione sierica ed urinaria, al fine di escludere forme secondarie, risultati negativi. In considerazione del sospetto di cardiomiopatia restrittiva da accumulo della desmina (diagnosi di sindrome restrittiva, disturbo di conduzione, evidenza EMG-grafica di miopatia) la paziente veniva sottoposta a biopsia endomiocardica con riscontro di quadro compatibile con desminopatia.
Conclusioni. La cardiomiopatia restrittiva da accumulo di desmina può essere la prima manifestazione di una malattia sistemica che interessa muscolo cardiaco, muscolo scheletrico e sistema respiratorio. La patogenesi della malattia sembra essere legata a mutazioni di proteine quali la desmina e l'alphaB-cristallina con trasmissione genetica autosomica dominante. La prognosi della patologia è condizionata da eventi bradi- e tachi-aritmici che possono determinare cardiopalmo, sincope ed, in alcuni casi, morte cardiaca improvvisa. Risulta quindi come sia mandatorio formulare una precisa diagnosi eziologica qualora ci si trovi di fronte ad un quadro ecocardiografico di sindrome restrittiva al fine di una più corretta gestione del rischio aritmico e di peggioramento dello scompenso cardiaco sia nel probando che nei familiari di primo grado.

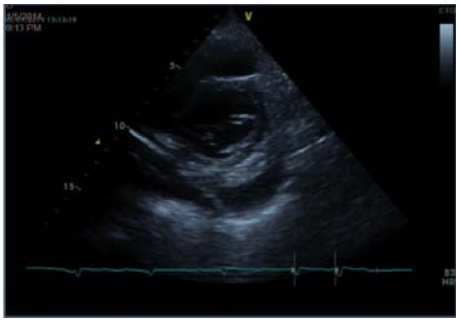

P400

EFFECTS OF SPIRONOLACTONE ON VENTRICULAR-ARTERIAL COUPLING IN PATIENTS WITH CHRONIC SYSTOLIC HEART FAILURE AND MILD SYMPTOMS

Bonadei I.[1], Vizzardi E.[1], Sciatti E.[1], Carubelli V.[1], D'Aloia A.[1], Cuminetti G.[2], Regazzoni V.[3], Salghetti F.[4], Tartière-Kesri L.[1], Tartière J.M.[1], Cohen Solal A.[1], Raddino R.[1], Metra M.[1]
[1]Section of Cardiovascular Diseases, Department of Medical and Surgical Specialties, Radiological Sciences and Public Health, University of Brescia, Brescia, Italy, [2]Cardiac Rehabilitation, Léon Bérard Hospital; Cardiology Department, Sainte Musse Hospital,Hyères;, Toulon, France, [3]Cardiology Department, Sainte Musse Hospital; INSERM U942,Toulon, Toulon, France, [4]Cardiology Department, Lariboisière Hospital and Denis Diderot University, Paris, France

Background. Several studies demonstrated that mineralocorticoid receptor antagonists (MRAs) are able to prevent myocardial and vascular fibrosis and left ventricular (LV) remodeling in patients with systolic chronic heart failure (HF) and mild symptoms. Ventricular-arterial coupling (VAC) should be influenced by anti-fibrotic interventions. We have assessed the effects of spironolactone on VAC and its components, arterial elastance (Ea) and end-systolic LV elastance (Ees), in patients with HF.
Methods. Changes from baseline in VAC were compared between 65 patients treated with spironolactone and 32 controls not receiving MRAs. All patients had HF, reduced LVEF with reduced LV ejection fraction (LVEF) and New York Heart Association (NYHA) functional class I-II symptoms and underwent transthoracic echocardiography at baseline and after 6 months. VAC was estimated by the modified single-beat method as Ea/Ees.
Results. Parameters of LV function improved after 6-month treatment with spironolactone with an increased in the LVEF from 34±8 to 39±8% ($p<0.001$). Spironolactone increased Ees from 1.32±0.38 to 1.57±0.42 mmHg/mL ($p<0.001$) and reduced VAC from 2.03±0.59 to 1.66±0.31 ($p<0.001$), but did not affect Ea and V0 (LV volume at end-systolic pressure of 0 mmHg). No change in any of these parameters occurred in the control group.
Conclusions. 6-month therapy with spironolactone improved VAC mainly through its effect on Ees, probably mediated by its anti-fibrotic effects. This is consistent with its beneficial effects on outcomes, shown also in patients with mild HF.

P401

ACCURATEZZA DEL TEMPO DI CONTRAZIONE ISOVOLUMICA OTTENUTO MEDIANTE TONOMETRIA ARTERIOSA CAROTIDEA IN PAZIENTI CON INSUFFICIENZA VENTRICOLARE SINISTRA

Salvi L.[5], Grillo A.[2], Gao L.[3], Marelli S.[1], Trifirò G.[4], Viecca F.[1], Salvi P.[5], Carretta R.[2], Pini A.[1], Parati G.[6]
[1]Centro Malattie Rare Cardiologiche, Marfan Clinic, U.O. di Cardiologia, Azienda Ospedaliera L. Sacco, Milano, Italy, [2]Dip. di Scienze Mediche Chirurgiche e della Salute, Università di Trieste, Trieste, Italy, [3]Dpt. of Cardiology, Peking University First Hospital, Beijing, China, [4]U.O.C. Pediatria, Azienda Ospedaliera Salvini, Rho, Italy, [5]Dip. Scienze cardiovascolari, neurologiche e metaboliche. Istituto Auxologico Italiano, Milano, Italy, [6]Istituto Auxologico Italiano e Dip. Scienze della Salute, Università di Milano-Bicocca, Milano, Italy

L'indice di Buckberg (SEVR: subendocardial viability ratio) è considerato un utile parametro per la valutazione non-invasiva del rapporto tra apporto e consumo di ossigeno subendocardico. Nella valutazione del lavoro cardiaco tuttavia il SEVR non considera la fase di contrazione isovolumica pre-eiettiva. Scopo del nostro studio è stato valutare l'accuratezza del tempo di contrazione isovolumica ottenuto mediante l'analisi dell'onda di polso carotidea.
In 35 pazienti (età media±DS=66±13 anni) in follow-up per insufficienza ventricolare sinistra cronica (FE=32±8%), senza valvulopatie di rilievo, é stata acquisita simultaneamente la curva pressoria in carotide comune mediante tonometro arterioso (PulsePen®) ed il flusso transvalvolare aortico mediante ecocardiodoppler (Philips-EnVisor® C-HD). La simultaneità dell'acquisizione è stata verificata mediante valutazione dell'intervallo R-R negli ECG registrati contemporaneamente alle due metodiche. Il tempo di contrazione isovolumica è stato calcolato considerando sia il ritardo tra l'inizio dell'onda di flusso aortico ricavata con ecocardiodoppler e l'onda R dell'ECG, sia il ritardo tra il piede dell'onda pressoria registrata in carotide mediante tonometria rispetto all'onda R dell'ECG; quest'ultimo corretto considerando la latenza tra polso carotideo e aortico, in base alla velocità dell'onda di polso carotido-femorale e alla distanza tra punto di acquisizione carotidea e l'incisura sternale.
Il tempo di contrazione isovolumica registrato mediante tonometria (68,8±20,2 ms) è risultato fedelmente correlato a quello misurato con l'ecocardiodoppler (68,8±20,5 ms): $y=0,93x+4,94$; $r^2=0,93$; $p<0.0001$, con omogenea distribuzione all'analisi Bland-Altman (media delle differenze -0,1±7,6 ms). Anche il rapporto tra contrazione isovolumica e tempo di eiezione sistolica acquisito con le due metodiche (24,8±8,3% e 22,2±8,5% rispettivamente) è risultato strettamente correlato: $y=0,93x+1,67$; $r^2=0,90$ (media delle differenze -0,1±2,7%).
La valutazione del tempo di contrazione isovolumica mediante tonometria arteriosa carotidea può pertanto consentire una semplice ma accurata quantificazione dei parametri che definiscono l'indice di Buckberg (SEVR), che consideri anche la fase di contrazione isovolumica nella valutazione del lavoro cardiaco, senza necessità di effettuare l'esame ecocardiografico.