- Copyright - Il Pensiero Scientifico Editore downloaded by IP 216.73.216.169 Sat, 12 Jul 2025, 09:22:31

P222

MONITORAGGIO DELLA CARDIOTOSSICITÀ DA FARMACI ANTINEOPLASTICI IN UN IRCCS DI NUOVA ISTITUZIONE

Turina M.C., Giaroli F., Banzi M., Albini A., Apolone G., Pantaleoni M.
ASMN, Reggio Emilia, Italy

Premessa. Il crescente numero di farmaci utilizzati in onco-ematologia potenzialmente cardiotossici, unitamente al crescere della sopravvivenza per numerose neoplasie, ha imposto ai Cardiologi una crescita culturale e la creazione di figure professionali specificatamente dedicate per meglio seguire nel tempo questi pazienti, per prevenire possibilmente e poi curare le eventuali complicanze. Poiché dal 2012 la nostra Azienda Ospedaliera è diventata un IRCCS oncologico. La spinta ad integrare le varie discipline e ad effettuare ricerca clinica si è fatta sempre più pressante con risultati molto promettenti.

Obiettivi. Attivare un percorso che potesse prevedere una raccolta sistematica dei dati di Pazienti onco-ematologici a rischio di tossicità cardiologica (acuta e a medio-lungo termine). La disponibilità di una raccolta dati è volta a migliorare la qualità dell'assistenza (prevenzione primaria e secondaria) e a favorire la conduzione di studi di tipo clinico e sperimentale.

Materiali e metodi. Abbiamo creato una scheda di monitoraggio della cardiotossicità (da compilarsi a cura degli Oncologi, degli Ematologi e dei Cardiologi)- in attesa di una cartella informatizzata - nella quale vengono raccolti dati anagrafici, la tipologia di neoplasia, i farmaci utilizzati ed inoltre i dati riguardanti la cardiotossicità (anamnesi cardiologica, fattori di rischio CV, ECG, dati ecocardiografici, eventuale test da sforzo., dati bioumorali). Il momento della raccolta dati per il Cardiologo avviene nell'Ambulatorio dedicato dove vengono effettuati l'ecocardiogramma (basale e di FU), l'ECG e la visita. I tempi di attesa per questi controlli sono stati notevolmente ridotti grazie all'assunzione di un tecnico di cardiologia (sonographer).

Risultati. In circa 10 mesi sono stati effettuati n 502 ecocardiogrammi di cui 364 dell'Oncologia e 138 dell'Ematologia sono stati fatti poi altrettanti ecg e visite cardiologiche nei casi richiesti; abbiamo riscontrato 26 casi di cardiotossicità: 17 casi in Pazienti Oncologici, di cui 5 riduzioni di EFVSn (intendendosi come riduzione dell'EF se >20% rispetto al basale o comunque < al 50%), 4 casi di riduzione di EF VSn associata a comparsa di valvulopatia mitralica (IM significativa), 2 casi di riduzione di EFVSn e comparsa di significativa IM + IAo, 1 IMA, 6 versamenti pericardici rilevanti. Dei 6 casi di cardiotossicità in Pazienti Ematologici 4 erano riduzioni di EFVSn e 2 versamenti pericardici,.I Pazienti con riduzione della EF sono stati posti in terapia con Bb e ACE inibitori. In 5 casi si è assistito ad un recupero completo delle EF (grazie alla modificazione dello schema antineoplastico e al trattamento cardioprptettivo). Un sottogruppo di Pazienti trattati con Antracicline e trastuzumab è stato studiato anche con speckle tracking al fine di una identificazione più precoce della cardiotossicità.

Conclusioni. Da questi primi mesi di raccolta sistematica dei dati è emerso come da una più stretta collaborazione fra Oncologi, Ematologi e Cardiologi possa migliorare l'assistenza ai Pazienti riconoscendo e trattando precocemente i casi di cardiotosscità.

P223

RADIATION FOR HODGKIN'S LYMPHOMA-INDUCED TYPICAL OSTIAL STENOSIS FOLLOWED BY EARLY PROGRESSION OF CORONARY ATHEROSCLEROSIS DESPITE SUCCESSFUL PERCUTANEOUS REVASCULARIZATION: A SEARCH FOR AN ANTI-INFLAMMATORY THERAPY?

Del Furia F.[1], Bande M.[1], Casilli F.[1], Lestuzzi C.[2], Mehdi G.[1], Furlanello F.[1]
[1]Department of Interventional Cardiology, IRCCS Policlinico San Donato, Milan, Italy, [2]Department of Cardiology, Centro di Riferimento Oncologico, Aviano, Italy

A 28 yo-female was affected by Hodgkin Lymphoma (HL) stage IIB, successfully treated with chemotherapy (ABVD regimen) and mediastinal radiotherapy (3600 cGy) for 2 years. The long-term follow-up (FUP) was negative. Only 5 years later, she presented chest pain suspect for effort angina. She was referred to our Cardiology Department (CD). An echocardiogram was normal; a stress test resulted positive for transient myocardial ischemia. She didn't have any traditional cardiovascular risk factor. The coronary angiogram showed a critical stenosis of the left main (LM) (Fig. 1), treated with percutaneous coronary intervention (PCI) and direct stenting (Drug Eluting Stent-DES) (Fig. 2-3). The patient was discharged asymptomatic with dual antiplatelet therapy and a beta-blocker.6 months later she was re-admitted to our CD for recurrent effort angina. The coronary angiogram showed a persistent good result of previous LM-LAD stenting (Fig. 4) but progression of CAD on the ostial RCA (Fig. 7); this lesion was treated with direct stenting(DES) (Fig. 8).The patient was discharged with the same medical treatment.6 months later she was admitted once again to our CD for recurrence of symptoms. The coronary angiogram showed a good result of previous LM-LAD stenting (Fig. 5-6), but a distal restenosis on the RCA (Fig. 11) and progression of CAD on the mid-LAD (Fig. 9). Both lesions were treated with direct stenting (DES) (Fig. 12-10). Suspecting an either inflammatory/profibrotic component in her CAD's pathogenesis, she was discharged with high-dose statin and colchicine in addition to her previous medications. The 10-months clinical FUP is uneventful, she is asymptomatic with a non-invasive stress test negative for transient myocardial ischemia and without any pharmacological adverse effect.

Conclusions. CAD is among the leading causes of mortality in industrialized countries. Above the traditional well-known risk factors for CAD, chemotherapeutic agents and mediastinal radiotherapy might represent additional risk factors for CAD in patients who recovered from lymphoma. The mechanism of cardiovascular injury is multifactorial. In our case a young woman with previous history of HL, successfully treated with chemotherapy and mediastinal radiotherapy, presented an early radiation-induced coronary disease (only 5 years after recovery from HL) with initial typical ostial localization. Despite treatment with PCI and conventional medical therapy, she had recurrence of angina and evidence of progressive CAD, with atypical features for radiation-induced coronary disease. Suspecting an inflammatory/profibrotic mechanism involved, related to the previous radiotherapy, we administered colchicine that proved to be beneficial in the long term clinical FUP, without any clinical adverse effects. We concluded that this drug may be introduced in particular clinical settings, as in our case of radiation-related coronary disease, with beneficial effect potentially related to its anti-inflammatory and antimitotic effect; however, before this drug may be adopted clinically, we would need to confirm our hypothesis in larger studies.

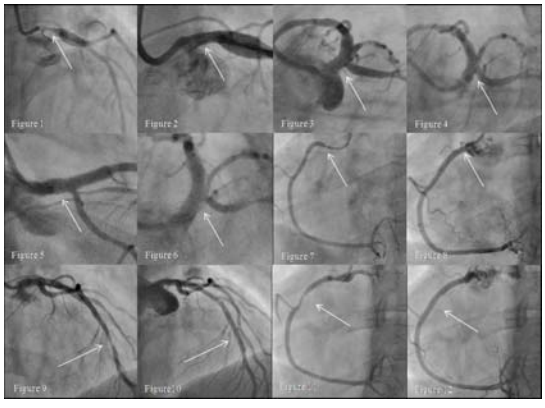

P224

METASTASI CARDIACHE: CASO CLINICO

Morgagni R., Cazzoli I., Zulli P., Guddelmoni L., Marchetti F., Romeo F.
UOC di Cardiologia, Policlinico Tor Vergata, Roma, Italy

Paziente di 66 anni, ex fumatore, non ulteriori fattori di rischio cardiovascolare, non precedenti cardiologici in anamnesi. Nel 2008 escissione chirurgica di melanoma cutaneo, linfonodo sentinella negativo. Nel 2014 recidiva di malattia, nel mese di luglio ultimo ciclo di chemioterapia Nell'ottobre 2014 riscontro di metastasi epatiche e surrenaliche. Nel novembre 2014 riscontro di metasi ossee. Alla TC presenza di versamento pleurico e pericardico, veniva richiesta valutazione cardiologica ed ecocardiografica in previsione di nuovo ciclo di chemioterapia. Il paziente si presentava alla visita astenia marcata, dispnea da sforzo per sforzi moderati (NYHA II), palpitazioni. PA 100/60 mmHg. All'ECG: Bassi voltaggi, tachicardia sinusale, BBDx incompleto, onde T invertite V1 – V4, III. Terapia domiciliare: Furosemide 25 mg, Cortisone 25 mg, Tramadolo Cloridrato 50 mg, Albumina. L'esame ecocardiografico documentava: ventricolo sinistro ingrandito, ipercinetico, Abbondante versamento pericardico circonferenziale di massimo 2,3 cm. Presenza di aree iperecogene epicardiche, intramiocardiche ed a livello dei lembi valvolari mitralici. Dicembre 2014 ricovero per peggioramento della sintomatologia clinica, comparsa di ascite, iperpotassiemia, anemizzazione (Hb 8.6). Nelle 72 ore successive al ricovero: STEMI, insufficienza renale acuta, insufficienza respiratoria, acidosi metabolica, decesso. L'esame autoptico documentava patologia neoplastica indifferenziata a grandi cellule con ampio coinvolgimento metastatico del miocardio, dell'apparato valvolare mitralico e dell'albero coronarico. Gli studi in letteratura sulle metastasi cardiache sono pochi e discordanti e la vera incidenza è sottostimata. Riscontro autoptico in circa il 9% di tutti i soggetti con tumore maligno. Ogni tumore maligno può metastatizzare al cuore (2.3% - 18.3%), ma le neoplasie primitive più frequentemente responsabili sono il mesotelioma pleurico (48.4%), il melanoma (27.8%), l'adenocarcinoma e carcinomi del polmone e del rene. Conclusioni: L'ecocardiografia deve essere sempre inclusa tra le indagini a cui sottoporre il paziente affetto da neoplasia. Valutazioni seriali permettono di evidenziare la presenza di versamento pericardico e/o di coinvolgimento cardiaco anche in assenza di sospetto clinico. L'identificazione di tali anomalie può avere importanti risvolti terapeutici.

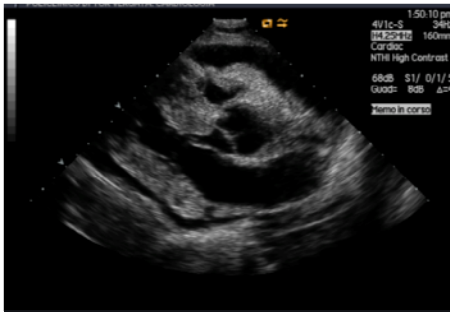

- Copyright - Il Pensiero Scientifico Editore downloaded by IP 216.73.216.169 Sat, 12 Jul 2025, 09:22:31

Infarto

P225

UN CASO DI SCA E L'IMPORTANZA DELLA D.D.

Piccioni L.L., De Siati P., Lavorgna A., Santarelli F., Fragassi G., Napoletano C.
Ospedale Mazzini, Teramo, Italy

Uomo, 71 anni, viene inviato in emergenza presso il nostro centro Hub da una U.O. di Pronto Soccorso di Ospedale Spoke con sospetta Sindrome Coronarica Acuta (SCA), il pz. presenta una intensa sintomatologia dolorosa precordiale, anamnesi positiva per fattori di rischio quali ipertensione arteriosa e dislipidemia, riscontro all'elettrocardiogramma di alterazioni aspecifiche della ripolarizzazione ventricolare.In considerazione della sintomatologia, del quadro ecocardiografico che evidenzia una ipocinesia della parete laterale e dell'elevazione degli enzimi sierici (Troponina 1339 pg/ml), il pz viene sottoposto ad esame coronarografico con riscontro di albero coronarico epicardico esente da lesioni di rilievo. Si propende pertanto per una flogosi miocardica, considerati anche gli elevati valori di VES e PCR, si instaura una terapia con ASA 500 mg/2 volte die, beta -bloccanti, ace-inibitori e statine, si ripetono gli esami di laboratorio (val. max. Troponina 2268 pg/ml, CK-MB 69.32 ng/ml, Mioglobina 89.6 ng/ml). A distanza di alcuni giorni si ripete l'ecocardiogramma con evidenza di una conservata funzione sistolica del ventricolo sinistro F.E. 60%. A distanza di circa 15 giorni, onde confermare l'orientamento diagnostico, viene effettuata una RMN cuore con riscontro di reperti compatibili, per distribuzione e caratteristiche, con un esito ischemico recente piuttosto che con un processo flogistico. Alla luce del suddetto esame la terapia pertanto viene modificata.

Conclusioni. Le SCA con albero coronarico indenne rappresentano sempre più frequentemente una realtà non irrilevante sia in letteratura che nella nostra esperienza, una realtà che necessita di essere validata con RMN cuore che rappresenta senz'altro il gold standard sia per la diagnosi differenziale tra forme ischemiche ed infiammatorie (NSTEMI, Sindrome di Tako-Tsubo e Tako-Tsubo like, mio-pericardite) che per una corretta valutazione prognostica e l'instaurazione di un adeguato trattamento farmacologico.

P226

QUELLA MACCHIA DI COLORE... LA VENDETTA DELL'INFARTO

Barbero U., Ferraris F., Meynet I., Bergerone S.
Ospedale Molinette, Cardiologia 1, Torino, Italy

An asymptomatic 79 year old woman presented to our department sent by a colleague who, during routine echocardiography, saw with colour-Doppler an abnormal flow at the apex of the heart. When we repeated echo we also demonstrated a diastolic flow entering the left ventricle from the heart surface (upper figure). No abnormal image or cavity was visible outside the heart. This woman had anterior myocardial infarction 7 years before, treated with stenting of the middle tract of circumflex artery; we detected the abnormal flow exactly in the residual post-infarction hypokinetic apical area. Left ventricle EF was normal. Right ventricle was not dilated, with normal contraction and no signs of pulmonary hypertension.

To better discriminate between different diagnosis (coronary artery aneurism, ventricular septal defect, anomalous origin of coronary artery, cardiac tumors like racemose hemangioma or sarcomas, intramuscular small vessel arteriovenous malformation of the left ventricle, interventricular septum dissection from rupture of aortic sinus aneurysm and ventricular diverticulum), once obtained patient's informed consent, we performed coronary angiography which demonstrated the absence of vessel stenosis but the presence of opacification of the left ventricular cavity almost simultaneously with the left coronary tree (lower figure B): we identified a multi-vessel like structure originating from the left anterior descending artery (LAD) functioning like a conduit between it and the left ventricular cavity. In the previous angiography this structure was not visible (lower figure 2A). Suspecting a new formation not visible with echo, we performed magnetic resonance and computed tomography (figure 3) but no more information was obtained, Therefore we concluded for an acquired coronary artery fistula (CAF) after myocardial infarction.

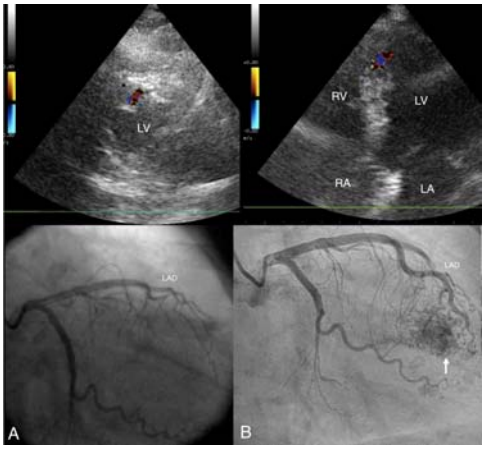

The fistula we describe in this report is a very rare case, due both to its course, originating from the LAD and draining into the left ventricle (prevalence less than 6% of all CAF), and to its aspect with multiple vessel-like structure (3%). Giving its position, very close to the infarcted zone, its genesis could be related to the development of collateral branches from LAD after the ischemic damage, with new angiogenesis stimulus leading to the opening of new shunt directly in the left ventricle.

As our patient was asymptomatic during maximal stress test and hemodynamically stable, we did not plan any treatment for the CAF, neither cardiac surgeons did it. We therefore decided to follow up this woman with yearly clinical and echocardiographic assessment. However, to recognize and diagnose fistulas it is very important due to the potential impact on prognosis: increased likelyhood of atherosclerosis and myocardial infarction; reverse steal phenomenon if a critical stenosis develop after the site of origin of the fistula; increased risk of endocarditis and endoarteritis (a predisposing factor that should be kept in mind when patients experience infections or situations requiring antimicrobial prophylaxis); development of cardiac failure.

P227

LA SINDROME CORONARICA ACUTA IN UNA PAZIENTE CON SINDROME UREMICO-EMOLITICA ATIPICA: QUANDO LA SCELTA DELL'ANTICOAGULAZIONE È FONDAMENTALE

Neglia L.[1], Della Mattia A.[2], Piazza R.[3], Neri R.[3], Mancini W.[4], Pecoraro R.[3], Leiballi E.[3], Lutman C.[3], Doronzo A.[3], Rellini G.[3], Cassin M.[3]
[1]U.O. Cardiologia, AOUP "Paolo Giaccone", Palermo, Italy, [2]Dipartimento Cardiovascolare, Azienda Ospedaliero-Universitaria "Ospedali Riuniti", Trieste, Italy, [3]S.C. Cardiologia, Azienda per l'Assistenza Sanitaria n. 5 "Friuli Occidentale", Pordenone, Italy, [4]S.C. Nefrologia, Azienda per l'Assistenza Sanitaria n. 5 "Friuli Occidentale", Pordenone, Italy

Premessa. La variante atipica della sindrome uremico-emolitica (SUE atipica, 10% dei casi di SUE) é rara e frequentemente complicata da ACC ed IMA. È causata da mutazioni a carico dei fattori del complemento (frequente quella a carico del fattore H) che facilitano un'attivazione selettiva, incontrollata, della via alternativa del complemento. La mutazione CHF, inoltre, facilita l'attivazione piastrinica. Gli stati proinfiammatori, come infezioni o gravidanza, potenziano l'attivazione della via alternativa del complemento, già facilitata dai difetti genetici di base, con conseguente eccesso di formazione di C3b e sua deposizione nell'endotelio vascolare. L'eccesso di C3b innesca la formazione di complessi di membrana con conseguente danno endoteliale complemento-mediato. Si genera così uno stato protrombotico per l'esposizione del collagene subendoteliale, del fattore di von Willebrand e del fibrinogeno.

Caso clinico. Donna, 44 anni. Ricovero per gastroenterite acuta con quadro di IRA (Cr. 5mg/dL); posta diagnosi di SUE atipica. A 24 ore dalla dimissione ricovero per STEMI infero-postero-laterale. Coronarografia (CNG) in emergenza: stenosi moderata con aspetto non complicato di un importante ramo postero-laterale della coronaria destra dominante, con flusso TIMI 3. Data la complessità del caso, la regressione della sintomatologia, la stabilità emodinamica, il flusso conservato, si optava per terapia medica: prasugrel, ASA, UFH. TTE: FEVS 42%, acinesia della parete inferiore e postero-laterale. Dopo 6 giorni sostituita UFH con fondaparinux 2,5 mg sc die. Dopo 12 ore recidiva di STEMI infero-postero-laterale. Alla CNG occlusione trombotica del tratto prossimale della coronaria destra. Terapia con abciximab (bolo e infusione ev) e tromboaspirazione meccanica. Flusso finale TIMI 2, mancata opacizzazione di alcuni rami terminali della coronaria destra persistentemente occlusi. Riavviata infusione di UFH. Successivo sviluppo di pericardite epistenocardica trattata con ASA ad alte dosi. Dopo 1 settimana angio-TC coronarica: evidenza di materiale endoluminale verosimilmente trombotico di modesta entità in corrispondenza del tratto prossimale della coronaria destra; regolare il lume dei restanti vasi coronarici. Veniva quindi sostituita UFH con enoxaparina 100U/Kg poi embricata con warfarin. Dimessa in terapia con warfarin, ASA, prasugrel ed eculizumab (anticorpo monoclonale anti-C5 che interrompe la citolisi complemento mediata). Decorso successivo non complicato (Cr. 1.17 mg/dL). Dopo 1 mese controllo coronarografico con angio-TC con documentazione di regressione della trombosi e sostanziale normalità del quadro coronarico.

Conclusioni. Nel caso in questione la CNG in urgenza suggerisce una lisi spontanea o secondaria ai farmaci anticoagulanti somministrati in fase acuta, del trombo responsabile dello STEMI iniziale. La successiva modifica del trattamento farmacologico potrebbe aver determinato un'inadeguata anticoagulazione che, combinata allo stato infiammatorio determinato dallo stesso STEMI, avrebbe facilitato la recidiva di IMA. Il trattamento con eculizumab e l'anticoagulazione orale sine die sono scelte obbligate nei pazienti con SEU atipica.

P228

DOLORE TORACICO "ATIPICO" IN GIOVANE PAZIENTE CON SINDROME DI WELLEN TIPO B

Pernigotti A., Lombardi F.
IRCCS Fondazione Policlinico di Milano, Milano, Italy

Caso clinico. Un paziente maschio di 37 anni si presentava in PS per dolore toracico iniziato bruscamente 5 ore prima. Il sintomo veniva descritto come un bruciore continuo a localizzazione retrosternale, con irradiazione al collo e al braccio sinistro, si modificava con la postura e gli atti del respiro ed era di intensità 6/10 sulla scala del dolore. Non era associato ad altre

- Copyright - Il Pensiero Scientifico Editore downloaded by IP 216.73.216.169 Sat, 12 Jul 2025, 09:22:31

manifestazioni. È interessante notare che il paziente descriveva il dolore come identico a quello vissuto otto anni prima, quando fu diagnosticata una pericardite acuta. In anamnesi presentava inoltre ipertensione borderline, dislipidemia e fumo attivo (15 sigarette/die da 20 anni). I suoi parametri vitali erano normali e il suo esame obiettivo irrilevante. Un ECG (fig. 1), eseguito in corso di dolore toracico, era normale. Un'ecocardiografia mostrava normale cinesi ventricolare e assenza di versamento pericardico. I primi esami di laboratorio erano nei limiti della norma, a eccezione di un lieve aumento della troponina ad alta sensibilità (hs-cTnT 42 pg/ml). Nel sospetto di pericardite acuta, il paziente veniva trattato con alte dosi di ASA e si manteneva in osservazione con indicazione a ripetere ECG e hs-cTnT a distanza di due ore. Durante questo periodo, il dolore toracico regrediva, mentre si osservavano alcune modificazioni al secondo tracciato ECG, in particolare in V2-V3 a carico del segmento ST e dell'onda T (fig. 2). Al controllo, hs-cTnT risultava in salita a 114 pg/ml, con CPK negative. L'ipotesi diagnostica si spostava dunque verso la sindrome coronarica acuta (SCA) e il paziente veniva ricoverato in UCIC. Al momento del ricovero era asintomatico e il suo ECG si modificava nuovamente con la comparsa di onde T bifasiche in V2-V3, evocative di sindrome di Wellen di tipo B (fig 3). Si poneva quindi diagnosi di NSTEMI e si impostava terapia specifica. La mattina successiva, la coronarografia mostrava una malattia mono-vasale con stenosi serrata al tratto prossimale dell'arteria interventricolare anteriore (IVA). Dopo un tentativo fallito di PTCA, a causa dell'impossibilità di superare la lesione con la guida, era posta indicazione chirurgica di bypass con AMIs su IVA. L'intervento era eseguito a cuore battente attraverso un approccio minitoracotomico.

Discussione. L'interpretazione del dolore toracico acuto nel paziente giovane è difficile, soprattutto quando l'ECG a 12 derivazioni e i livelli di troponina sono nella norma. La bassa probabilità di SCA e il paziente stesso potrebbero "mascherare" la reale sintomatologia. Una malattia passata (pericardite acuta, in questo caso) o un meccanismo psicologico di rifiuto della condizione patologica possono giocare un ruolo significativo. Il metodo Bayesiano rimane il modo migliore per valutare il dolore toracico. La probabilità pre-test deve essere integrata con la clinica, gli esami ematochimici e l'ECG. In particolare, i pattern elettrocardiografici della sindrome di Wellen hanno una elevata specificità per l'individuazione di una stenosi critica e instabile a carico del tratto prossimale dell'IVA e devono sempre essere riconosciuti. Senza trattamento, il rischio di evoluzione verso lo STEMI anteriore è del 75%.

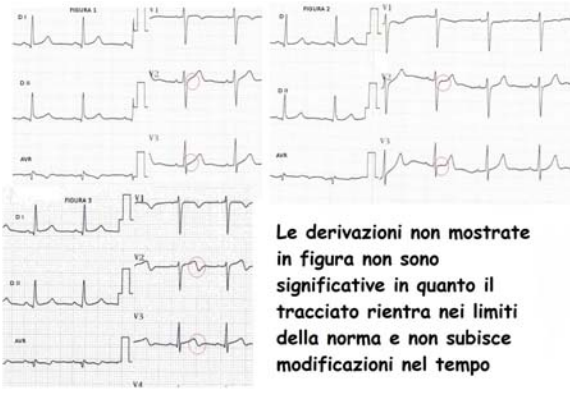

P229

USTIONI E STEMI: QUANDO I MECCANISMI FISIOPATOLOGICI NON SONO CHIARI ANCHE IL TRATTAMENTO DIVENTA DIFFICILE

D'Andrea D., Bellis A., Boccalatte M., Furbatto F., Minicucci F., Mauro C.
AORN A. Cardarelli, Napoli, Italy

Le sindromi coronariche acute con sopraslivellamento del tratto ST (STEMI) sono dovute a complessi processi fisiopatologici, alcuni dei quali non ancora perfettamente chiari. Mentre il ruolo di comorbidità quali diabete, ipertensione, dislipidemia è stato indagato a fondo, non ci sono molti dati in letteratura riguardo casi di STEMI successivi ad ustioni estese.

G.A. uomo di 36 anni, fumatore, in seguito ad un incidente sul lavoro (ustionato da olio bollente fuoriuscito da una trivella rotta) viene ricoverato presso il centro ustioni con diagnosi di ustioni di terzo grado su più del 60% della superficie corporea. Il quadro clinico iniziale era di shock ipovolemico; il paziente veniva quindi sottoposto ad intubazione orotracheale e sottoposto ad infusione di elevati volumi di soluzione elettrolitica, glucosata e reidratante. Dopo aver effettuato toilettatura chirurgica delle ustioni si procedeva ad eseguire un ECG che mostrava STEMI in sede anteriore. Dopo aver deciso di eseguire coronarografia urgente con eventuale angioplastica coronarica veniva effettuata terapia farmacologica con acido acetilsalicilico 300 mg ev, clopidogrel 300 mg via sondino naso-gastrico ed eparina non frazionata sottocutanea. L'esame coronarografico mostrava occlusione trombotica nel tratto medio dell'arteria discendente anteriore: dopo aver aspirato una notevole quantità di materiale trombotico con tromboaspirazione manuale abbiamo impiantato un bare metal stent, considerando gli interventi di chirurgia plastica programmati nei giorni successivi. Dopo 5 giorni dall'angioplastica si è verificato improvviso shock cardiogeno per trombosi intrastent subacuta, trattata con prasugrel 60 mg in bolo, abcximab (bolo+infusione) e eparina non frazionata, aspirando nuovamente copioso materiale trombotico e impiantando un altro bare metal stent distalmente al primo. Le condizioni sono immediatamente migliorate, non si sono osservati sanguinamenti tali da richiedere trasfusioni e passati i primi 28 giorni dalla trombosi intrastent abbiamo discontinuato il prasugrel ed utilizzato il tirofiban come terapia ponte in 3 occasioni per consentire i primi interventi di chirurgia plastica. A 18 mesi di follow up residuano all'ecocardiogramma l'acinesia dell'apice anteriore e della porzione media della parete anteriore con una ridotta cinesi globale (FE 38%); il paziente è in classe NYHA 1, ha superato vari interventi di chirurgia plastica ed un test ergometrico massimale risultato negativo per ischemia inducibile. Per la comparsa di dolore toracico atipico il paziente è stato sottoposto ad esame coronarografico in un altro centro, seppur con negatività dei marcatori bio-umorali ed in assenza di ulteriori test provocativi. L'esame ha mostrato un buon esito a distanza (23 mesi) dell'angioplastica con modesta iperplasia neointimale intrastent. Dato il basso indice di rischio cardiovascolare del paziente è verosimile che lo STEMI sia stato in qualche modo "triggerato" dalle notevoli alterazioni reolitiche a carico della componente plasmatica del sangue, sottoposto proprio nella zona toracica ad un incredibile shock termico che potrebbe aver attivato una placca coronarica altrimenti silente.

P230

INFARTO MIOCARDICO EMBOLICO IN PAZIENTE AFFETTO DA TROMBOCITEMIA ESSENZIALE CON MUTAZIONE JAK2

Hiso E.[1], Peruzza F.[1], Purita P.[1], Possamai M.[1], Bilato C.[2]
[1]Policlinico Universitario Padova, Padova, Italy, [2]Cardiologia Arzignano, Arzignano, Vicenza, Italy

Maschio caucasico, 73 anni. In anamnesi ipertensione, fascite eosinofila. A settembre 2013 accesso nel PS di un centro terziario per dolore epigastrico insorto da oltre 12 ore. All'arrivo in PS paziente asintomatico; un primo ECG mostrava sopraslivellamento ST in sede inferiore con onde Q omosede; un primo dosaggio della TnI risultava 86 ug/L. Il pz veniva ricoverato in UTIC e trattato con duplice antiaggregazione e UHF; data l'asintomaticità e l'accesso tardivo in PS, si soprassedeva a CNGF urgente. Un'ecocardiografia documentava ventricolo sinistro di normali dimensioni, lieve riduzione della funzione di pompa con alterazioni della cinetica in sede inferiore e posteriore. In 3^ giornata, in attesa di eseguire CNGF, il pz accusava deficit di forza all'emisoma di destra, deviazione della rima orale e afasia. Veniva eseguita una TC cerebrale ed un'angio-TC che concludevano per occlusione di un ramo dell'arteria cerebrale media di destra; tronchi sovraortici privi di stenosi. A distanza di 8 ore eseguiva RM cerebrale che documentava plurime lesioni ischemiche acute di verosimile natura embolica nel territorio della cerebrale media di destra. Nel sospetto di trombosi endoventricolare veniva sottoposto ad ecocardiogramma con contrasto risultato negativo; infine si eseguiva bubble test che escludeva shunt destro-sinistro. A completamento diagnostico si optava per l'esecuzione di una RM cardiaca, procastinando la CNGF alla risoluzione del quadro neurologico. La RM mostrava infarto miocardico inferiore con FE 40%; veniva inoltre ribadita l'assenza di trombi endocavitari. In 10^ giornata di degenza il pz accusava un episodio di assenza associato ad atteggiamento in flessione degli arti superiori; nelle ore successive si riscontrava la formazione di un vasto ematoma spontaneo retroperitoneale destro da lacerazione del muscolo ileopsoas documentato con TC addome. Veniva pertanto sospesa la terapia antiaggregante e anticoagulante. Agli esami ematochimici di controllo oltre ad una discreta anemizzazione veniva riscontrato un incremento della piastrinemia (910 x 10.9/L). Considerati gli eventi ischemico-emorragici e la conta piastrinica, nel sospetto di trombocitemia essenziale, si procedeva con analisi genetica risultata positiva per mutazione Jak2. Veniva pertanto instaurata terapia citoriduttiva.

La CNGF eseguita in 21^ giornata documentava stenosi coronariche di grado lieve. In 35^ giornata di degenza veniva dimesso con indicazione ad eseguire riabilitazione cardiovascolare. Ad un follow up di 12 mesi il pz si presentava in buone condizioni cliniche ed emodinamicamente stabile, con normalizzazione della piastrinemia. Discussione: l'infarto miocardico in presenza di un quadro CNGF che non spiega in alcun modo nè l'estensione, nè la sede, i due eventi ischemici cerebrali in assenza di trombosi cardiaca, shunt, patologia stenosante dei tronchi sovraaortici e del distretto intracranico, l'evento emorragico spontaneo addominale, l'elevata conta piastrinica con riscontro di mutazione Jak2, propendono per un'eziogenesi embolica correlata a trombocitemia essenziale sia dell'infarto miocardico che dell'ischemia cerebrale.

P231

UN CASO ATIPICO DI SINDROME CORONARICA ACUTA DEL PERIPARTUM

Cicala S., Vetrano A., Mascia G., Vetrano S., De Lucia R., Sorbo R., Mascia F.
A.O.R.N. S. Anna e Sebastiano, Caserta, Italy

Introduzione. Il peripartum è stato riconosciuto come periodo associato ad un maggiore rischio per il manifestarsi di patologie cardiovascolari. I quadri clinici più frequenti includono la cardiomiopatia peripartum, la cardiomiopatia da stress (takotsubo), la miocardite infettiva, la cardiopatia ipertensiva o gestosica e la coronaropatia trombotica. Quest'ultima, in particolare, può riconoscere un substrato ateromasico precoce oppure essere conseguenza di dissezione coronarica facilitata dalle modifiche strutturali della media

- Copyright - Il Pensiero Scientifico Editore downloaded by IP 216.73.216.169 Sat, 12 Jul 2025, 09:22:31

vascolare indotte dalla gravidanza. La diagnosi differenziale si basa su elementi clinico-anamenstici e strumentali, ma può presentare in molti casi elementi di particolare complessità legati alla relativa controindicazione all'impiego di alcune procedure diagnostiche in gravidanza, alla scarsa definizione eziologica di alcuni dei quadri clinici osservati o alla mancanza di test specifici.

Caso clinico. Una giovane donna, pluripara alla 34^ settimana di gravidanza, giunge in PS Ostetrico lamentando palpitazioni, dispnea e febbricola da alcuni giorni. La valutazione ostetrica risultava essere nella norma, mentre un ECG evidenziava tachicardia sinusale e ST sopraslivellato in V1-V4-DI-aVL. All'anamnesi la paziente riferiva assenza di familiarità per CAD o di altri fattori di rischio cardiovascolare. La valutazione clinica eseguita in PS evidenziava PA 140/80 mmHg, TC 36.3°C, SpO2 98%, III tono aggiunto, rantoli crepitanti bibasali e modesti edemi declivi. Un ecocardiogramma documentava, a carico del ventricolo sinistro, la presenza di lieve ipertrofia parietale, ipocinesia diffusa e disfunzione sistolica globale di grado severo (FE stimata = 30%). I seguenti esami di laboratorio mostravano valori fuori range: Troponina-I 4,44 ng/mL; proteina C-reattiva (PCR) 7.3 mg/L; globuli bianchi 12.83x103/UL. Sebbene l'ECG fosse suggestivo per IMA anteriore, l'assenza di angor, la febbre recente, la PCR elevata, la leucocitosi, la tachicardia sinusale, l'ipocinesia diffusa, la disfunzione ventricolare sinistra in assenza di dilatazione delle camere cardiache, l'assenza di stress emotivo i anamnesi hanno indirizzato inizialmente verso l'ipotesi miocarditica. La paziente veniva ricoverata in UTIC per scompenso cardiaco e trattata con nitrati, ASA, furosemide, enoxaparina. Prelievi ematici per l'esecuzione di esami virologici e autoimmunitari sono stati immediatamente eseguiti con esito negativo. Dopo consulto del team cardio-gineco-anestesiologico, alla 35^ settimana di gestazione la paziente veniva sottoposta a taglio cesareo e subito dopo ritrasferita in UTIC. Per il rifiuto da parte della paziente di sottoporsi a coronarografia, la valutazione dell'anatomia coronarica veniva eseguita mediante un'angio-TC coronarica che evidenziava un quadro compatibile con sospetta occlusione della discendente anteriore al tratto medio. La successiva coronarografia confermava la presenza di occlusione della discendente anteriore al tratto medio, con immagine fortemente suggestiva per dissezione lineare del vaso, condizione raramente riportata come possibile causa di sindrome coronarica acuta in donne in gravidanza.

P232

AN ACUTE MYOCARDIAL INFARCTION IN PREGNANCY

Riva L., Zagnoni S., Casella G., Rubboli A., Pavesi P.C., Di Pasquale G.
UOC Cardiologia, Ospedale Maggiore, Bologna, Italy

Acute myocardial infarction (AMI) is an uncommon event in people under 40 years old (6% of cases, of which only 0.7% are female). The onset of AMI during pregnancy is even more infrequent, with a reported incidence between 1:10.000 and 1:30.000 pregnancies and more commonly during the third trimester. Compared with the general population the majority of pregnant patients has unusual mechanism for AMI: coronary dissection is reported in 40% of cases, coronary spasm in 20% of cases, thrombosis in absence of coronary atherosclerosis in 20% of cases, atherosclerosis with or without intracoronary thrombus in another 20% of cases.

A high incidence of known cardiovascular risk factors for AMI in pregnant patients is reported despite their young age. Dyslipidemia, hypertension, diabetes, advanced maternal age, eclampsia and thrombophilia have been identified as independent risk factors for pregnancy-related AMI. In the last decade the overall mortality rate of women affected by AMI during pregnancy decreased from 30% to 10%, probably due to early diagnosis, prompt management and primary percutaneous coronary intervention (PCI).

We present the case of a secondigravid 40 years old woman, with no significant past medical history, presented at 24 weeks gestation to Emergency Room with a 2 hour history of chest pain at rest involving left arm. Her cardiovascular risk factor was hypercholesterolemia (LDL cholesterol = 205 mg/dl, total serum cholesterol = 285 mg/dl). ECG showed an AMI with ST-elevation in D1 and aVL.

Coronary angiography was performed demonstrating a severe stenosis (75%) overlying a disrupted atherosclerotic plaque on a small diagonal branch of the left anterior descending artery, that was not suitable to PCI. Patient received antithrombotic therapy with 100 mg oral aspirin/die and 4000 U subcutaneous low molecular weight heparin/die and medical therapy with 25 mg metoprololo/bid. At echocardiography left ventricular ejection fraction resulted 60% in absence of akinesia or hypokinesia areas. The serum creatinine kinase MB and troponin I peaked 66.3 ng/ml and 15.244 ng/l respectively. The patient was discharged home 5 days after AMI presentation without complications, on aspirin and betablocker therapy, which she remained on throughout pregnancy. She was reviewed regularly in Obstetric Clinic and elective caesarean section was planned for 39 weeks gestation. Her post-natal course was unremarkable and both mum and baby were fit for discharge 3 days following delivery. After delivery statin therapy was prescribed in addition to aspirin and betablocker.

Conclusions. Although AMI in pregnancy is rare, pregnancy confers an increased risk of AMI, rising dramatically with age and in presence of cardiovascular risk factors. Identification of women at risk, early diagnosis and early medical treatment, eventually with primary PCI, improve maternal outcome.

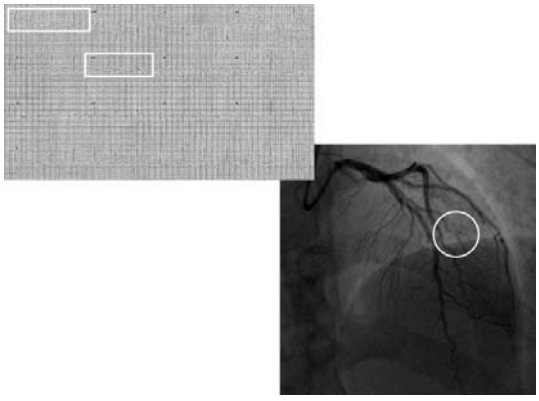

Biomarcatori vari contesti

P233

CORONAROPATIA ED EVENTI CARDIOVASCOLARI IN PAZIENTI IPERTESI CON FIBRILLAZIONE ATRIALE DI NUOVA INSORGENZA E TROPONINA

Bianchi S.[1], Paolini D.[1], Trausi F.[1], Lazzeretti D.[1], Mariannini Y.[1], Covelli A.[2], Lencioni A.M.[2], Renzi N.[2], Pisani N.[2], Bertolini L.[2], Mazzini M.[2], Conti A.[2]
[1]Azienda Ospedaliero-Universitaria Careggi, Firenze, Italy, [2]Nuovo Ospedale Apuano, Massa, Italy

Introduzione. La Fibrillazione Atriale (FA), la più frequente aritmia cardiaca nei pazienti afferenti al Dipartimento di Emergenza, ha un'elevata prevalenza nei pazienti ipertesi. La necessità di prevenzione delle embolie sistemiche è ampiamente dimostrata, ma sfortunatamente le evidenze a supporto della necessità di trattare le comorbilità come la coronaropatia (CAD), che contribuiscono alla mortalità di questi pazienti, sono insufficienti, e il meccanismo responsabile dell'incremento dei valori di Troponina (TN) in corso di FA in assenza di una sindrome coronarica acuta (SCA) non è chiaro. Questo studio ha indagato la relazione tra coronaropatia, stroke e outcome nei pazienti con FA ed elevati valori di TN in assenza di SCA.

Metodi. Sono stati arruolati pazienti con FA di recente insorgenza in assenza di comorbilità gravi. Le caratteristiche di popolazione dei pazienti con elevato valori di TN e di quelli con valori normali sono state analizzate con il modello Propensity Score (PS) per escludere fattori confondenti e promuovere l'identificazione di una coorte con parametri clinici omogenei tra i gruppi di pazienti. Il software SPSS ha permesso l'analisi del PS attraverso una regressione logistica e il confronto dei parametri pregresso stroke, frequenza cardiaca, ipertensione, TIMI score, GRACE score, CHA2DS2VASc score. I pazienti con elevati valori di TN o eventi cardiovascolari (ECV) sono stati sottoposti a studio angiografico. L'endpoint principale al follow-up era il composito di SCA, rivascolarizzazione (con CAD critica, >70%) o morte cardiaca; l'endpoint secondario era il rilievo di stroke.

Risultati. Sono stati arruolati 6203 pazienti con FA e senza comorbilità gravi, dei quali 3541 con FA di recente insorgenza hanno completato lo studio; 202 (6%) avevano elevati valori di TN, e in 91 (3%) vi era un CVE al follow-up. Nella coorte post-PS non vi erano differenze nelle caratteristiche di base delle popolazioni. All'analisi multivariata, nella popolazione totale, elevati valori di TN, CAD nota e la presenza di ipertensione erano correlate con l'endpoint primario, mentre nella coorte post-PS correlavano solo la TN elevata (Odd Ratio, OR: 10, 95%CI 4-22, p<0.001) e un TIMI-score >2 (OR 4, CI 2-9, p<0.001), suggerendo un ruolo della CAD nei pazienti con outcome negativo. Trentotto (19%) pazienti con elevati valori di TN e 43 (1%) con valori normali hanno raggiunto l'endpoint (p<0.001), mentre 4 (2%) e 20 (1%) pazienti, rispettivamente, hanno avuto uno stroke (p=0.018). Una CAD critica era presente rispettivamente in 23 (12%) e 15 (1%) pazienti (p<0,001). Nella coorte post-PS solo l'incidenza di stroke non ha raggiunto la significatività. Il miglior cut/off di valori di TN per l'identificazione di una CAD critica era 0.30 ng/L, che all'analisi Receiver Operator Curve (ROC) era associata ad una sensibilità del 68% e una specificità del 60%. Un valore di TN >0.50 ng/L aveva invece una sensibilità del 55% e una specificità del 75%.

Conclusioni. I pazienti con FA di recente insorgenza ed elevati valori di TN hanno un'elevata incidenza di ECV, ma non di stroke al follow-up, suggerendo un ruolo preminente della CAD nel peggioramento dell'outcome.

P234

ARRESTO CARDIACO: TROPONINA I COME MARCATORE DI CORONAROPATIA

Scarpa D.[1], Babuin L.[1], Gasparetto N.[2], Hiso E.[1], Tarantini G.[1], Perazzolo Marra M.[1], Iliceto S.[1], Cacciavillani L.[1]
[1]Clinica Cardiologica, Padova, Italy, [2]Università degli Studi di Padova, Padova, Italy

Introduzione. L'arresto cardiaco (AC) ha come possibili cause molte condizioni patologiche, la più frequentemente delle quali nell'adulto è la sindrome coronarica acuta (SCA). In assenza all'elettrocardiogramma (ECG) di sopraslivellamento del tratto ST, non c'è accordo sul fatto che tutti i pazienti debbano essere sottoposti a una coronarografia (CNG) urgente.

- Copyright - Il Pensiero Scientifico Editore downloaded by IP 216.73.216.169 Sat, 12 Jul 2025, 09:22:31

Scopo. Valutare se la troponina I cardiaca (cTnI) all'ingresso e il suo andamento temporale possano essere utilizzati nei pazienti con AC per candidarli a CNG urgente.
Metodi. Sono stati considerati i pazienti inseriti da novembre 2010 a gennaio 2015 nel Registro padovano "Arresto cardiaco e ipotermia terapeutica" e sottoposti a CNG con un'adeguata curva di cTnI. I pazienti sono stati divisi in un gruppo A che presentava una coronaropatia critica (di almeno un vaso) e un gruppo B che non presentava una coronaropatia critica. In base all'ECG all'ingresso, il gruppo A è stato suddiviso in STEMI e non STEMI. Si sono considerati il valore di cTnI all'ingresso, a 3-6 ore e a 12-15 ore (espressi in µg/L come: mediana 25th,75th). Si è calcolata l'entità della differenza (delta) tra il valore d'ingresso e quello raggiunto nei due intervalli temporali, considerandoli in valore assoluto (D1 e D2) e in percentuale (D1% e D2%).
Risultati. Dei 105 pazienti inseriti nel Registro, 58 sono stati considerati eleggibili. Gruppo A 66%, gruppo B 34%. Del gruppo A il 47% erano STEMI, il 53% erano non STEMI. I delta sono risultati sovrapponibili tra STEMI e non STEMI, perciò il successivo confronto è stato eseguito tra gruppo A e gruppo B. Il valore di cTnI all'ingresso non è risultato statisticamente diverso nel gruppo A (0.44 0.2, 1.4) e nel gruppo B (0.3 0.1,0.6). Era statisticamente significativa la differenza a 3-6 ore (gruppo A: 12.3 2.4, 47.3; gruppo B 1.9 0.4, 4.1) (p=0,001) e a 12-15 ore (gruppo A: 32.5 4.6, 101.0; gruppo B 1.9 0.4, 9.6) (p<0,001), così come la differenza di D1 (gruppo A: 11.7 2.0, 40.6; gruppo B: 1.2 0.3, 3.7) (p<0,001), di D2 gruppo A: 24.5 4.4, 96.2; gruppo B: 1.4 0.1, 9.1) (p<0,001), di D1% gruppo A: 1967 729, 4976; gruppo B: 891 395, 1831) (p=0.015) e di D2% gruppo A: 4192 1587, 10408; gruppo B: 758 367, 3096) (p=0,002). Si sono calcolati sensibilità, specificità, valore predittivo positivo e valore predittivo negativo per presenza di coronaropatia critica di D1, D1%, D2 e D2% a diversi valori (ROC analisi). È emerso come fosse D1 con un valore assoluto pari a 15 ug/L quello che otteneva in il migliore valore predittivo positivo (0,95) per coronaropatia critica.
Conclusioni. Nei pazienti con AC, la cinetica della cTnI sembra risultare di grande utilità nell'individuare precocemente i pazienti con coronaropatia. In particolare, a differenza del valore di cTnI all'ingresso, un incremento precoce di cTnI di almeno 15 ug/L è capace di individuare con un buon valore predittivo positivo coloro che sono affetti da coronaropatia. Sarà da verificare in uno studio prospettico, se tale parametro potrà essere utilizzato per candidare i pazienti con AC a CNG urgente, anche laddove l'ECG non risultati dirimente.

P235

CLINICAL CORRELATES OF GALECTIN-3, ST2 AND NT-PROBNP: HEAD-TO-HEAD COMPARISON

Leone M.[1], Iacoviello M.[1], Antoncecchi V.[1], Citarelli G.[1], Monitillo F.[1], Paradies V.[1], Doronzo A.[7], Valle R.[3], Gesualdo L.[4], Di Serio F.[2], Caldarola P.[5], Aspromonte N.[6]
[1]U.O. Cardiologia Universitaria, Azienda Ospedaliero Universitaria Consorziale Policlinico, Bari, Italy, [2]U.O. Patologia Clinica, Azienda Ospedaliero Universitaria Consorziale Policlinico, Bari, Italy, [3]U.O. Cardiologia, Osp. di Chioggia, Chioggia, Italy, [4]U.O. Nefrologia, Azienda Ospedaliero Universitaria Consorziale Policlinico, Bari, Italy, [5]U.O. Cardiologia, Osp. S. Paolo, Bari, Italy, [6]U.O. Cardiologia, Osp. S. Filippo Neri, Roma, Italy, [7]Osp. Santa Maria degli Angeli, Pordenone, Italy

Galectin-3 (Gal-3) and ST-2 are new biomarkers proposed for better stratifying prognosis of chronic heart failure (CHF) patients. The aim of this study was to evaluate clinical correlates of these biomarkers and of NT-pro BNP in the same group of CHF patients.
In 99 outpatients (age 65±12 yrs, 80% males, NYHA class 2.4±0.6) glomerular filtration rate (GFR), NT-proBNP, Gal-3 and ST-2 serum levels were assessed. Indexed left ventricular mass (LVMI), left ventricular end-systolic volume (LVESV), left ventricular ejection fraction (LVEF), E/e', mitral (MR) and tricuspid regurgitation (TR), pulmonary artery systolic pressure (PAPs), tricuspid annulus peak of systolic excursion (TAPSE) were also evaluated by echocardiography.
As shown in the table, NT-proBNP was correlated with parameters reflecting ventricular remodelling, systolic and diastolic function, valvular and renal function. Gal-3 was correlated only with diastolic function and renal function. Finally ST-2 was only slightly correlated to PAPs and TR.

Variables	Age	NYHA class	LVMI	LVESV	LVEF	E/e'	MR
log NT-proBNP	r: 0.37	r: 0.41	r:0.31	r: 0.26	r: -0.48	r: 0.49	r: 0.33
	p<0.001	p<0.001	p: 0.005	p: 0.01	p<0.001	p<0.001	p:0.001
Gal-3	r: 0.48	r: 0.25	r: 0.18	r: 0.09	r: -0.01	r: 0.41	r: 0.06
	p<0.001	p: 0.015	p: 0.11	p: 0.36	p: 0.939	p<0.001	p: 0.589
ST-2	r: 0.09	r:0.10	r: 0.07	r: 0.18	r: -0.19	r: 0.02	r: -0.01
	p: 0.362	p: 0.315	p: 0.52	p: 0.069	p: 0.068	p: 0.926	p: 0.926
Variables	TAPSE	PAPs	GFR	Log NT-proBNP	Gal-3	ST2	
log NT-proBNP	r: -0.38	r: 0.42	r: -0.54	-	r: 0.44	r: 0.19	
	p<0.001	p<0.001	p<0.001		p<0.001	p: 0.052	
Gal-3	r: -0.14	r: 0.19	r: -0.69	r: 0.44	-	r: 0.06	
	p: 0.173	p: 0.074	p<0.001	p<0.001		p: 0.557	
ST2	r: -0.08	r: 0.23	r:-0.09	r: 0.19	r: 0.06	-	
	p: 0.446	p: 0.026	p: 0.334	p: 0.052	p: 0.557		

In conclusion, our findings demonstrate that Gal-3 and ST2, two new biomarkers with additive prognostic information in CHF, are less correlated with parameters commonly used to stratify prognosis, differently from NT-pro BNP. This is probably due to the fact that they are more influenced by other pathophysiological conditions such as acute volume overload for ST2 and inflammation/fibrosis for Gal-3.

P236

INCREASED RENAL ARTERIAL RESISTANCES ARE INDEPENDENTLY ASSOCIATED WITH MICROALBUMINURIA IN CHRONIC HEART FAILURE OUTPATIENTS

Doronzo A.[2], Iacoviello M.[1], Monitillo F.[1], Citarelli G.[1], Leone M.[1], Paradies V.[1], Antoncecchi V.[1], Lattarulo M.S.[1], Rizzo C.[1], Ciccone M.M.[1]
[1]U.O. Cardiologia Universitaria, Azienda Ospedaliero-Universitaria Consorziale Policlinico, Bari, Italy, [2]U.O. Cardiologia, Osp. Santa Maria degli Angeli, Pordenone, Italy

The aim of the study was to evaluate the relationship between the renal resistance index (RRI), a parameter reflecting an altered renal blood flow, and the microalbuminuria in a group of CHF outpatients.
We enrolled 154 CHF outpatients in stable clinical conditions and in conventional therapy. Peak systolic velocity and end diastolic velocity of segmental renal artery was obtained by pulsed Doppler flow. Then RRI was calculated. Normalbuminuria, microalbuminuria and macroalbuminuria were defined on the basis of the urinary albumin/creatinine ratio (UACR) of <30, 30 to 299, and ≥300 mg/g. At the time of enrolment, all patients underwent a medical visit, an ECG, an echocardiographic examination and chemistry test.
At the univariate regression analysis, age (p<0.001), diabetes (p: 0.029), NYHA class (p: 0.005), central venous pressure (CVP, p<0.001), GFR-EPI (p<0.001), NT-proBNP (p<0.001) and RRI (OR 1.52; 95%CI: 1.31-1.76; p<0.001) were significantly correlated with microalbuminuria. At the multivariate logistic regression analysis RRI (p: 0.017), GFR-EPI (p: 0.010), CVP (p: 0.016) and diabetes (p: 0.014) remained independently associated to microalbuminuria. At ROC curve analysis, RRI showed an AUC of 0.75 (95%CI: 0.68-0.82) in predicting microalbuminuria. An RRI >71 was the best cut-off with a sensitivity of 86% and a specificity of 56%.
Finally, using this cut-off, the prevalence of microalbuminuria was significantly greater in patients with high RRI both when patients with reduced and preserved GFR were considered (Figure).
In conclusion, the presence of an increased RRI is an independent determinant of microalbuminuria. This helps to better clarify the pathophysiological relevance of RRI and strengthens its potential utility in order to better characterise renal dysfunction in CHF outpatients.



P237

GALECTIN-3 SERUM LEVELS ARE INDEPENDENTLY ASSOCIATED WITH DIASTOLIC BUT NOT SYSTOLIC DYSFUNCTION

Monitillo F.[1], Iacoviello M.[1], Leone M.[1], Antoncecchi V.[1], Citarelli G.[1], Paradies V.[1], Rizzo C.[1], Valle R.[4], Di Serio F.[2], Gesualdo L.[3], Caldarola P.[5], Aspromonte N.[6]
[1]U.O. Cardiologia Universitaria, Azienda Ospedaliero-Universitaria Consorziale Policlinico, Bari, Italy, [2]U.O. Patologia Clinica, Azienda Ospedaliero Universitaria Consorziale Policlinico, Bari, Italy, [3]U.O. Nefrologia, Azienda Ospedaliero Universitaria Consorziale Policlinico, Bari, Italy, [4]U.O. Cardiologia, Osp. di Chioggia, Chioggia, Italy, [5]U.O. Cardiologia, Osp. S. Paolo, Bari, Italy, [6]U.O. Cardiologia, Osp. S. Filippo Neri, Roma, Italy

Galectin-3 (Gal-3) is a novel biomarker which has been demonstrated to be related to inflammation status and fibrosis in patients affected by chronic heart failure (CHF). The aim of this study was to evaluate the relationship among Gal-3 serum levels and systolic and diastolic dysfunction in a group of CHF outpatients.
We enrolled 184 outpatients (82% males, 64±13 years, NYHA class 2.4±0.6, left ventricular ejection fraction, LVEF, 33±10%) with CHF (ESC criteria), in stable clinical conditions (>1 month) and in conventional therapy. All patients underwent a clinical evaluation, a routine chemistry and an echocardiogram. The systolic function was assessed by the assessment of LVEF. The ratio between the early peak velocity at mitral pulsed Doppler (E) and the early septal-lateral mitral peak velocity at Tissue Doppler (e') was used to evaluate diastolic function.
Gal-3 was significantly and positively correlated with E/e' (r: 0.32; p: < 0.001) but not with LVEF (r:-0.06; p=0.40). At multivariate logistic regression analysis Gal-3 serum levels (p: 0.029), log NT-proBNP (p= 0,002) and LVEF (p=0.047) were the only parameters independently associated with E/e'. Figure shows

- Copyright - Il Pensiero Scientifico Editore downloaded by IP 216.73.216.169 Sat, 12 Jul 2025, 09:22:31

the linear correlation between Gal-3 and LVEF (left) and Gal-3 and E/e' (right). In conclusion, our findings demonstrate the independent association between Gal-3 serum levels and an echocardiographic marker reflecting the diastolic function and filling pressure of the left ventricle. This suggests the possible relationship between the fibrosis induced by Gal-3 and the abnormalities of the diastolic function but not those of the systolic function in CHF outpatients.

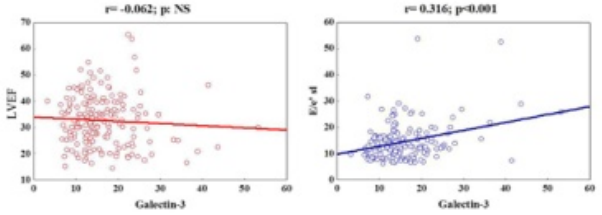

P238

TROPONINA E DANNO MIOCARDICO: NON SEMPRE È CIÒ CHE APPARE

Scarpa D.[1], Babuin L.[1], Gasparetto N.[3], Hiso E.[1], Perazzolo Marra M.[1], Plebani M.[2], Mion M.M.[2], Zaninotto M.[2], Iliceto S.[1], Cacciavillani L.[1]
[1]Clinica Cardiologica, Padova, Italy, [2]Unità Operativa Complessa Medicina di Laboratorio, Padova, Italy, [3]Università degli Studi di Padova, Padova, Italy

Introduzione. La troponina cardiaca I o T è il marcatore di scelta per la diagnosi di infarto miocardico acuto. Per fare la diagnosi di infarto è però sempre necessario che alla valutazione clinica si evidenzi la presenza di ischemia cardiaca.

Scopo. Presentare un caso clinico esemplificativo di come esistano situazioni cliniche in cui non è facile giustificare il riscontro di valori di troponina patologici e in cui anche la presentazione clinica può trarre in inganno.

Descrizione del caso. Uomo di 55 anni, tabagista e dislipidemico; non altri fattori di rischio cardiovascolari, non precedenti anamnestici di rilievo. Nel corso della notte, comparsa di intenso dolore oppressivo retrosternale per il quale allertava il 118. All'arrivo dei Soccorritori erano somministrati nitrato s.l. e morfina. Il paziente giungeva in Pronto Soccorso ancora sintomatico. PA 130/80 mmHg; FC 75 bpm. All'ECG: non evidenza di alterazioni patologiche. Il primo punto di troponina I (TnI Dimension ExL, Siemens, 99° percentile 0.045 ug/L) era pari a 0,108 ug/L. Il paziente era quindi ricoverato presso la nostra terapia intensiva cardiologica con diagnosi di sospetta sindrome coronarica acuta. Un ecocardiogramma mostrava normali dimensioni e funzione sistolica biventricolari, senza alterazioni della cinetica regionale, nè vizi valvolari. Il secondo punto di TnI era pari a 0,106 ug/L. Il paziente era sottoposto a coronarografia che mostrava un circolo coronarico a dominanza destra completamente privo di lesioni angiograficamente evidenti. I dosaggi seriati della TnI apparivano costantemente compresi tra 0,100 e 0,120 ug/L. Era eseguita una RM cardiaca che confermava una normale funzione biventricolare senza alterazioni della cinetica segmentaria e mostrava: assenza di edema della parete; assenza di early enhancement e presenza di late enhancement con pattern non ischemico alle pareti inferiore e infero-laterale basali (tipo stria intramurale) che focalmente raggiungeva l'endocardio. Nel dubbio di un'interferenza analitica, era eseguita la ricerca di anticorpi eterofili (negativa) e la ricerca di fattore reumatoide (negativa). Erano in aggiunta misurate la troponina I (hs-TnI, Abbott) e la troponina T (hs-TnT Roche) che sono risultate ambedue negative. Per definitivamente escludere una interferenza analitica diversa da quelle valutate, è stata avviata la ricerca degli anticorpi anti-troponina (tutt'ora in corso). Il paziente è stato quindi dimesso in completa asintomaticità e buon compenso emodinamico. Nell'ultimo prelievo effettuato, in quarta giornata di ricovero, la concentrazione di TnI è risultata pari a 0,114 ug/L.

Conclusioni. La troponina cardiaca è il marcatore di scelta per la diagnosi di infarto miocardico acuto, in presenza di un'adeguata cinetica e di un contesto clinico che evidenzi la presenza di ischemia cardiaca. Nel caso riportato non era presente una cinetica e non era evidenziabile la presenza di ischemia miocardica. Se i dati clinici e di laboratorio non sono di univoca interpretazione, è necessario un approfondimento diagnostico con una stretta collaborazione tra il cardiologo e il medico di laboratorio.

P239

EARLY DIAGNOSIS OF PERIPROCEDURAL MYOCARDIAL DAMAGE BY A NEW BEDSIDE NEUTROPHIL GELATINASE-ASSOCIATED LIPOCALIN (NGAL) ASSAY IN PATIENTS UNDERGOING PERCUTANEOUS CORONARY INTERVENTION

Proscia C.[1], Nusca A.[1], Campanale C.M.[1], Lassandro Pepe F.[2], Miglionico M.[1], Carassiti M.[1], Di Sciascio G.[1]
[1]Policlinico Campus Biomedico di Roma, Roma, Italy, [2]Ospedale Gemelli, Roma, Italy

Background. Several studies have demonstrated an association between Periprocedural Myocardial Infarction (PMI) and poor prognosis, in terms of morbidity and mortality, in patients undergoing percutaneous coronary intervention (PCI). An elevationof plasmatic NGAL levels in the setting of acute myocardial infarction has now been largely demonstrated. The main advantage of NGAL is related to its early release into the circulation, within only 6 hours after the ischemic insult, whereas, troponin reaches its peak after 24-48 hours. On the basis of these evidence, the aim of our study was to evaluate diagnostic accuracy of a bedside NGAL assay in the early identification of patients suffering from PMI after PCI.

Methods. In this prospective observational study 97 consecutive patients undergoing PCI at our Institution were included; exclusion criteria were considered: chronic kidney disease (GFR < 60 ml/min), left ventricular dysfunction (ejection fraction <30%), ST elevation myocardial infarction (STEMI) undergoing primary PCI, thrombocytopenia (<70 × 109/L), sepsis, severe pulmonary disease, neoplasms. Blood samples were collected before, at 6 and at 24 hours after PCI in order to detect NGAL levels by a bedside test and cardiac markers (troponin I and creatine kinase-MB).

Results. A significant correlation between 6-hours NGAL values and 24-hours troponin I levels was observed (r=0.327, p=0.005). Eighteen patients (19%) developed PMIshowing both 6-hours NGAL values (111.0 ± 39.0 ng/mL versus 93.3 ± 47.1 ng/mL; p=0.158) and an absolute NGAL increase (ΔNGAL, +15.6 ± 15.7 ng/mL versus -7.3 ± 41.2 ng/ml; p=0.001) higher compared with patients who did not develop this complication.

Conclusion. This study suggests a possible role of NGAL, detected by a bedside assay, in the eraly diagnosis of periprocedural myocardial damage after coronary stenting. A larger population and longer follow-up are needed in order to evaluate also the prognostic role of this molecule.

P240

ENDOTHELIUM RESPONSE IN PATIENTS WITH UNSTABLE ANGINA PECTORIS: ROLE OF CYTOKINES AND NT-PROBNP

Caroselli C.[1], Cecchini G.[1], Tanzi P.[2], De Rosa R.[2]
[1]Ospedale Maggiore Verona, Verona, Italy, [2]Ospedale San Camillo, Roma, Italy

ET-1 is released from endothelial cells during acute and chronic vascular damage and it represents the strongest known vasoconstrictor agent. NT-pro-Brain Natriuretic Peptide (NT-proBNP) is a molecule released during hypoxia and ventricular muscular cells stretching. High level of NT-proBNP represent a potent risk factor for re-infarction or death for cardiovascular causes in patients with myocardial infarction. Aim of the present study was to investigate if endothelial damage (represented by ET-1 serum levels) during Unstable Angina (UA) promotes an early inflammatory reaction (expressed by the Interleukins (IL-8) serum levels) and a subsequent early evolution to myocardial ischemia expressed by NT-proBNP levels.

We studied 10 patients diagnosed as having UA at low risk and 8 healthy subjects as control subjects. Blood samples for detecting serum ET-1 IL-8, NT-proBNP and high sensitivity C-reactive protein (hsCRP) were collected from brachial vein at admission in a mean time of 60 minutes from pain exordium.

We found statistically significant differences between ET-1 peripheral blood mean levels in patients affected by UA compared with the control group. Moreover we demonstrated high values of IL-8 (35,1 + 10,8) and NT-proBNP (531,5 + 564,3) in UA patients and a significantly positive statistical correlation between ET-1 vs. IL-8, ET-1 vs. NTproBNP and IL-8 vs. NTproBNP (p<0,001). Early IL-8 and ET-1 levels elevation in UA patients compared to control group demonstrates both acute endothelial damage and early inflammatory cascade activation. NT-proBNP mean values elevation represents a clear confirm of ischemia during ACS like previously demonstrated.

Significantly positive statistical linear correlation between ET-1 and IL-8, between ET-1 and NT-proBNP and between IL-8 and NT-proBNP demonstrates that endothelial damage entity, inflammatory cytokine levels and ischemia are extremely correlated in UA patients.

Ablazione fibrillazione atriale

P241

EFFICACIA CLINICA A MEDIO TERMINE NEI PAZIENTI SOTTOPOSTI AD ABLAZIONE DI FIBRILLAZIONE ATRIALE PERSISTENTE E PERMANENTE

Ferrara S., Beraldo M., Fantinel M., Biliardo G., Piergentili C., Liva S., Scalchi G.
Ospedale Santa Maria del Prato, Feltre BL, Italy

Scopo. Riportare l'esperienza del nostro centro nei Pazienti sottoposti ad ablazione di fibrillazione atriale (FA) persistente e permanente con follow-up a medio termine (durata media 25±8 mesi)

Materiali e metodi. Dal Settembre 2011 al Dicembre 2013 166 Pz tra cui 95 (82M e 18F, 61+8 aa) affetti da FA persistente (76 Paz, 80%) e FA permanente (19 Pz, 20%) hanno eseguito, in wash out da farmaci antiaritmici (AA), ablazione della FA con RF con isolamento elettrico antrale delle vene polmonari ed eventuale estensione delle lesioni con l'obiettivo di ripristinare il RS durante la procedura. Tecnica NavX, catetere St. Jude CoolPath Duo con sensore di contatto più catetere circolare Inquiry AFocus. Il 19% (18 Pz) erano alla seconda procedura ablativa. Il 53% dei Pz non aveva cardiopatia strutturale. Tutti i Pz sono stati dimessi in terapia anticoagulante per almeno 3 mesi; sono stati istruiti su un attento monitoraggio del polso; hanno eseguito ECG-Holter 24h ad 1-3-6-12 mesi e visita cardiologica al 3°-6°-12° mese, con ecocardiogramma al 3°; dopo il 12° mese sono stati contattati telefonicamente ogni 6 mesi; sono stati invitati a contattarci in caso di sintomi compatibili con recidive. Gli AA sono stati introdotti solo dopo recidive tardive (>6 mesi). Successo è stata considerata l'assenza di recidive documentate >30" e di sintomi suggestivi di recidiva.

Risultati. Tutti i Pz (100%) all'inizio dell'ablazione erano in FA e al termine

- Copyright - Il Pensiero Scientifico Editore downloaded by IP 216.73.216.169 Sat, 12 Jul 2025, 09:22:31

della procedura 94 Pz (99%) erano in RS. In 47 Pz (51%) il ripristino del RS è stato ottenuto durante la procedura; in 11 Pz (12%) è stata eseguita CV farmacologica (Flecainide) e in 34 Pz (36%) CVE al termine della procedura. In tutti i Pz (100%) è stato ottenuto l'isolamento elettrico antrale delle vene polmonari; le lesioni sono state estese in 30 pz (32%) alla parete posteriore, in 48 pz (51%) al tetto dell'atrio sinistro, in 25 paz (26%) al setto interatriale, in 33 paz (35%) all'istmo mitralico, in 4 (5%) all'auricola, in 7 (8%) al seno coronario e in 2 Pz (3%) alla vena cava superiore. Ad un anno l'86% dei Pz erano in RS (50% in assenza di AA; 36% in AA); a due anni l'80% erano in RS (44% in assenza di AA; 36% in AA); a 3 anni il 69% erano in RS (38% in assenza di AA; 31% in AA). Nei Pz con FA persistente l'efficacia ad un anno era dell'87% (54% in assenza di AA; 33% in AA), a due anni dell'80% (50% in assenza di AA; 30% in AA); a tre anni del 62% (50% in assenza di AA; 12% in AA); nei Pz con FA permanente l'efficacia ad un anno era dell'84% (37% in assenza di AA; 47% in AA), a due anni del 77% (23% in assenza di AA; 54% in AA), a tre anni dell'80% (20% in assenza di AA; 60% in AA).

Conclusioni. Lo studio mostra che la strategia ablativa nella fibrillazione atriale persistente e permanente è efficace e durevole a medio termine con un maggior utilizzo dei farmaci AA nelle forme di FA permanente.

P242

IMPACT OF RIGHT ATRIAL LINES ON EIGHT-YEAR RHYTHM OUTCOME FOLLOWING BIPOLAR RADIOFREQUENCY MAZE

Lucà F.[1], La Meir M.[3], Puntrello C.[1], Rostagno C.[6], Rubino G.[1], Lozekoot P.[2], Francese G.M.[4], Renzulli A.[5], Rao C.M.[7], Puntrello G.[8], Benedetto F.A.[7], Gensini G.F.[6], Maessen J.[2], Gulizia M.M.[4], Gelsomino S.[2]

[1]Cardiology Department, Paolo Borsellino Hospital, Marsala, Italy, [2]Cardiology and Cardiosurgery Department, Maastricht University, Maastricht, Netherlands, [3]Cardiosurgery Department, University Hospital of Brussels, Brussels, Belgium, [4]Complex Operative Unit of Cardiology, Catania, Netherlands, [5]Cardiosurgery Department, Magna Graecia University, Catanzaro, Italy, [6]Heart and Vessels Department, Careggi University Hospital, Florence, Italy, [7]Cardiology, Morelli Hospital, Reggio Calabria, Italy, [8]Faculty of Medicine and Surgery, Palermo University, Palermo, Italy

Background. Eight-year clinical results of surgical bipolar radiofrequency (BRF) atrial fibrillation (AF) ablation were analyzed.

Methods. One-hundred-twenty-two patients undergoing BRF without (n=57) or with (n=65) concomitant right atrial (RA) ablation were assessed for sinus rhythm recovery at a median follow up of 38.8 months (27.0-86.5). A competing risk model was used to appropriately estimate the incidence of AF and surgical techniques were analysed for their association with AF recurrence employing a competing risk regression corrected for atrial dimensions using sub-hazard ratios (SHRs) as measure of association.

Results. The percentage of patients in normal sinus rhythm and off-antiarrhythmic drugs were 75.4% (n=43) in the RA ablation and 56.9% (n=37) in the no-RA ablation Groups (p<0.001). Eight-year cumulative incidence of AF recurrence was significantly lower in the Group receiving RA lines (Figure 1). The absence of RA ablation (SHR 3.84 95% CI 1.27-6.48, p=0.001) was the only surgical factor independently associated with AF recurrence at follow up. Roof (SHR 1.54 0.61-3.84, p=0.233), inferior (SHR 1.39 0.42-3.39, p=0.30) left appendage-to pulmonary veins (SHR 1.56 0.87-4.06, p=0.112) and mitral isthmus (SHR 1.67 0.94-4.23, p=0.151) lines were not significant.

Conclusions. Our experience suggests that a right-sided ablation should be routinely added to BRF left atrial ablation for atrial fibrillation. Further studies are necessary to confirm our results.

P243

FIBRILLAZIONE ATRIALE EARLY PERSISTENT: ISOLAMENTO DELLE VENE POLMONARI ISOLATO O ASSOCIAZIONE DELLA MODIFICA DEL SUBSTRATO ATRIALE; QUALE LA STRATEGIA ABLATIVA PIÙ EFFICACE?

Dessanai M.A., Riva S.I., Fassini G.M., Majocchi B., Tundo F., Marino V., Conti S., Tondo C.

Centro Cardiologico Monzino-IRCCS, Milano, Italy

Introduzione. L'isolamento delle vene polmonari è la pietra miliare dell'ablazione transcatetere (ATC) di fibrillazione atriale (FA). L'ATC nella FA persistente ha una percentuale di efficacia inferiore a quella ottenuta nella FA parossistica. Le linee guida internazionali suggeriscono, infatti, di associare all'isolamento delle vene polmonari, l'esecuzione di lesioni per la modifica del substrato aritmico (CFAEs, ablazioni lineari). Scopo del nostro studio triennale, retrospettivo, monocentrico, è stato verificare confrontare l'efficacia delle due strategie ablative nei pazienti con Fibrillazione atriale early persistent (EpFA) (>7 giorni <1 anno).

Metodi. Abbiamo arruolato, dal gennaio 2011 al dicembre 2013, 67 pazienti con EpFA sottoposti ad ablazione transcatetere. In 41 pazienti (31 maschi, età media 60,7). è stato effettuato isolamento delle vene polmonari associato a lesioni di modifica del substrato atriale (Guppo A). Nei restanti 26 pazienti (21 maschi, età media 59,8 aa) è stato effettuato solamente isolamento delle vene polmonari (Gruppo B). Tutte le procedure sono state eseguite mediate catetere irrigato. Per le 48 ore successive all'ablazione i pazienti sono stati posti in monitoraggio ECG telemetrico. I pazienti sono tati sottoposti a controllo clinico e strumentale con ECG Holter a 1 mese dalla procedura e successivamente ogni tre mesi.

Risultati. L'isolamento acuto delle vene polmonari è stato ottenuto in tutti pazienti del Gruppo A e del Gruppo B. Nel gruppo A in 26 pazienti sono state eseguite ablazione lineare dell'istmo mitralico e del tetto dell'atrio sinistro, mentre in 15 pazienti è stata effettuata l'ablazione dei CFAEs. I due Gruppi sono risultati omogenei per principali caratteristiche cliniche (età, sesso, fattori di rischio, comorbilità, durata della FA, dimensioni atriali, frazione di eiezione del ventricolo sinistro). In nessuno dei due gruppi si sono verificate complicanze maggiori relate all'esecuzione della procedura. Il follow-up mediano è stato di 24 mesi (IC 1,8; 44). Le eventuali recidive di FA nei primi 90 giorni post-procedura (blanking period) non sono state considerate nell'analisi. Dopo 12 mesi i pazienti liberi da FA risultavano essere rispettivamente nel Gruppo A 72,9% (IC 58,1;87,6) e nel Gruppo B 77,8% (IC 60,9;5,6). Per entrambi i gruppi, le dimensioni atriali risultavano maggiori nei pazienti con recidiva di FA, senza che il dato raggiungesse la significatività statistica.

Conclusioni. Nei pazienti con EpFA, l'esecuzione durante ATC di lesioni per la modifica del substrato atriale in aggiunta all'abituale isolamento delle vene polmonari, non condiziona un miglioramento del periodo libero da recidive. Le dimensioni atriali risulterebbero l'unico fattore predittivo dell'outcome procedurale, nonostante non raggiungano valori statisticamente significativi nel nostro campione.

P244

CRYOBALLOON ABLATION FOR PERSISTENT ATRIAL FIBRILLATION: ONE YEAR FOLLOW-UP

Ottaviano L.[1], Longobardi M.[1], Negro M.C.[1], Broglia E.[1], Cannas E.[1], Loffi M.[2], Montenero A.S.[1], Storti C.[1]

[1]Casa di Cura Città di Pavia, Pavia, Italy, [2]Cardiologia Universitaria, Milano, Italy

Our study wants to verify results of Cryoballoon ablation (CBA) in patients with persistent atrial fibrillation (AF).

Patients and method. Twenty-five patients (18 males, mean age: 60 ± 14 years) formed the study group. The mean duration of AF prior to the procedure was 3,6 ± 5,2 years. Mean number of failed class I or III anti-arrhythmic drugs (AADs) prior to procedure was 1.3. Mean LA diameter was 45 ± 5 mm. Mean CHADS2 score was 1.28 (range 1–3).

Results. After a mean 1.7 ± 0.4 applications, isolation could be documented in 106 (100%) of pulmonary veins (PVs). Following the blanking period of 3 months, 15 (60%) patients were free of AF at a median follow-up time of 12 months. In 9 patients symptomatic AF recurrence was documented and one patient experienced left atrial flutter.

Conclusion. CBA is a safe and efficacy technique to obtain PV isolation and could be a useful tool even in patients with persistent atrial fibrillation.

P245

CRIOABLAZIONE DELLE VENE POLMONARI: SAFETY E ANALGESIA DEL PAZIENTE

Agricola P.M.G., Donato G., Pedrinazzi C., Cacucci M., Gazzaniga P.C., Landolina M.E.

A.O. "Ospedale Maggiore" di Crema, U.O. di Cardiologia, EP Lab, Crema, Italy

Background. La Fibrillazione Atriale (FA) è l'aritmia di più frequente riscontro nella pratica clinica quotidiana, e l'Ablazione Transcatetere è da tempo divenuta una delle principali modalità di trattamento. La CrioAblazione delle Vene Polmonari (CAVP), grazie alla sua innovativa tecnologia e ai risultati molto promettenti, sta avendo sempre più un largo uso nei pazienti con diagnosi di FA. Anche se non vi è dubbio che il target della CAVP è rappresentato dal raggiungimento della deconnessione di tutte le Vene Polmonari, tuttavia grande importanza riveste la safety del paziente, sia in termine di abolizione delle possibili complicanze, che di ottimizzazione del comfort procedurale. Ne deriva che il consumo di Mezzo di Contrasto (MdC), impiegato al fine di ottenere la conferma di una corretta occlusione della Vena Polmonare target, risulta essere una delle variabili da monitorare, per abolire eventuali complicanze connesse alle nefrotossicità. Anche l'Ipotermia (I), che si può verificare al termine della procedura di CAVP, che in taluni casi può accompagnare a problematiche di scoagulazione. Riguardo al comfort procedurale, l'uso di una sedoanalgesia (S) risulta essere l'unica opzione da seguire.

Metodi. Tra gennaio 2014 e gennaio 2015, un totale di 28 pz (23 maschile e 5 donne con età media di 62 ± 5 anni) con diagnodi di FA Parossistica (FAP) sintomatica o Early Persistent (FAEP), non responder alla terapia anti-aritmica, sono stati sottoposti a CAVP con CrioPallone da 28 millimetri di seconda generazione Artic Front Advance® e Guida CMC Achive © da 20mm. Al fine di procedere ad un più stretto controllo del consumo di MdC, abbiamo utilizzato il sistema ACIST CVI®, che semplificava: 1) le operazioni di iniezione di MdC; 2) la durata del procedimento di iniezione; 3) la quantità di MdC somministrata. Si è provveduto a posizionare sul tavolo operatorio, al di sotto dei pz, un Materassino Radiotrasparente Kanmed Operatherm, che veniva riscaldato ad una temperatura costante di 36°, per tutta la durata della procedura, allo scopo di evitare episodi di I. Tutte le CAVP sono state eseguite in sedazione moderata mediante l'uso di Remifentanil (R) 0,1 mcg/kg/min e tutti i pz hanno ricevuto protamina al termine della CAVP al fine di neutralizzare gli effetti dell'eparina non frazionata somministrata nel corso della procedura ad intervalli di 30' ed in base al valore di ACT.

Risultati. Tutti i pz sono stati sottoposti a CAVP con successo e senza alcuna complicanza. Il consumo medio del MdC è stato di 10 ml. Nessuno dei pazienti ha avuto rialzo dei valori di creatinina a distanza dalla procedura,

- Copyright - Il Pensiero Scientifico Editore downloaded by IP 216.73.216.169 Sat, 12 Jul 2025, 09:22:31

segni di nefrotossicità o episodi di I. Il dosaggio medio di R, al quale i pz ottenevano una S stabile è stato di 0,3mcg/kg/min.

Conclusioni. la riduzione del consumo di MdC, utilizzando sistemi automatici di iniezione, l'uso di materassini riscaldanti e una stabile S, rendono la CAVP ancora più sicura e meglio tollerata dai pz.

P246

INFLUENZA DELLA PROCEDURA DI ABLAZIONE IBRIDA DELLA FIBRILLAZIONE ATRIALE SULLA DURATA DELL'ONDA P

Puntrello C.[1], Kumar N.[2], Rubino G.[1], Bonizzi P.[3], Phan K.[4], Francese G.M.[5], Lankveld L.[2], Rao C.M.[6], Puntrello G.[7], Maesen B.[9], Benedetto F.A.[6], La Meir M.[8], Pison L.[2], Maessen J.[2], Crijns H.[2], Gulizia M.M.[5], Gelsomino S.[2]
[1]Cardiology Department, Paolo Borsellino Hospital, Marsala, Italy, [2]Cardiology and Cardiosurgery Department, Maastricht, Netherlands, [3]Department of Knowledge Engineering, Maastricht University Medical Centre and Cardiovascular Research Institute Maastricht (CARIM), Maastricht, Netherlands, [4]Westmead Clinical School, Sydney Medical School, University of Sydney, Sydney, Australia, Sydney, Australia, [5]Complex Operative Unit of Cardiology, Garibaldi Nesima Hospital, Catania, Italy, [6]Cardiology Department, Morelli Hospital, Reggio Calabria, Italy, [7]Faculty of Medicine and Surgery, Palermo University, Palermo, Italy, [8]Department of Cardiothoracic Surgery, University hospital, Brussels, Brussels, Belgium, [9]Department of Physiology, Maastricht University, Maastricht, The Netherlands, Maastricht, Netherlands

Introduzione. La procedura ibrida (HP) di ablazione della fibrillazione atriale (FA) prevede l'isolamento epicardico delle vene polmonari e della parete posteriore dell'atrio sinistro, il controllo delle lesioni endocardiche ed il "touchup" elettrofisiologico quando necessario. Scopo del nostro studio è stato valutare l'effetto della procedura ibrida sulla durata dell'onda P, calcolata automaticamente all'ecg di superfice dall'inizio alla fine della procedura ibrida, e la relazione tra durata dell'onda P e ricorrenza di FA a 9 mesi.

Metodi. Sono stati arruolati 41 pazienti (32 maschi, età media 58.4 ± 9.5 anni) sottoposti a procedura ibrida, mai come primo approccio. È stato utilizzato un nuovo metodo automatico per studiare la segmentazione e la durata dell'onda P, tra le onde P riconoscibii in I e II derivazione, prima e dopo la procedura ibrida, dato dalla media di due funzioni Gaussiane della misura ciascuna onda P.

Resultati. La durata dell'onda P è diminuita significativamente dopo la procedura (104.4 ± 25.1 ms vs. 84.7 ± 23.8 ms, p = 0.0151), specialmente nei pazienti con FA persistente (122.4 ± 32.2 ms vs. 85.6 ± 24.5 ms, p = 0.02). La durata dell'onda P prima della procedura era significativamente più alta nei pazienti con FA persistente che in quelli con FA parossistica (122.4 ± 32.2 ms vs. 92.5 ± 17.9 ms, p = 0.0383). La durata dell'onda P si è ridotta in maniera statisticamente significativa nei pazienti sottoposti a cardioversione elettrica esterna prima della procedura (106.7 ± 30.5 ms vs. 84.7 ± 23.1 ms, p = 0.0353). Dopo 9 mesi di FU su 40 pazienti, la diminuzione della durata dell'onda P indotta dalla procedura ibrida era significativa nei 12 pazienti con FA persistente senza ricorrenza di FA (122.4.1 ± 35.3 ms vs. 85.6 ± 22.0 ms, p = 0.0210).

Conclusioni. La durata dell'onda P prima della procedura era significativamente più alta nei pazienti con FA persistente rispetto a quelli con FA parossistica. Il FU a 9 mesi ha suggerito la validità della procedura ibrida nel ripristino e nel mantenimento del ritmo sinusale. Una selezione dei pazienti sulla base del tipo di FA andrebbe fatta sempre per individualizzare la terapia della FA. In tal senso l'analisi automatica della durata dell'onda P all'ecg di superfice può trovareulteriori future applicazioni.

P247

RISULTATI A LUNGO TERMINE DELLA COX-MAZE IV IN PAZIENTI SOTTOPOSTI A CHIRURGIA DELLA VALVOLA MITRALE: IMPATTO DEI SET DI LESIONE E DELLE TECNICHE CHIRURGICHE SULLA RICORRENZA TARDIVA DI FA

Lucà F.[1], Puntrello C.[1], Van Breugel H.[2], Rubino G.[1], Francese G.M.[3], Rostagno C.[4], Rao C.M.[5], Lozekoot L.[2], Klop I.[2], Lorusso R.[6], Renzulli A.[7], Serraino F.[7], Puntrello G.[8], Parise O.[2], Matteucci F.[2], Benedetto F.A.[5], Gensini G.F.[4], Crijns H.[2], Gulizia M.M.[3], Gelsomino S.[2]
[1]Cardiology Department, Paolo Borsellino Hospital, Marsala, Netherlands, [2]Cardiology and Cardiosurgery Department, Maastricht University, Maastricht, Netherlands, [3]Complex Operative Unit of Cardiology, Garibaldi Nesima Hospital, Catania, Italy, [4]Heart and Vessels Department, Careggi University Hospital, Florence, Italy, [5]Cardiology Department, Morelli Hospital, Reggio Calabria, Italy, [6]Cardiosurgery Department, Civili Hospital, Brescia, Italy, [7]Cardiosurgery Department, Magna Graecia University, Catanzaro, Italy, [8]Faculty of Medicine and Surgery, Palermo University, Palermo, Italy

Background. L'impatto del set di lesione nell'outcome a lungo termine nei pazienti sottposti ad ablazione di fibrillazione atriale (FA) è stato ad oggi poco indagato. Scopo dello studio è stato valutare il ruolo dei set di lesione e delle tecniche chirurgiche sulla ricorrenza tardiva di FA.

Metodi. Abbiamo analizzato una popolazione di 658 pazienti consecutivi ricoverati tra gennaio 2010 e marzo 2012 presso 3 instituti (Cardiovascular Research Institute Maastricht – CARIM, Maastricht University, Netherlands; AOU Careggi, Firenze, Italia; Università della Magna Graecia, Catanzaro, Italia) per FA persistente e "long-standing persistent", sottoposti ad intervento cardiochirurgico per valvulopatia mitralica come indicazione primaria ed a concomitante MAZE IV. Di questi, 166 (24.2%) sono stati trattati con ablazione unipolare, 371 (54.2%) bipolare e 371 (54.2%) con ablazione combinata. Il follow up medio è stato di 49.8 mesi (27.0-86.5). Per stimare in modo appropriato il rischio di morte abbiamo applicato un modello di regressione rischio competitivo per identificare i predittori di incidenza cumulativa di recidiva di FA tra set di lesione e tecniche chirurgiche.

Risultati. Al follow-up, la percentuale di pazienti in normale ritmo sinusale (NSR) in assenza di terapia antiaritmica (off - AAD) era del 62.3% (n=361). L'ablazione a radiofrequenza bipolare ha mostrato una più alta percentuale di successo in assenza di antiaritmici al follow up (p=0.001 vs. unipolare; p=0.001 vs. combinata). Il gruppo sottoposto ad ablazione biatriale ha mostrato un numero significativamente maggiore di pazienti in normale ritmo sinusale in assenza di terapia antiaritmica (71.9% biatriale vs. 63.2% unipolare, p=0.03). Alla regressione di rischio competitivo, l'ablazione a radiofrequenza unipolare (sub-hazard ratio SHR 2.411.52-3.43, p<0.001), l'ablazione combinata unipolare/bipolare (SHR1.93 0.89-2.57, p=0.003) e l'assenza di linee ablative in atrio destro (SHR 2.791.27-3.48, p<0.001) si sono rivelati predittori di incidenza cumulativa di FA (fig 1).

Conclusioni. La nostra esperienza suggerisce che l'uso di clamp bipolari migliora i risultati a lungo termine nel trattamento chirurgico della FA in termini di NRS e che l'ablazione destra dovrebbe essere eseguita di routine. Ulteriori studi sono necessari per confermare i nostri risultati.

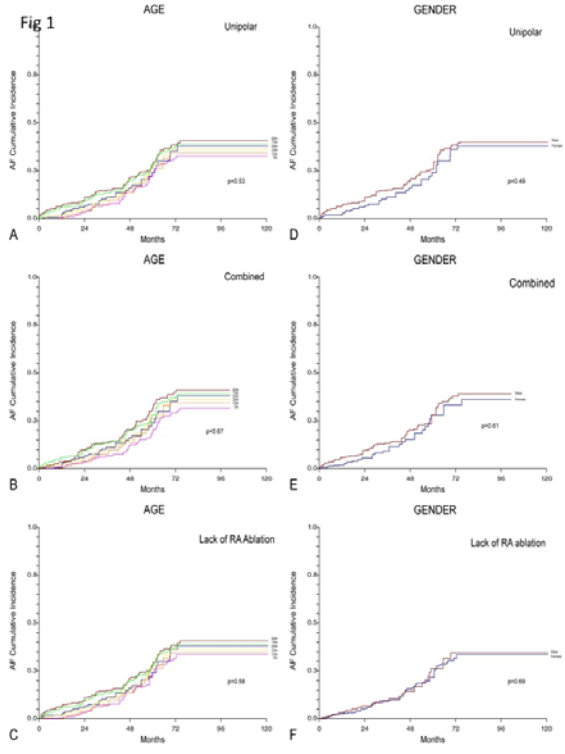

P248

DIREZIONE ZERO SCOPIA: IL RITORNO ALLE ORIGINI DEL SISTEMA DI MAPPAGGIO 3D

Pani A.[1], Savonitto S.[1], Brambilla R.[1], Vincenti A.[2], Rovaris G.[2], Malaspina D.[4], Negroni M.S.[3], Foresti S.[5]
[1]Ospedale Manzoni, Lecco, Italy, [2]Ospedale San Gerardo, Monza, Italy, [3]Ospedale San Paolo, Milano, Italy, [4]Ospedale San Carlo, Milano, Italy, [5]Policlinico San Donato, Milano, Italy

Introduzione. La procedura di ablazione transcatetere (TC) mediante Radiofrequenza (RF) costituisce una metodica consolidata nella cura delle aritmie cardiache. La guida fluoroscopica comporta un non trascurabile carico di radiazioni ionizzanti per pazienti ed operatori. L'utilizzo sempre più diffuso di questi ausili di mappaggio non porta automaticamente ad una ottimizzazione del carico di radiazioni ionizzanti, forse correlabile all'assenza di workflows procedurali consolidati. Scopo del nostro studio multicentrico, prospettico e osservazionale è dimostrare fattibilità, efficacia e sicurezza di un flow-chart procedurale utilizzando il sistema CARTO®3 (Biosense Webster, Johnson & Johnson Medical S.p.A., CA, USA) come sola o prevalente modalità di imaging per la guida di ablazioni di aritmie sopraventricolari non complesse in giovani adulti.

Metodi. 59 pazienti con età media di 56±19 anni (29 Femmine, 30 Maschi) con aritmie sopraventricolari sono stati sottoposti a studio elettrofisiologico (SEF)con l'utilizzo del sistema di mappaggio 3D CARTO®3 di cui 56(95%)trattati con ablazione TC, specificatamente 23 (39%)tachicardie da rientro del nodo atrioventricolare, 17 (29%) flutter tipici, 7 (12%)tachicardie atriali ectopiche destre, 6 (10%)vie accessorie destre, 3 (5%) vie accessorie sinistre e 3 (5%) sottoposti a solo SEF per non inducibilità di aritmie. Il flow-

- Copyright - Il Pensiero Scientifico Editore downloaded by IP 216.73.216.169 Sat, 12 Jul 2025, 09:22:31

chart procedurale ha previsto l'inserimento da vena femorale dell'elettrocatetere dotato di sensore magnetico NAVISTAR® (Biosense Webster), l'acquisizione della geometria dalla vena cava inferiore all'atrio destro Fast Anatomical Mapping (FAM) con i dettagli di TAG nodo/fascio di His, ostio del seno coronarico e TAGS dei punti di valvola tricuspide, l'inserimento degli elettrocateteri diagnostici attraverso la guida della mappa 3D costruita, lo studio dell'aritmia (SEF/mappe Local Activation Time LAT/BIPOLAR VOLTAGE pre/post Ablazione TC) e l'ablazione TC.

Risultati. In 28/59(48%) il mappaggio elettronatomico 3D ha evitato interamente l'uso della fluoroscopia e nei restanti 31/59 (52%) casi, su un tempo medio procedurale di 101,8±38,2 min (range, 27-219 min), il tempo medio di fluoroscopia(TMF)è stato di 1±1,6 min (range, 0-6,9 min) con corrispondente Prodotto Dose Area medio di 317,5±889,9 cGyxcm2 (range, 0-5947 cGyxcm2).Il tempo medio di costruzione della FAM dell'atrio destro è stato di 14,1±9,8 min, mentre il TMF per la costruzione della FAM di 2,8±10 sec, per l'inserimento dei diagnostici di 26,8±72,6 sec e durante l'erogazione di RF di 35,7±56 sec.

Conclusioni. Abbiamo riscontrato un successo procedurale in acuto nel 100% dei casi. Non si è verificata alcuna complicanza durante tutti i passaggi del flow-chart adottato con un'immediata riduzione o assenza dei tempi di fluoroscopia senza una reale learning curve per tutti gli operatori coinvolti. È stata osservata la progressiva riduzione del numero di elettrocateteri diagnostici utilizzati legata ad una learning curve nella conoscenza della reale potenzialità e precisione del sistema di mappaggio CARTO®3 come guida all'ablazione delle aritmie (es. tag fascio di His).

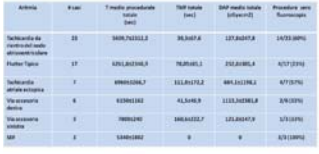

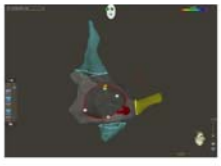

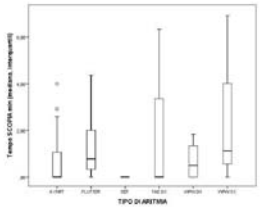

IMA "strano"

P249

INFARTO MIOCARDICO ACUTO PER EMBOLIA CORONARICAIN PAZIENTE CON PROTESI VALVOLARE IN MECCANICA IN TRATTAMENTO CON WARFARIN.

Mangiatordi F.[1], Potenza A.[2], Lancialonga T.[3]
[1]Ospedale della Murgia "F.Perinei", Altamura, Italy, [2]Acquaviva delle Fonti, Italy, [3]Ospedale Regionale Generale "F.Miulli", Acquaviva delle Fonti, Italy

Presentiamo il caso di un paziente di 44 anni sottoposto due anni prima a sostituzione valvolare mitralica con protesi meccanica tipo Sorinper stenosi severa su base reumatica, eseguito in minitoracotomia, in terapia con warfarin (valori INR sempre in range). Il paziente giungeva alla nostra osservazione per dolore toracico insorto il giorno precedente, in sede sottoclaveare sinistra di tipo oppressivo, durato circa mezz'ora regredito spontaneamente, non associata ad altra sintomatologia neurovegetativa.

La coronarografia mostrava al livello del primo dell'IVA difetto di riempimento, eseguita tromboaspirazione con catetere Exportn con rimozione di materiale tromboembolico.

L'infarto miocardico dovuto ad embolo in coronaria, anche se raro, può verificarsi in gruppi predisposti, come quelli con protesi valvolare meccaniche, anche se in terapia anticoagulante. Il trattamento per questo gruppo specifico di pazienti deve essere adottata individualmente.

P250

EPICARDIAL CORONARY ARTERY DISEASE AND APICAL HYPERTROPHIC CARDIOMYOPATHY: TWO CASE REPORTS

Parato V.M., Pezzuoli F., Scarano M.
UOC Cardiologia, Ospedale Madonna del Soccorso, San Benedetto del Tronto, Italy

Introduction. Adult patients with hypertrophic cardiomyopathy (HCM) may develop concomitant atherosclerotic epicardial coronary artery disease. Reports on the prevalence of CAD in HCM have varied, but up to 20% of adult HCM patients have been shown to have coexistent CAD. Epicardial coronary disease is one of several etiologic mechanisms that contribute to myocardial ischemia in patients with HCM. There is a paucity of data on the clinical outcomes of HCM patients who have CAD. Compared with HCM patients without severe CAD, those with severe CAD had a significantly greater risk of death that was evident despite a normal left ventricular ejection fraction. Optimal treatment of these patients with combined disease remains to be determined as in the quoted study there was no apparent survival benefit for revascularization (PCI or CABG) versus those who were treated medically. We present two cases of apical HCM associated with epicardial coronary artery disease.

Case A. The patient was a 62 years old male, with negative clinical history. He was diagnosed at our institution following electrocardiogram (ECG) for sport-related pre-participation screening, and was completely asymptomatic and event-free. The ECG showed T waves inversion and ST-T depression in leads V4-6, D1 and aVL (figure 2,A). TransthoracicT echocardiography showed apical hypertrophy (maximum diastolic thickness: 22 mm) extending to the whole lateral wall (maximum diastolic thickness: 21 mm). There was no intra-ventricular obstruction. LV cavity volume was 64 ml/m2 (end-diastole) and 27 ml/m2 (end-systole) with LV ejection fraction (EF): 58% (figure 2,B-C). CMR (figure 2, D,E) confirmed the apical localization of hypertrophy and identified areas od late gadolinium enhancement (LGE) within the inferior wall which was hypokinetic. Because of this finding, the patient underwent computed tomographic coronary angiogram (CTA) that revealed a significant lesion of the proximal right coronary artery (RCA) and a non-significant lesions of the circumflex and anterior descending left coronary artery. The proximal RCA lesion, confirmed by angiography, was treated by percutaneous intervention (PCI). To date, he remains asymptomatic and in good health.

Case B. The patient was a 63 years old male, who presented to the emergency department (ED) with acute onset of chest pain. He was diagnosed with NSTEMI due to a left circumflex coronary artery (LCx) culprit lesion and treated by PCI. The ECG on subsequent controls showed very high voltages and an impressive ST depression plus very deep T waves inversion on the precordial leads. The echocardiographic picture was that of an evident apical HCM, with a maximum diastolic thickness of 21 mm. There was complete apical obliteration in systole, confirmed by CMR. During follow-up, the patient required a further PCI and stenting procedure on a critical stenosis of the LAD coronary artery. After this procedure, the patient remained asymptomatic on antiplatelet agents, beta blockers, renin-angiotensin inhibitors and statins.

P251

TAKOTSUBO CARDIOMYOPATHY IN ELDERLY FEMALES AFTER HIP FRACTURE

Rostagno C., Annalaura D.C., Cammilli A., Ranalli C., Polidori G., Buzzi R., Cartei A.
Università di Firenze, Firenze, Italy

Several physiological conditions such as emotional stress, surgery or severe trauma have been reported as triggers of Takotsubo cardiomyopathy, however at present only one case has been described in an association with hip fracture.

In the period Jan 1 2012 – Dec 31 2013 Takotsubo syndrome was diagnosed before surgery in four elderly females after hip fracture due to accidental falls. This condition accounted for 80% of cases of ST elevated acute coronary syndrome in patients with hip fracture referred to Trauma Centre of AOU Careggi Firenze. All patients fulfilled Mayo clinic criteria for this condition and none showed coronary abnormalities at coronary angiography. Uneventful hip surgery was performed within an average period of six days. At 1 year follow-up the four patients were alive.

Takotsubo cardiomyopathy is not unlikely in elderly females who develop an ST elevated acute coronary syndrome after hip fracture An early diagnosis may allow surgical treatment within a few days from symptoms onset with acceptable risk.

TABLE 1 – clinical characteristics of four patients with Takostubo cardiopathy after lower limb fracture

Fracture	ECG	Echocardiogram at diagnosis	Echocardiogram at discharge	Troponin peak	ASA risk	Day from diagnosis to hip surgery
Left hip fracture	ST segment elevation V2–V4	Severe apical hypokinesia LVEF = 30%	septal asynchrony related to LBB . LVEF = 50%	1.14 ng/mL	3	6
extra capsular left hip fracture	ST-segment elevation V1 - V3	severe apical hypokinesia LVEF = 38%	improvement of segmental wall motion LVEF= 47%	0.52 ng/mL	3	7
right hip fracture	LBB	anterolateral hypokinesia, and apical septal hypokinesia LVEF = 29%	Normalization of LVWM LVEF = 63%	5.53 ng/mL	3	11
left hip fracture	ST elevation V2-V6 , D3 , avF	Apical akinesia , anterior hipokinesia LVEF = 45%	Normalization of LVWM LVEF = 55%	2.73 ng/mL	3	4

LVWM = left ventricular wall motion

- Copyright - Il Pensiero Scientifico Editore downloaded by IP 216.73.216.169 Sat, 12 Jul 2025, 09:22:31

P252

UN CASO DI SINDROME DI TAKOSTUBO

Scordato F.[1], Mezzapelle G.[1], Rebulla E.[2]
[1]*Ospedale Vittorio Emanuele II Castelvetrano, Castelvetrano, Italy,* [2]*Casa di Cura Candela, Palermo, Italy*

La diagnosi di Sindrome di Takotsubo è in costante aumento negli ultimi anni e andrebbe tenuta in considerazione in alcuni casi di sospetta sindrome coronarica acuta, soprattutto in donne in post-menopausa, con età compresa fra 60 e 80 anni e storia di recenti stress fisici o emozionali. L'ecocardiogramma mostra un quadro di disfunzione ventricolare sinistra transitoria, considerata da alcuni autori come una forma di stunning miocardico dovuta a diversi possibili meccanismi stress-correlati. Determinante per la diagnosi è l'assenza di lesioni coronariche alla coronarografia.

Il nostro caso riguarda una donna di 79 anni già sottoposta (2008) ad intervento di sostituzione vascolare aortica per aneurisma dell'aorta ascendente con inserzione tubo protesico e di plastica della valvola aortica sec. David I. A settembre 2014 la paziente ha subito un intervento chirurgico di frattura d'anca destra, complicato da insufficienza respiratoria, con successivo ricovero presso una RSA (residenza sanitaria assistenziale). A ottobre, dolore toracico di tipo stenocardico con iniziale riscontro all'ECG di sopraST in D1 aVL evoluto nell'arco di circa mezzora in sopra-ST >5 mm in sede sia anteriore che laterale. All'ecocardiogramma presenza di consensuali marcate alterazioni della cinesi, con FE 32%. Alla CVG coronarie sane.

Contrariamente a quanto accade in oltre l'80% dei casi di Takotsubo, la nostra paziente, dopo un iniziale miglioramento clinico e strumentale, in III giornata è andata incontro a un quadro di shock cardiogeno con exitus.

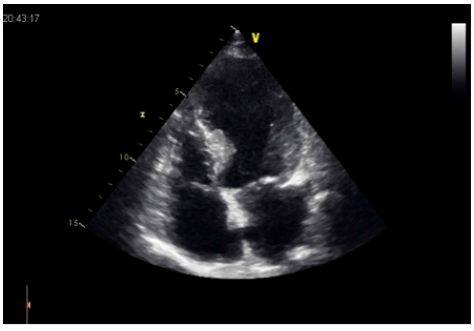

P253

STENTING CORONARICO SU VASOSPASMO RECIDIVANTE: UN CASE REPORT

Chialastri C., Calicchia A., Madeo A., Pino P.G., Terranova A., Uguccioni M.
San Camillo, Roma, Italy

Descrizione del caso. Una donna di 58 anni Si ricoverava presso il nostro ospedale per dolore toracico tipico insorgente a riposo e irradiato al giugulo. I Fattori di rischio cardiovascolari comprendevano ipertensione arteriosa sistemica e abitudine tabagica. All'ingresso in ospedale, la pressione arteriosa era 170/100 mmHg e la frequenza cardiaca 85 battiti al minuto; l'ECG mostrava ritmo sinusale ed alterazioni aspecifiche della fase di ripolarizzazione ventricolare nelle derivazioni da V1 a V3. L'ecocardiogramma transtoracico (ETT) mostrava funzione ventricolare sinistra normale senza alterazioni della cinetica regionale.I markers di miocardionecrosi risultavano negativi. È stata eseguita coronarografia (CG) che mostrava una stenosi lieve (50%) della porzione prossimale della coronaria discendente anteriore (DA), con successivo vasospasmo sulla lesione suddetta, condizionante occlusione completa del vaso, prontamente trattata con somministrazione intracoronarica di nitrati. Veniva quindi posta diagnosi di Angina vasospastica. La paziente è rimasta asintomatica in terapia con verapamil, nitroglicerina, acido acetilsalicilico e atorvastatina, pertanto veniva dimessa con monitorizzazione a distanza mediante "telemedicina". Dopo alcuni giorni con il ripresentarsi della sintomatologia anginosa e l'evidenza ECG di sopraslivellamento ST nelle derivazioni anteriori ed extrasistolia ventricolare organizzata in coppia, la paziente veniva nuovamente ricoverata nel nostro ospedale. È stata quindi ripetuta CG che documentata nuovamente spasmo coronarico focale, che ci ha indotto ad ottimizzare la terapia farmacologica fino ai massimi dosaggi tollerati. L'ECG e i parametri clinici sono stati continuamente monitorati. Nonostante la terapia, la paziente ha continuato a lamentare ricorrenti episodi di dolore toracico a riposo. Nel corso di un episodio di dolore toracico è stato osservato nuovo sopraslivellamento ST da V1 a V5. Si effettuava quindi nuova CG, questa volta con successivo impianto di stent medicato su DA. Successivamente la paziente è rimasta asintomatica, l'ETT mostrava normale funzione ventricolare sinistra, pertanto veniva dimessa in terapia con verapamil, acido acetilsalicilico, rosuvastatina e clopidogrel. Dopo un anno, l'angio-TC coronarica mostrava pervietà dello stent impiantato. Sono stati eseguiti Holter-ECG seriati, senza alcuna documentazione di aritmie o ischemia silente. Nessun altro episodio di angina o palpitazioni è stato riportato durante i seguenti sei anni di follow-up.

Conclusioni. Il trattamento di scelta per il vasospasmo coronarico è la terapia medica con nitrati e calcio antagonisti. Tuttavia, nonostante questa terapia possa migliorare la prognosi, alcuni pazienti continuano a soffrire di dolore toracico ricorrente, spesso associato a gravi complicanze quali infarto miocardico, aritmie ventricolari e morte cardiaca improvvisa. In pazienti selezionati lo stenting coronarico può essere utile per alleviare gli attacchi di angina e prevenire la morte improvvisa. Ulteriori dati sono necessari sul trattamento dell'angina vasospastica.

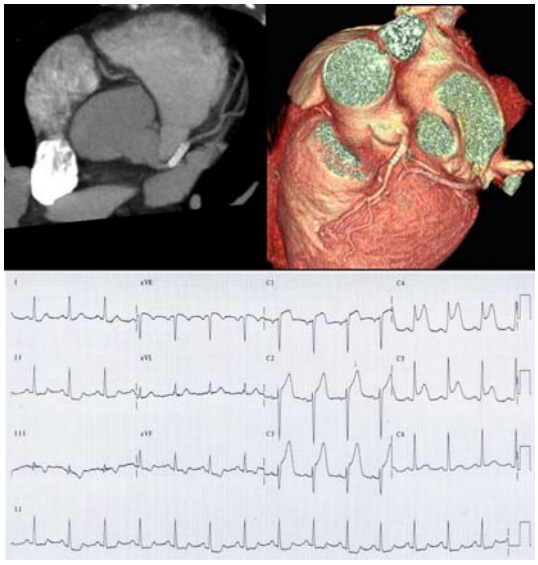

P254

STEMI INFERO-POSTERO-LATERALE: QUANDO UN COAGULO SALVA LA VITA

Fonte G., Zuffada F., Cuccaro A., Musazzi A., Mantovani P., Provasoli S., Caltabiano V., Salerno-Uriarte D.
Ospedale di Circolo e Fondazione Macchi, Varese, Italy

Un paziente di 54 anni è giunto presso il Pronto Soccorso lamentando dolore toracico da circa 12 ore irradiato all'arto superiore sinistro. L'ECG documentava uno STEMI infero postero laterale con iniziali onde Q di necrosi (figura 1). La troponina I è risultata pari a 20 ng/mL. All'arrivo presso la nostra Unità Coronarica il paziente risultava ipoteso (PA 80/50 mmHg), marezzato e con edema a mantellina, nonostante dobutamina ev a 4 γ/kg/minuto con un ritmo sinusale tachicardico (105 bpm) e persistenza del sopra ST.

L'ecocardiogramma transtoracico in proiezione sottocostale (le altre proiezioni risultavano scarsamente valutabili) mostrava presenza di abbondante versamento pericardico ematico a tratti organizzato con tralci di fibrina (figura 2). Si è pertanto deciso per un trattamento chirurgico della rottura di cuore previa esecuzione di coronarografia per valutare l'eventuale necessità di rivascolarizzazione chirurgica. La coronarografia ha mostrato una occlusione di piccolo ramo marginale (figura 3). Previa intubazione ed impianto di contropulsatore, è stato eseguito intervento cardiochirurgico di riparazione con patch in pericardio eterologo (figura 4). Durante la lussazione ventricolare evidenza di rottura di parete del ventricolo sinistro in sede postero-laterale (lesione ecchimotica di circa 2 cm, figura 4, freccia) e riscontro di grossolana formazione trombotica organizzata (figura 5, freccia). Il successivo decorso post-operatorio è stato privo di complicanze e senza sanguinamenti.

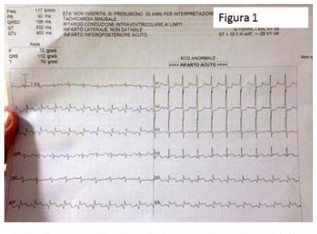

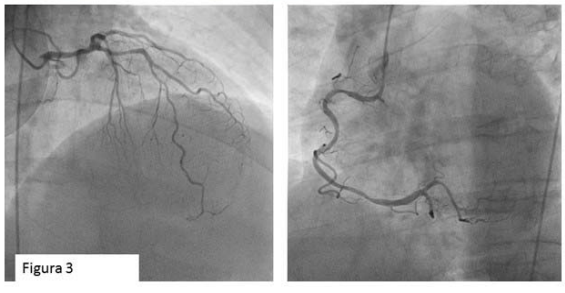

- Copyright - Il Pensiero Scientifico Editore downloaded by IP 216.73.216.169 Sat, 12 Jul 2025, 09:22:31

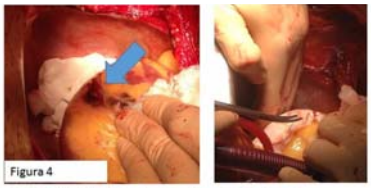

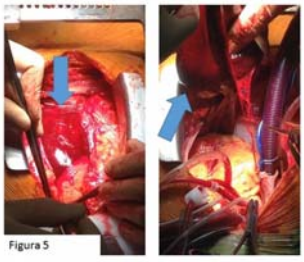

Conclusioni. La rottura della parete libera ventricolare è una complicanza dell'infarto miocardico acuto (2% dei casi); l'incidenza è diminuita con lo sviluppo dell'angioplastica coronarica percutanea. La mortalità intraospedaliera risulta essere circa del 25%. I fattori di rischio maggiormente associati sono: età >60 anni, sesso femminile, ipertensione arteriosa, primo episodio di infarto miocardico, scarsità di circoli coronarici collaterali. La rottura si verifica tipicamente tra il primo ed il settimo giorno successivo all'infarto. L'evento si verifica precocemente nei soggetti trattati con fibrinolitico. La parete maggiormente interessata è la parete laterale. Può esordire acutamente con shock cardiogeno e tamponamento cardiaco, spesso fatali, o come un evento due stadi con una prima fase di moderato versamento pericardico senza shock ed una successiva progressione, una 'rottura cardiaca subacuta', talvolta autolimitantesi; nel nostro caso la grossolana formazione trombotica ha permesso la chiusura della breccia. L'esame diagnostico più importante in fase acuta è l'ecocardiografia transtoracica (sensibilità e specificità del 93 e 98%) che consente diagnosi e indirizzamento verso il corretto percorso terapeutico.

P255

UN CASO DI VASOSPASMO CORONARICO DOPO CONSUMO DI COCAINA IN UN GIOVANE RAGAZZO PORTATORE DI BRIDGE MIOCARDICO

Pezzi L.[1], Magnano R.[1], Petroni R.[1], Di Mauro M.[1], Petroni A.[2], Romano S.[1], Penco M.[1]

[1]Università degli Studi di L'Aquila, L'Aquila, Italy, [2]Casa di Cura di Lorenzo, Avezzano, Italy

A.R., maschio, 26 aa, fumatore (>20 sigarette/die) senza altri fattori di rischio cardiovascolare; in anamnesi episodio febbrile associato a tosse produttiva circa tre mesi addietro per cui non aveva assunto terapia, momento da cuiriferiva la comparsa di precordialgie persistenti, aspecifiche. Giungeva alla nostra osservazione peringravescenza della suddetta sintomatologia. All'esame obiettivo polmonare e cardiologico nulla da rilevare, fatta eccezione per un soffio rude 2/6 puntale; la pressione arteriosa era 130/80 mmHg. Si procedeva quindi ad effettuare un elettrocardiogramma che evidenziava un sopraslivellamento del tratto ST a concavità superiore in sede anterosettale e presenza di onde T negative in sede inferiore. Il paziente veniva quindi ricoverato presso la nostra struttura e sottoposto ad esami ematochimici (con particolare attenzione rivolta ad enzimi di necrosi miocardica, virologia ed indici di flogosi) e ad esame ecocardiografico, risultati entrambi negativi. Dopo aver interrogato più accuratamente il paziente circa le sue abitudini di vita, egli ammetteva di aver fatto più volte uso di cocaina in passato e datava l'ultimo episodio circa quattro giorni prima. Il paziente veniva quindi trasferito in terapia intensiva per garantirne un più stretto monitoraggio, dove venivano ripetuti gli enzimi di necrosi miocardica e l'elettrocardiogramma che non mostravano modificazioni significative. Si configurava dunque un quadro clinico ed elettrocardiografico compatibile con un vasospasmo coronarico in assenza di necrosi. Veniva impostata la seguente terapia: Perganit 0,02 mcg/Kg/min, Ivor 3500 UI 1 fl sc, Flectadol 1/3 flev, Pantorc 40 mg 1 flev, Indoxen 50 mg 1 cp x 2, Altiazem 2 flev (100 mg in 24 h). Nei due giorni successivi il paziente continuava ad essere monitorato, gli enzimi cardiaci si mantenevano negativi, mentre il quadro elettrocardiografico andava incontro a progressivo miglioramento. Si decideva quindi di trasferire il paziente presso un centro di II livello per eseguire ulteriori approfondimenti diagnostici. Veniva in prima istanza ripetuto l'ecocardiogramma transtoracico che risultava nella norma. Si procedeva poi all'esecuzione di una Tc cardiaca, mostrante la presenza di un esteso tratto intramiocardico di tipo destro della porzione prossimale e media della discendente anteriore, esteso per una lunghezza di circa 7 cm. Le arterie coronarie apparivano tuttavia esenti da lesioni ateromasiche parietali significative. A completamento diagnostico veniva eseguita una coronarografia che confermava la presenza di un esteso bridge miocardico nel tratto prossimale, medio e medio-distale dell'arteria discendente anteriore. Il paziente veniva dimesso dopo 10 giorni di degenza asintomatico ed in buon compenso, consigliando di iniziare una terapia con B-bloccante e di eseguire come ulteriore approfondimento una RMN cardiaca.

P256

UN CASO SINDROME DI TAKO-TSUBO ESORDITA CON UN QUADRO DI EDEMA POLMONARE ACUTO

Pezzi L.[1], Magnano R.[1], Petroni R.[1], Konopacki D.[2], Petroni S.[2], Romano S.[1], Penco M.[1]

[1]Università degli Studi di L'Aquila, L'Aquila, Italy, [2]Casa di Cura di Lorenzo, Avezzano, Italy

Un uomo di 67 anni diabetico da circa 5 anni, con enfisema polmonare bilaterale e pregresso evento di FA trattato mediante cardioversione elettrica nel gennaio dello stesso anno viene ricoverato presso la nostra struttura in seguito ad arresto respiratorio in edema polmonare acuto, ipotensione arteriosa (rilevata alla misurazione cruenta di 82/47 mmHg) ed alterazione dello stato di coscienza (GCS 5).

Per garantire il supporto alle funzioni vitali è stato sottoposto a IOT e ventilazione meccanica a pressione controllata ed a terapia medica d'urgenza: Flectadol 160 mg ev, Plavix 600 mg per SNG, Eparina non frazionata 57kg000UI ev, Lasix 40 mg ev + 100 mg/24h, Levosimendan 0,2 mcg/Kg/min, Noradrenalina 0,06 mcg/Kg/min, Ipnovel 2 mg/h. Sono inoltre stati effettuati EGA seriati, ECG, misurazioni seriate della pressione arteriosa, ecocardiogramma transtoracico e valutazione ematochimica degli enzimi cardiaci.

L'iniziale marcata acidosi respiratoria con ipercapnia (pH 6.964, PCO2 110.2 mmHg FiO2 50%) rilevata all'EGA ha risposto bene alla terapia ventilatoria e nelle rilevazioni successive si è assistito ad un progressivo miglioramento del quadro emogasanalitico. A 2 ore dall'inizio della terapia ventilatoria era presente solo una condizione di lieve acidosi (pH 7.317 PCO2 40.6 mmHg FiO2 50%).

All'ECG sono presenti un quadro di sovraccarico atriale sinistro ed un blocco di branca sinistro completo, in assenza di alterazioni significative della ripolarizzazione ventricolare. L'ecocardiografia ha messo in evidenza un ventricolo sinistro di dimensioni aumentate. La contrattilità cardiaca è risultata alterata con acinesia di tutti i segmenti medio basali mentre la contrattilità dei segmenti apicali risultava invece conservata. La valutazione ematochimica all'ingresso ha evidenziato solo un modesto incremento della Troponina T hs 36,96 ng/l. Una volta stabilizzato il paziente è stato trasferito mediante soccorso aereo presso il centro di II livello per coronarografia e ventricolografia d'urgenza. L'esame coronarografico non ha evidenziato stenosi emodinamicamente significative. È quindi stato trasferito in reparto di rianimazione per essere sottoposto ad un adeguato monitoraggio delle funzionalità vitali.

In quarta giornata il paziente risultava vigile e capace di ventilazione autonoma (GCS 10). L'ecocardiogramma ha evidenziato un netto miglioramento della funzionalità cardiaca sinistra (FE 60%) e non chiare alterazioni della cinetica regionale, associato ad un ventricolo destro non dilatato. All'elettrocardiograma risultavano assenti segni di miocardionecrosi di recente insorgenza. La rivalutazione ematica non ha evidenziato modificazioni significative degli enzimi cardiaci nel torrente circolatorio, persisteva leggermente elevato il livello di Troponina T hs (16,97 pg/ml). È stata effettuata una risonanza magnetica con mezzo di contrasto (gadolinio) che ha evidenziato l'assenza di late enhancement. Sono state inoltre ripetute le valutazioni ecocardiografiche, elettrocardiografiche ed ematochimiche che hanno confermato la normale e completa ripresa della funzionalità cardiaca ventricolare sinistra.

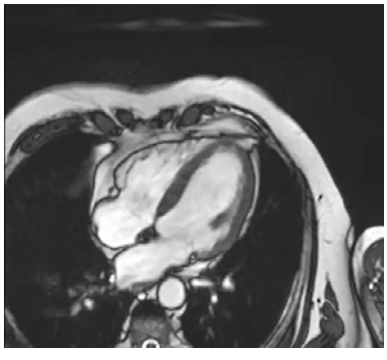

- Copyright - Il Pensiero Scientifico Editore downloaded by IP 216.73.216.169 Sat, 12 Jul 2025, 09:22:31

Gestione della fibrillazione atriale

P257

IL MONITORAGGIO DELLA TERAPIA ANTICOAGULANTE ORALE NEI PAZIENTI CON FIBRILLAZIONE ATRIALE IN ITALIA: CONFRONTO FRA I DATI AL BASALE E AL FOLLOW-UP DEI PAESI PARTECIPANTI AL REGISTRO EUROPEO PREFER IN AF

Maggiolini S.[1], Carbone C.[1], Lodigiani C.[2], Librè L.[2], Malpezzi M.G.[3], Ferrari G.[3], Renda G.[4], De Caterina R.[4]

[1]U.O. di Cardiologia, Ospedale San Leopoldo Mandic, Merate (LC), Merate, Italy, [2]Centro Trombosi, Istituto Clinico Humanitas IRCCS, Rozzano (MI), Rozzano, Italy, [3]Direzione Medica Daiichi Sankyo Italia, Roma, Italy, [4]Istituto di Cardiologia, Università "G. d'Annunzio" c/o Ospedale SS. Annunziata, Chieti, Chieti, Italy

Razionale. Nei pazienti con diagnosi di Fibrillazione Atriale (FA), la prevenzione degli eventi tromboembolici si fonda ancora in prevalenza sugli antagonisti della vitamina K (VKA). Tale terapia richiede un periodico monitoraggio dei parametri coagulativi, per garantire la massima efficacia, minimizzando l'incidenza degli effetti avversi. Mancano studi sull'impatto delle diverse strategie di monitoraggio dei paesi europei sul mantenimento dei valori desiderabili di INR (International Normalized Ratio).

Metodi. Nel registro PREFER in AF (The PREvention oF thromboembolic events – European Registry in Atrial Fibrillation) sono stati arruolati, fra Gennaio 2012 a Gennaio 2013, pazienti non selezionati affetti da FA nei seguenti paesi europei: Austria, Francia, Germania, Italia (ITA), Spagna, Svizzera e Regno Unito. I dati descritti sono stati raccolti in occasione della visita basale e della visita di follow-up (ad 1 anno) dello studio e fanno riferimento alla sottoanalisi dei pazienti italiani ed al relativo confronto rispetto agli altri paesi europei.

Risultati. Nel Registro PREFER in AF sono stati arruolati 7243 pazienti in Europa, di cui 1888 (26%) in Italia. Fra i pazienti italiani, il 64.7% è stato sottoposto ad almeno una misurazione di INR nel mese precedente l'arruolamento nel registro, rispetto ad una media europea del 67.6%. Il numero medio dei monitoraggi dell'INR nel mese precedente l'arruolamento è risultato essere in Italia pari a 2.8, valore più alto fra tutti i paesi partecipanti allo studio (Media Europea: 2.1), proporzione mantenuta anche per il numero medio di misurazioni INR nell'ultimo anno (Italia 16.1, Media Europea: 14.6). Alla visita di follow-up dopo 1 anno l'Italia si conferma il paese con il maggior numero di misurazioni INR dell'ultimo anno (Italia: 21.4, media Europea: 16.7). In Italia il monitoraggio INR era effettuato presso i centri di anticoagulazione nel 47.5% dei casi (media europea del 19.4%). Il Time in Therapeutic Range (TTR), calcolato sulle ultime 3 misurazioni INR, è risultato migliore al follow-up rispetto al basale, specialmente per l'Italia (86.2% vs. 72.2%), superiore alla media europea (84.7%). I livelli di controllo INR al follow-up erano correttamente stimati dal medico, in Italia così come negli altri paesi, a differenza del basale dove il TTR era sovrastimato.

Conclusioni. I dati del registro PREFER in AF hanno mostrato come in Italia la gestione dell'anticoagulazione nei pazienti affetti da FA sia perlopiù demandata ai centri di terapia anticoagulante orale (TAO), a differenza di altri paesi europei. Sia al basale che al follow-up, l'Italia è il paese con il numero più elevato di monitoraggi dell'INR, ottenendo al follow-up risultati superiori alla media dei paesi europei in termini di qualità del trattamento (valutata con il TTR), inferiore solo alla Germania. Si apprezza al follow-up una maggiore consapevolezza dei medici di tutti i paesi rispetto alla qualità dell'anticoagulazione dei loro pazienti, misurata come percezione del TTR, grazie anche all'attenzione terapeutica nei confronti dei pazienti partecipanti al registro.

P258

TERAPIA ANTICOAGULANTE ORALE CON GLI INIBITORI DELLA VITAMINA K (TAO) VS TERAPIA CON I NUOVI ANTICOAGULANTI ORALI (NAO) IN PAZIENTI SOTTOPOSTI AD ABLAZIONE DI FIBRILLAZIONE ATRIALE

Azzolini P., Bianchi S., Rossi P., Ruzzolini M., Risa M.P.

UOC Cardiologia, Fatebenefratelli Isola Tiberina, Roma, Italy

L'utilizzo dei NAO in pazienti affetti da fibrillazione atriale è sempre più frequente e spesso pazienti da sottoporre ad ablazione sono in trattamento con i NAO. Scopo del presente lavoro è stato quello di mettere a confronto pazienti sottoposti ad ablazione di FA in terapia anticoagulante orale con warfarin o acenocumarolo vs pazienti in terapia con i NAO.

Abbiamo preso in considerazione la nostra casistica del 2013 e 2014. Nei pazienti in TAO il warfarin o l'acenocumarolo veniva sospeso quattro giorni prima della procedura, embricandolo con Enoxiparina 4000 o 6000 UI x 2 a seconda del peso corporeo. L'ultima dose di Enoxiparina veniva somministrata la sera prima della procedura. Dopo la procedura si iniziava l'Eparina sodica ev che veniva sospesa la mattina seguente. Dalla sera si riprendeva il Warfarin associandolo ad Enoxiparina fino a INR >2. Nei pazienti in terapia con i NAO, il farmaco veniva sospeso la sera prima della procedura. Dopo la procedura si iniziava l'Eparina sodica ev che veniva sospesa la mattina seguente. L'assunzione del NAO veniva ripresa dopo tre ore dalla sospensione dell'Eparina sodica. In tutti i pazienti veniva fatto un ecocardiogramma la mattina dopo la procedura per valutare l'eventuale presenza di versamento pericardico.

Abbiamo valutato 76 pazienti (62 uomini, 12 donne, età media 56,2 anni); 41 pazienti erano in terapia con inibitori della vitamina K (8 acenocumarolo, 33 warfarin, età media 55,4 anni) e 35 pazienti in terapia con un NAO (17 Dabigatran, 11 Apixaban, 7 Rivaroxaban, età media 57,2 anni). 2 pazienti del gruppo TAO e 1 paziente del gruppo NAO hanno presentato un ematoma a livello femorale. 1 paziente TAO e 1 NAO hanno presentato un lieve scollamento pericardico.

Dai nostri dati non si rilevano differenze significative nei sanguinamenti (peraltro molto rari ed a rapida risoluzione). Ma indubbiamente la terapia con i NAO presenta una maggiore compliance del paziente in particolare perché viene a mancare la fase di passaggio tra TAO e eparina a basso peso molecolare.

P259

HEAD TO HEAD COMPARISON BETWEEN RADIOFREQUENCY AND SECOND GENERATION CRYOBALLOON CATHETER ABLATION OF PAROXYSMAL ATRIAL FIBRILLATION. A PROSPECTIVE CONTROLLED STUDY

Ferretto S., Leoni L., Dalla Valle C., Migliore F., De Lazzari M., Siciliano M., Silvano M., Zorzi A., Iliceto S., Bertaglia E.

Dipartimento di Scienze Cardiologiche, Toraciche e Vascolari, Padova, Italy

Background. Catheter ablation based on pulmonary veins isolation (PVI) has proven to be a valid technique to treat atrial fibrillation (AF). For many years point-by-point radiofrequency ablation (RFA) was the most common strategy. Cryoballoon ablation (CRA) has emerged to potentially simplify the procedure. The second generation cryoballon, with a wire cooling zone, it's more efficacy in the electrical isolation of PVs.

Aims. To compare RFA and second generation CRA for the treatment of paroxysmal AF with respect of safety, procedural and fluoroscopy times and mid term efficacy.

Methods. A total of 63 consecutive first procedures (33 CRYO ablation and 30 RF ablation) performed in our electrophysiology laboratory were analyzed. In RFA a non fluoroscopic navigation system (CARTO TM 3, Biosense Webster Inc.) was used for the reconstruction of the left atrium maps and to guide RF applications. CRA were performed using second generation cryoballoon (Arctic Front TM Advance, Medtronic Inc., 23 or 28 mm). The primary end-point was the absence of any AF recurrence during the whole follow up.

Results. The two groups resulted similar regarding age, male gender and presence of structural heart disease. In CRYO ablation procedural time was shorter (127.5, 103.0-140.0 min vs 164.0, 150.0-205.0 min, p=0.005) while fluoroscopy dose area product was longer (157418.0, 104123.5-211642.0 vs 77754.0, 54251.0-98383.5 mGy*cm2; p<0.001). The total recurrence rate was no significantly different in the 2 groups: 27.3% for the CRA and 23.3% for the RFA (p=0.720). The Kaplan Meier analysis did not show difference between the two ablation technique (log-rank p value =0.62). Considering the AF relapses occurred in the blanking period, they resulted slightly more frequent in the RFA group (12.1% vs 16.6%, p=0.607), while late relapses resulted slightly more frequent in the CRA group (15.1% vs 6.6%, p=0.285). One-year efficacy with discontinuation of the antiarrhythmic therapy was comparable in the two groups (42.4% in the CRA group vs 50% in the RFA group, p=0.547).

Conclusion. RF ablation and CRYO ablation presented similar mid-term efficacy and safety in PVI for paroxysmal AF, with a trend towards a lower rate of early recurrences after CRA. Despite a longer procedural time, fluoroscopy exposure resulted significantly shorter with point-by-point RFA.

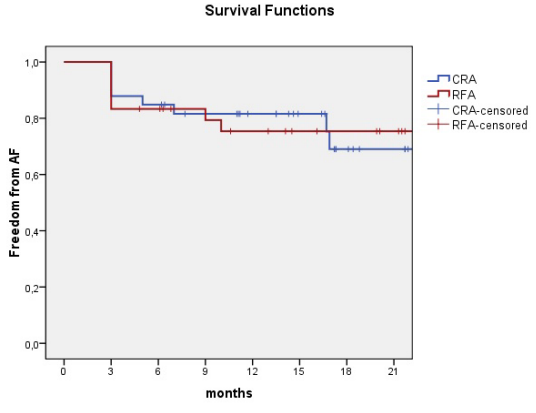

P260

NMARQ SURVEY: RESULTS OF USING A NOVEL IRRIGATED MULTIELECTRODE MAPPING AND ABLATION CATHETER FOR ATRIAL FIBRILLATION ABLATION

Vitulano N.[1], Di Monaco A.[2], Quadrini F.[2], Cecere G.[2], Troisi F.[2], Katsouras G.[2], Caccavo V.[2], Langialonga T.[2], Grimaldi M.[2]

[1]Università Cattolica del Sacro Cuore, Roma, Italy, [2]Regional General Hospital F. Miulli, Cardiology Department, Acquaviva Delle Fonti, Italy

Background. Pulmonary vein isolation (PVI) by catheter ablation has been well established as important and often resolved approach for atrial fibrillation (AF), but at the same time it remains a complex and time-consuming procedure. In this study we assesses acute and middle-term follow up efficacy of a novel irrigated multi-electrode ablation catheter (NMARQ) for PVI in patients with paroxysmal and persistent AF.

- Copyright - Il Pensiero Scientifico Editore downloaded by IP 216.73.216.169 Sat, 12 Jul 2025, 09:22:31

Methods. 68 consecutive patients (age 56±11 years, 52 male) were enrolled to perform PVI for symptomatic paroxysmal (58 pt) or persistent atrial fibrillation (10 pt). All patients underwent PVI with the nMARQ catheter and all the procedures were performed using the CARTO3 system. All patients performed a clinical follow-up.
Results. No patients had procedural complications. All PVs were acutely isolated using solely the nMARQ catheter. The mean total fluoroscopy time and procedure time were respectively 14.6 ± 4 min and 78 ± 20 min. After a follow-up of 6-12 months, 16 (23%) patients (15 with paroxysmal AF and 1 with persistent AF) had AF recurrence, but only 3 patients were underwent to a further ablation; in the other cases it is shown a spontaneous regression for 4 within one hour, 2 pts underwent to electrical cardioversion and 7 pts to pharmacological cardioversion; 2 pts (0,03%) (one with paroxysmal AF and one with persistent AF) have experienced a recurrence of atypical flutter treated with catheter ablation for both.
Conclusions. The use of nMARQ catheter for PVI is feasible and safe, with a less exposure for patients and physicians to x-ray and a moderate procedural time. In this study we showed a low percentage of AF recurrence after 6-12 year follow-up.

P261

AGGIORNAMENTO DELLA CASISTICA DI UNO STUDIO SUL CONTROLLO DEL RITMO IN PAZIENTI CON FIBRILLAZIONE ATRIALE PAROSSISTICA SENZA CARDIOPATIA STRUTTURALE

Vetrano E., Mascia G., Izzo A., Catanzaro M., Sorbo R., Vetrano S.D., Vetrano A., Mascia F.
Dip. Scienze Cardiologiche, UOC Cardiologia/UTIC-A.O.R.N. S. Anna e S. Sebastiano, Caserta, Italy

Background. La fibrillazione atriale (FA) è l'aritmia cardiaca prolungata più frequente e interessa mediamente circa il 2% della popolazione nei paesi occidentali. La FA provoca un incremento del tasso di mortalità(circa il doppio);altresì aumentato è il rischio di ictus cerebri in rapporto al punteggio CHADS2 o CHA2DS2-VASc; è acclarato che il controllo del ritmo in acuto e il mantenimento di esso con farmaci migliora la prognosi. È largamente accettato che i pz. con FAP emodinamicamente instabili o gravemente anginosi vanno trattati subito con CVE.Meno univoca è la strategia da approntare nei pz. stabili.
Scopi. Ottenere il controllo del ritmo con farmaci (propafenone-PRO- o flecainide-FLE-) e/o con CVE in casi selezionati di FAP stabile che non sottendono una cardiopatia strutturale (in base ai dati anamnestici/ ecocardiografici: in buona sostanza nei pz. non ischemici, non valvolari, non dilatati, non ipertrofici primitivi, non displasici).
Metodi. Da gennaio 2009 a dicembre 2014 (60 mesi) sono stati studiati 647 pz. con F.A.P. stabile da ≤48 H (su un totale di circa 3000 consulenze per F.A. effettuate nello stesso periodo dal nostro P.S. cardiologico gestito dall'UTIC). Maschi 298(46,6%),Femmine 342 (53,4%).Età media 55 ± 12,3 anni. Diametro atriale sinistro medio (DAS) 34,7 ± 4,9 mm. In modo casuale i pz. sono stati inizialmente assegnati a uno dei due gruppi farmacologici: Gruppo A PRO ev; Gruppo B FLE ev. Quelli che non ripristinavano il ritmo sinusale venivano entro 6 ore sottoposti a CVE previo consenso informato. Tutti i pz. erano in classe EHRA I-II ed eseguivano un ecocardio trans toracico all'ingresso. Caratteristiche della popolazione: fumatori 32%, ipertesi 79,2%, dislipidemici 52,2%, diabetici 32,6%,nefropatici (IRC I-III stadio) 17,4%, pregresso TIA 3,4%, pregresso ictus non emorragico 1,4%. I due gruppi sono risultati sostanzialmente omogenei per età, sesso, DAS medio, malattie concomitanti. La FLE è stata data in bolo ev (2 mg/kg in 15'). Il PRO in bolo ev di 2 mg/kg in 10', seguito da 8 mcg/kg/min per 2 H max. Entrambi i gruppi hanno ricevuto bolo di UNFH (50 UI/kg) prima del trattamento. I pz. che non ripristinavano il ritmo sinusale(RS) erano avviati entro 6 ore a CVE con corrente bipolare 100 ± 20J previa sedazione con Propofol o Ipnovel praticata dall'anestesista.
Risultati. Nel gruppo FLE (330 pz.) si è osservato ripristino del RS in 274 pz.(83%) entro 90' dalla fine del trattamento. Nel gruppo PRO(317 pz.) in 197(62%) (P 0,001). Nel gruppo residuo (176 pz) che non aveva ripristinato farmacologicamente il RS la CVE ha ripristinato il RS in 158 pz (90%). Complessivamente con questo approccio si è ripristinato il RS nel 97,3% dei casi di FAP.
Conclusioni. La FLE ha mostrato una significativa e più rapida efficacia nel ripristino del RS rispetto a PRO nelle FAP ≤48H senza cardiopatia strutturale. La strategia del ripristino precoce del RS (anche mediante CVE nei pz. refrattari al trattamento farmacologico) ha ridotto i tempi di permanenza in P.S. e quindi il lievitare delle barelle, migliorato in tempi rapidi la performance – status del pz., ridotto i rischi di tromboembolismo, senza significative complicanze e/o effetti collaterali gravi.

P262

PROFILO DI SICUREZZA DI UN PROTOCOLLO CONDIVISO DI GESTIONE DELLA FIBRILLAZIONE ATRIALE IN SOGGETTI IN ACCESSO AL PRONTO SOCCORSO

De Gennaro L.[1], Musci S.[1], Ruggiero M.[1], Calvani M.[1], Trotta C.[2], Resta M.[1], Sassara M.[4], Citarella G.[3], Donadeo V.[1], Caldarola P.[1]
[1]Divisione di Cardiologia, Ospedale San Paolo, Bari, Italy, [2]Divisione Medicina d'Urgenza, Ospedale San Paolo, Bari, Italy, [3]Cardiologia Universitaria, Policlinico Universitario, Bari, Italy, [4]Divisione di Cardiologia, Ospedale Perinei, Altamura (BA), Italy

Introduzione. Una percentuale significativa di accessi in Pronto Soccorso (PS) è costituita da soggetti affetti da fibrillazione atriale (FA). Una parte non trascurabile di tali soggetti viene ricoverata in reparti internistici (cardiologia, medicina interna). Un protocollo condiviso finalizzato alla riduzione dei ricoveri per FA non indispensabili grazie alla rivalutazione, differita, in ambulatorio dedicato, per prescrizione di adeguata terapia anticoagulante orale (TAO) in base a CHA2D2VASC score o/e eventuale programmazione di cardioversione elettrica trans toracica (CVE), è stato pertanto elaborato e condiviso tra i soggetti interessati alla gestione di tali soggetti: PS, cardiologia con terapia intensiva cardiologica e degenza cardiologica ordinaria, Medicina Interna.
Metodi. 120 pazienti consecutivi giunti in PS con diagnosi di FA di primo riscontro sono stati valutati e gestiti secondo protocollo condiviso. Secondo tale protocollo, i pazienti con segni di scompenso, ischemia o compromissione emodinamica sono stati ricoverati in cardiologia o reparti internistici. I pazienti senza segni di scompenso, ischemia e compromissione emodinamica sono stati invece dimessi dopo tentativo di cardioversione farmacologica (eseguita in caso di FA insorta da meno di 48 ore). In caso di persistenza della FA dopo tentativo di cardioversione farmacologica, i pazienti sono stati comunque dimessi in terapia anticoagulante parenterale in caso di: assenza di sintomi, PAS >100 mmHg, Fc<100 b/m. I pazienti dimessi sono stati quindi indirizzati presso ambulatorio cardiologico dedicato entro 7 giorni per eventuale terapia anticoagulante orale (TAO), inquadramento cardiologico ed eventuale per programmazione di CVE.
Risultati. 44 pazienti consecutivi sono stati ricoverati presso reparti internistici e/o cardiologia in presenza di criteri indicativi per instabilità clinica, 28, senza segni di scompenso, ischemia, compromissione emodinamica, sono stati ricoverati comunque ed utilizzati come controlli; 48 pazienti sono stati invece dimessi dal PS, 18 ancora in FA (10 dopo tentativo di cardioversione farmacologica, 8 dopo terapia di controllo della frequenza in caso di FA insorta da >48h). Dopo 6 mesi di follow-up non sono stati registrati eventi avversi (morte, ictus, bradi aritmia marcata) sia nei pazienti dimessi da PS secondo criteri del protocollo sia in quelli ricoverati, con e senza criteri per il ricovero come da protocollo.
Conclusioni. Un protocollo condiviso di gestione del paziente con FA in accesso al PS, in un piccolo campione preliminare, risulta sicuro e realizzabile. Efficacia e sicurezza del protocollo di gestione devono tuttavia essere confermati in campioni più numerosi.

P263

CARATTERISTICHE DEI PAZIENTI CON FIBRILLAZIONE ATRIALE NON VALVOLARE (FANV) TRATTATI CON I NUOVI ANTICOAGULANTI ORALI (NAO): IL DATABASE DELLA REGIONE EMILIA-ROMAGNA

Urbinati S., Di Pasquale G., Marata A.M., Puccini A., Navazio A., Piovaccari G., Marietta M., Palareti G., Di Ruscio E.
Regione Emilia Romagna, Bologna, Italy

Nel periodo febbraio 2014 - gennaio 2015 in Emilia Romagna sono stati trattati con NAO 8924 dei 96470 residenti sottoposti a terapia anticoagulante orale (TAO) nello stesso periodo; le indicazioni al trattamento sono state elaborate in un gruppo di lavoro regionale che ha prodotto un documento condiviso. La prevalenza media è stata dell'8.5% (range 4.3 – 11.8% tra le diverse province) e l'incidenza del 27.2% (range 14.4-35.1%). Se si confronta il dato del primo semestre 2014 con quello del terzo trimestre 2014 si può osservare che la prevalenza media è aumentata da 6.1 a 9.2% e l'incidenza di nuovi casi da 24.3% a 30.7%.
Dei pazienti con FANV scoagulati "attivi" nel 2014, quelli trattati con antagonisti della vitamina K (AVK) sono 58771 e quelli con NAO sono 7567 (11%). La presente analisi è relativa ai 5089 pazienti con FANV trattati con NAO per cui è disponibile un database ad hoc (67.2% del totale). Si tratta di 2688 M (53%) e 2401 F (47%), con massima prevalenza tra 76-80 anni, 503 (10.1%) con HASBLED >3 e 379 (7.4%) con CHA2DS2VASc < 1. 3565 (70%) pazienti sono naive, mentre 1524 (30%) sono passati da AVK ai NAO. Tra i pazienti trattati con NAO solo 233 assumevano anche aspirina (4.6%) e 31 altri antiaggreganti orali. I pazienti di età >80 anni sono 1688 (33%). Dei 5089 pazienti trattati con NAO, 1785 (35%) assumevano dabigatran, 1982 (39%) rivaroxaban e 1322 (26%) apixaban.
Le ragioni per cui i pazienti naive sono stati avviati ai NAO sono state: pregresso trattamento di FANV solo con aspirina in 1717, difficoltà logistico-organizzative in 1499, condizioni cliniche che rendevano gravosa la terapia con AVK in 447, alto rischio di interazioni farmacologiche con gli AVK in 97, pregressa emorragia intracranica in 103, FA di nuova diagnosi da sottoporre a cardioversione elettrica in 464. Lo switch da AVK a NAO è avvenuto per difficoltà logistico-organizzative in 906, per pregressa emorragia intracranica in 92, uso di basse dosi di AVK in 94, pregresse emorragie con valori di INR elevati in 91. Questi pazienti al momento dello switch presentavano un TTR medio di 53%.
In conclusione: 1. in Emilia Romagna alla fine del gennaio 2015, tra i pazienti coagulati per FANV, i NAO sono utilizzati nell'11% dei casi, ma l'incidenza di nuovi casi, nel corso del 2014, è passata da 24% a 31%, evidenziando un aumento progressivo verso un plateau ancora non prevedibile; 2. l'accesso ai NAO è diverso tra le provincie con un range di incidenza tra 14% e 35%; 3. i pazienti con età >80 anni sono 33% di quelli trattati con NAO, che significa che i clinici non considerano l'età avanzata come un limite al loro utilizzo; 4. tra i naive avviati ai NAO va segnalata l'alta quota di pazienti con FANV permanente che assumevano solo aspirina; 5. tra quelli che passano da AVK a NAO prevalgono motivazioni di ordine logistico-organizzative.

- Copyright - Il Pensiero Scientifico Editore downloaded by IP 216.73.216.169 Sat, 12 Jul 2025, 09:22:31

P264

CARDIOVERSIONE ELETTRICA ESTERNA E VOLUMETRIA ATRIALE SINISTRA

Fontana F., Tomaselli C., Manes M.T., Chiatto M., Serafini O., De Rosa F.
Unità Operativa di Cardiologia-UTIC, Cosenza, Italy

La cardioversione elettrica (CVE) rimane il metodo più efficace per l'interruzione della fibrillazione atriale (FA) e del Flutter atriale (FlA). L'interruzione della FA mediante CVE dipende dalla quantità di corrente che attraversa il miocardio atriale, dall'impedenza transtoracica oltre le variabili cliniche che influenzano il risultato (70-99%) come a) presenza di cardiopatia, b) durata della f.a., c) dimensioni dell'atrio sinistro, d) proteina C reattiva ad alta sensibilità, e) presenza di sindrome delle apnee notturne.

Nel nostro Laboratorio abbiamo valutato nel periodo dal 12.1.2013 al 30.06.2014 l'efficacia della CVE in 95 pz (45 di sesso femminile, 40 di sesso maschile; età media 70.6 anni per il sesso femminile e 66.3 anni maschile). Età max cardiovertita 83 anni, età minima cardiovertita 54 anni.

La CVE è stata efficace nel 91,5% (87 pz) e di questi solo 9 pz sono stati pretrattati con amiodarone e solo 5 pz hanno recidivato nella prima settimana. Nel considerare il diametro A-P e il volume dell'atrio sinistro è emerso che la CVE è stata inefficace nel 32% dei pz con AS >= 50 mm (25 pz) e solo ARnel 4,2% dei pz con AS <= 49 mm (70 pz). Per quanto riguarda il volume dell'AS, la CVE è stata maggiormente inefficace nei pz con volume medio di 147 ml e maggiormente efficace con volume medio di 116 ml.

Conclusioni. I nostri dati confermano che le dimensioni lineari e ancor più il volume dell'atrio sn sono utili nella selezionare i pz da avviare alla CVE.

Tromboembolismo

P265

CARATTERISTICHE DEI PAZIENTI AFFETTI DA FIBRILLAZIONE ATRIALE DOPO UN ANNO DI TERAPIA NEL REGISTRO PREFER IN AF: ANALOGIE E DIFFERENZE DELLA REGIONE CAMPANIA

Silvestri P.[1], Procaccini V.[1], Bardoscia L.G.[2], Malpezzi M.G.[2], Renda G.[3], De Caterina R.[3], Scherillo M.[1]
[1]Ospedale Civile Rummo, Benevento, Italy, [2]Direzione Medica Daiichi-Sankyo, Roma, Italy, [3]Ospedale SS. Annunziata, Chieti, Italy

Razionale. Il profilo dei pazienti affetti da fibrillazione atriale in ITA e nei singoli Paesi europei è ben delineato e,nonostante le molte analogie, profonde sono differenze. Si ritiene utile avere una visione dei dati della regione italiana che ha arruolato più pazienti nel registro PREFER in AF:la Campania.

Metodi. Il registro PREFER in AF ha arruolato pazienti non selezionati affetti da FA, prevalentemente da reparti di cardiologia, in diversi paesi europei. I dati di seguito riportati si riferiscono ai pazienti italiani e campani facendo un confronto e sono stati raccolti durante la visita di controllo dello studio.

Risultati. Nel Registro PREFER in AF sono stati arruolati 7243 pazienti in EU:1888(26%) in ITA di cui il 19,7% (372) in Campania. I pazienti valutati al follow-up erano 6412 in EU, di cui 1655 in ITA e 315 in Campania. L'età media dei pazienti campani era 69,9 anni (71,3 anni ITA). Non vi erano differenze rilevanti del rischio tromboembolico e del rischio emorragico. Differenze nel tipo di fibrillazione atriale: i pazienti in Campania affetti da FA parossistica erano il 34% (25,2% ITA), da FA persistente il 28,9% (31,9% ITA),di cui affetti da FA persistente di lunga durata il 10,8% (5,9% ITA), da FA permanente il 26%(37% ITA). La percentuale di pazienti non trattati era il 27% in Campania(19% ITA);paragonabile la percentuale di pazienti trattati con antipiastrinici in tutta Italia(24,1%);minore la percentuale di pazienti trattati con VKA (52,1% Campania vs 65,3% ITA), maggiore l'utilizzo dei NOACs (5,1% Campania vs 3,2% ITA). La distribuzione del trattamento nei 12 mesi di follow-up in relazione al rischio trombotico evidenziava che in Campania i pazienti con CHADS2VASC 0 trattati con terapia anticoagulante erano il 25% (46,9% ITA), i pazienti CHADS2VASC ≥1 non trattati con terapia anticoagulante era il 37,7% (25,3% ITA). In tutta Italia oltre l'80% dei pazienti ha raggiunto un adeguato controllo dell'INR: al Nord e al Centro determinato principalmente presso centri TAO, mentre al Sud misurato principalmente presso laboratori non ospedalieri (60% dei pazienti Campani).

Conclusioni. I dati estrapolati dal registro PREFER in AF hanno evidenziato interessanti differenze nella gestione e nel trattamento dei pazienti italiani e campani. L'età media ed il profilo di rischio tromboembolico ed emorragico sono simili in tutta Italia, ma i pazienti campani sono affetti maggiormente da FA parossistica ed FA persistente di lunga durata. In Campania è maggiore la quota di pazienti non trattati in nessun modo ed anche maggiore è l'utilizzo di NOACs; di contro c'è un minore utilizzo di VKA.A ciò corrisponde una minore inappropriatezza terapeutica nel paziente con profilo di rischio tromboembolico nullo (CHADS2VASC 0), ma anche una maggiore quota di pazienti, eleggibili di terapi a(CHADS2VASC ≥1), non trattati. La misurazione dell'INR in Campania è nella maggior parte dei pazienti a carico di laboratori non ospedalieri e meno rilevante è il ruolo dei centri TAO.

P266

TTR E MISURAZIONE INR IN PAZIENTI AFFETTI DA TROMBOEMBOLISMO VENOSO: ANALISI DESCRITTIVA DEL DATO AL BASALE IN ITALIA VERSO L'EUROPA NEL REGISTRO PREFER IN VTE

Olivieri O.[3], Zorzi F.[3], Tosi F.[3], Sartori F.[3], Benlodi E.[1], Di Lecce L.[1], Guercini F.[2], Agnelli G.[2]
[1]Direzione Medica, Daiichi Sankyo Italia, Roma, Italy, [2]Medicina Interna e Vascolare, Azienda Ospedaliero Universitaria di Perugia, Perugia, Italy, [3]Medicina Generale ad Indirizzo Immunoematologico ed Emocoagulativo, Verona, Italy

Razionale. Il principale obiettivo della terapia anticoagulante per pazienti affetti da Tromboembolismo venoso (VTE) è di curare l'evento acuto di trombosi venosa profonda ed embolia polmonare nonché di prevenirne gli eventi secondari. La più comune impostazione terapeutica di questi pazienti prevedere un iniziale trattamento con LMWH seguito da VKA a lungo termine. La gestione del monitoraggio di questi pazienti alla diagnosi è diversa nei vari paesi europei; e pochi studi hanno valutato l'impatto di queste differenze sul mantenimento dei valori ottimali di INR (International Normalized Ratio).

Metodi. Nel registro PREFER in VTE (The PREvention oF thromboembolic events – European Registry in Venous ThromboEmbolism) sono stati arruolati, nel periodo compreso da Gennaio 2013 a Marzo 2014, pazienti non selezionati affetti da trombosi venosa profonda (DVT) o embolia polmonare (EP) nei seguenti paesi europei: Austria, Francia, Germania, Italia (ITA), Spagna, Svizzera e Regno Unito.

I dati di seguito riportati, raccolti in occasione della visita basale dello studio, si riferiscono ad un sottogruppo di pazienti arruolati da Gennaio a Dicembre 2013 e riportano la valutazione e la gestione del monitoraggio dell'INR confrontando scenario italiano ed europeo.

Risultati. Alla data di Dicembre 2013 sono stati arruolati 1843 pazienti, 816 dei quali in Italia con 89 centri coinvolti. Al basale il 45,8% dei pazienti italiani riceveva VKA seppur in associazione con altri farmaci mentre solo il 24,4% assumeva VKA singolarmente. Il 18,3% dei pazienti con sola DVT era in trattamento con VKA, rispetto al 34,9%.dei pz con EP. Per tutti i pazienti in terapia con VKA, l'INR medio calcolato su tre misurazioni fatte nei circa 10 giorni tra diagnosi strumentale e inserimento nel registro mostra per l'Italia un valore di 2.0 vs una media europea di 1,9. Nello specifico, nei pazienti con DVT l'INR medio era di 1,80 vs 1,70 in Europa mentre nei pazienti con PE di 2,20 vs 2,10. Di questi pazienti il 41,4% era in target fra 2 e 3 rispetto a una media europea di 36,8%. In particolare per i pazienti con DVT l'INR risulta essere tra 2 e 3 all'ultima misurazione nel 36,9% dei casi mentre per i pazienti con PE nel 46,20% dei casi. In Italia erano stati eseguiti, in media un numero maggiore di monitoraggi INR rispetto all'EU: 5,4 vs 4.

Conclusioni. I dati relativi alla visita basale del registro PREFER in VTE mostrano che l'Italia è il paese con il numero medio di monitoraggi alla diagnosi più alto tra i paesi europei oggetto del registro. Questa maggiore frequenza di monitoraggio si traduce in un migliore controllo dei valori ottimali di INR (valutati con INR medio in target) rispetto agli altri paesi europei seppur su un campione ridotto di pazienti in terapia con VKA.

P267

PERICARDITE VIRALE COMPLICATA DA EMBOLIA POLMONARE

Pierri F.[1], Marino F.[1], Manigrasso A.[1], Zito A.[2], Devito F.[2], Carbonara R.[2], Rizzo C.[2], Dachille A.[2], Ciccone M.M.[2]
[1]S.C. Cardiologia P.O. Valle D'Itria, Martina Franca (TA), Italy, [2]Sezione di Malattie dell'Apparato Cardiovascolare, Dipartimento dell'Emergenza e del Trapianto d'Organo (DETO), Università di Bari, Bari, Italy

Introduzione. Le infezioni virali in soggetti immunocompetenti possono decorrere clinicamente in modo asintomatico, indurre una sintomatologia simil-influenzale o manifestarsi con sintomi diversi a seconda degli organi colpiti (epatiti, mio-pericarditi, anemie emolitiche, menigo-encefaliti etc.). Più recentemente alcune particolari infezioni virali sono state associate a tromboembolismo venoso ed arterioso. Riportiamo un caso di miocardite da virus Epstein Barr occorsa in una donna anziana e successivamente complicata da embolia polmonare.

Presentazione del caso clinico. Una donna di 84 anni, ipertesa e diabetica, viene ricoverata presso la cardiologia di Martina Franca con diagnosi di pericardite da virus di Epstein Barr (EBV) (riscontro di IgM positive), elevati indici di flogosi agli esami ematochimici e presenza di versamento pericardico non tamponante all'esame ecocardiografico 2D ecocolor-Doppler. Trattata con antinfiammatori secondo i dosaggi consigliati dalle Linee Guida europee la paziente è stata dimessa al proprio domicilio dopo risoluzione del quadro sintomatologico (toracoalgia di ndd) e risoluzione del versamento pericardico. Dopo un mese la paziente si ripresenta presso la Nostra U.O. riferendo dolore toracico e dispnea ingravescente. Condotta in PS all'EGA si osserva ipossia ipocapnica, aspetto Q3T3 all'ECG basale di superficie, dilatazione delle sezioni destre senza versamento pericardico all'ecocardiografia bidimensionale e lieve rialzo degli indici di flogosi agli esami laboratoristici. L'Angio-TAC polmonare conferma diagnosi di embolia polmonare della arteria polmonare destra e delle sue diramazioni posteriori. Non vi è nessuna evidenza clinica e strumentale di trombosi venosa profonda all'esame eco-colordoppler degli arti inferiori. Trattata con terapia anticoagulante endovenosa e per os secondo le ultime linee guida per embolia polmonare la paziente viene dimessa a domicilio dopo TAC di controllo migliorata.

Conclusioni. Alcune forme di miocardite virale, in particolare quelle associate ad Epstein Barr virus possono essere responsabili di rare ma fatali

- Copyright - Il Pensiero Scientifico Editore downloaded by IP 216.73.216.169 Sat, 12 Jul 2025, 09:22:31

complicanze extracardiache che si manifestano a distanza di tempo dalla manifestazione clinica acuta verosimilmente mediate da danni immunologici diretti o da reazioni di mimetismo antigenico.

P268

CHA_2DS_2-VASC COME PREDITTORE DI EVENTI CARDIOVASCOLARI MAGGIORI IN PAZIENTI CON RECENTE INFARTO MIOCARDICO

Conti S.[1], Vedovati M.C.[2], Molle R.[1], Maragoni G.[1]
[1]Struttura Complessa di Cardiologia-UTIC-Riabilitazione Cardiovascolare, USL Umbria2, Spoleto, Italy, [2]Medicina Interna e Cardiovascolare e Stroke Unit, Università degli Studi di Perugia, Perugia, Italy

Background. In letteratura il CHA2DS2Vasc è un predittore indipendente di eventi avversi nei pazienti con fibrillazione atriale; di contro non ci sono studi pubblicati in merito al ruolo del CHA2DS2Vasc nei pazienti con recente infarto miocardico (IM).

Obiettivo. Ruolo del CHA2DS2Vasc come score predittivo di eventi maggiori (fibrillazione atriale – scompenso cardiaco- sindrome coronarica acuta- stroke –morte) nei pazienti con recente infarto miocardico.

Metodi. Sono stati inclusi tutti i pazienti afferenti al nostro centro di cardiologia riabilitativa dal luglio 2006 a dicembre 2014 con recente IM e sottoposti a trattamento medico, PTCA o rivascolarizzazione chirurgica con esclusione dei pazienti con valvulopatia mitralica. È stata fatta particolare attenzione alla raccolta dei dati riguardanti i fattori di rischio tradizionali, eventuali comorbilità, CHA2DS2Vasc score, storia di fibrillazione atriale (FA), ictus/TIA, scompenso cardiaco (SC), tipo di rivascolarizzaione e terapia medica praticata. Durante la riabilitazione e nel follow–up sono stati registrati i seguenti eventi: FA di nuova insorgenza, SC, recidiva di sindrome coronarica acuta (SCA), ictus o TIA, morte. I dati sono riportati come numero o percentuale per le variabili dicotomiche e come valore medio ±DS per le variabili continue. La differenza tra i gruppi è stata analizzata con il Chi-quadro per le variabili dicotomiche e con il T-test di Student per le variabili continue. La regressione di COX è stata adoperata per valutare il significato prognostico del CHA2DS2Vasc ≥3.

Risultati. Sono stati selezionati 319 pazienti di età media 63 anni ±11. 289 pazienti sono stati rivascolarizzati: 219 (68.6%) con PTCA-stenting e 70 (21.9%) con by-pass. 22 (6.9%) pazienti avevano una storia di FA, ma erano in ritmo sinusale all'ingresso in cardiologia riabilitativa. Il 57.7% della popolazione aveva CHA2DS2Vasc ≥3. In un follow-up medio di 3.2±2.4 anni si sono registrati 72 eventi (22.5% della popolazione). In particolare l'8.8% dei pazienti ha sviluppato FA, il 4.4% SC, il 3.1% stroke, il 7.8% SCA e l'1.6% exitus. Nei pazienti con un CHA2DS2Vasc ≥3 l'FA era presente nel 13% vs 2.9% di FA nei pazienti con CHA2DS2Vasc<3 (OR= 3.75, 1.29-10.86,p=0.015). Nei pz con CHA2DS2Vasc ≥3 (rispetto al CHA2DS2Vasc <3) si sono registrati maggior eventi di SC (6.5% vs 1.5%), di stroke (4.3% vs 1.5%) e exitus (2.7% vs 0%) pur non raggiungendo la significatività. La SCA si è verificata nel 6.5% dei pz con CHA2DS2Vasc ≥ 3 e nel 9,6% dei pazienti con CHA2DS2Vasc<3.

Conclusioni. In pazienti con storia di infarto miocardico, un CHA2DS2Vasc≥3 è risultato essere predittore di FA ad un follow-up di medio lungo termine. Un CHA2DS2Vasc ≥3 correla positivamente con scompenso, stroke e morte pur in maniera non significativa. Questi risultati andrebbero verificati in una popolazione più numerosa.

P269

VALUTAZIONE DELL'INSUFFICIENZA VENOSA CRONICA CEREBRO-SPINALE MEDIANTE IL PROGRAMMA COMPUTERIZZATO DI MAPPA EMODINAMICA MORFOLOGICA

Zito A.[1], Carbonara R.[1], Mandolesi S.[2], Devito F.[1], D'Alessandro A.[3], Agati L.[2], Fedele F.[2], Manconi E.[4], Orsini A.[5], Giardinelli F.[1], Ciccone M.M.[1]
[1]Sezione di Malattie dell'Apparato Cardiovascolare, Dipartimento dell'Emergenza e dei Trapianti di Organi, Università degli Studi di Bari, Bari, Italy, [2]Dipartimento di Scienze Cardiovascolari e Respiratorie, Nefrologia e Geriatria, Università "La Sapienza", Roma, Italy, [3]Dipartimento di Angiologia PO "Maselli Mascia", San Severo (FG), Italy, [4]Dipartimento di Scienze Neurologiche e Cardiovascolari-Università di Cagliari, Cagliari, Italy, [5]Dipartimento di Chirurgia Vascolare, Ospedale Gioia, Frosinone, Italy

Obiettivo. L'obiettivo del presente studio è stato quello di determinare un algoritmo di analisi dei dati EcoColorDopper (ECD) di pazienti con sclerosi multipla (SM) affetti da insufficienza venosa cronica cerebrospinale (CCSVI) utilizzando una mappa emodinamica morfologica computerizzata (MEM-net). La CCSVI è una nuova condizione nosologica vascolare che è stata recentemente evidenziata anche nei pazienti con SM.

Metodi. Abbiamo studiato 552 pazienti con sclerosi multipla (età media: 43±10 anni) con Eco-Color-Doppler MyLab Vinco sistema, Esaote, di cui 333 donne (60%) e 219 maschi (40%). L'identificazione della CCSVI mediante esame ECD è stata ottenuta seguendo i criteri di Zamboni. I dati ECD sono stati analizzati da un software MEM-net (www.mem - net.it), che ha reso possibile una diagnosi online della CCSVI risultata positiva nell'83% e negativa nel 17% dei pazienti.

Risultati. Abbiamo classificato la CCSVI in tre diverse tipologie, avendo individuato un nuovo parametro emodinamico la "compressione venosa". Il tipo 1 che presenta con blocco endovenoso nel 17% dei casi, il tipo 2 con compressione extravenosa nel 4% e il tipo 3 con entrambe le condizioni (79%).

P270

EMBOLIA POLMONARE MASSIVA IN PRESENZA DI IPEROMOCISTEINEMIA DA MUTAZIONE C677T DEL GENE DELLA METILENTETRAHYDROFOLATO-REDUTTASI (MTHFR): L'IMPORTANZA DI MANTENERE ELEVATO IL SOSPETTO CLINICO

Bazzucchi M.[1], Lazzari L.[2], Mezzetti P.[1], De Bonis P.T.[1], Bovelli D.[2], Ambrosio G.[2], Boschetti E.[1]
[1]Azienda Ospedaliera S. Maria, Terni, Italy, [2]Università degli Studi di Perugia - Azienda Osp di Terni, Terni, Italy

Paziente (PZ) maschio, 22enne, senza fattori di rischio CV, giungeva alla nostra osservazione per sincope durante attività sportiva. Asintomatico al momento della visita, esame obiettivo generale e neurologico nella norma, eccetto per attività cardiaca tachicardica. PA 130\80mmHg, SpO2 97% in aria ambiente. L'ECG mostrava tachicardia sinusale 125 bpm con deviazione assiale destra e anomalie della ripolarizzazione in D3, aVF, V1-3. Per ulteriori approfondimenti il PZ veniva trattenuto in Cardiologia. Si eseguiva un ecocardiogramma (ECO) che mostrava ventricolo sinistro normale, assenza di ostruzione all'efflusso; apparati valvolari normali; ventricolo destro dilatato con ipocinesia della parete libera più evidente nel tratto basale (Segno di McConnell), indici di funzione sistolica ai limiti inferiori della norma (TAPSE 18mm), PAPs non valutabile; assenza di difetti settali; restanti reperti nella norma. L'EGA evidenziava una lieve alcalosi respiratoria pH 7.5, pO2 71,8mmHg, pCO2 31,1mmHg, HCO3- 27,4mEq\L. Gli esami di laboratorio mostravano come unici reperti patologici lieve leucocitosi neutrofila, troponina 0,5 ng\ml, PCR 1,67 mg\dl.

Il PZ veniva quindi sottoposto ad angio-TC toracica che mostrava embolia polmonare (EP) massiva bilaterale. Il PZ veniva pertanto trattato con Eparina sodica e successivamente con Rivaroxaban 15mg bid. L'Eco-Doppler venoso arti superiori\inferiori risultava nella norma. I parametri emodinamici sono rimasti stabili per tutta la durata della degenza. Ulteriori test ematologici evidenziavano anti-trombina III, proteine C ed S nella norma, iperomocisteina (165 µmol\l) e mutazione in omozigosi per la MTFHR termolabile (C677T) in assenza di altre mutazioni comuni per trombofilia; anticorpi antifosfolipidi negativi. Si introducevano dunque in terapia Acido folico e Vit. B12. Il controllo ECO a 48 h mostrava una riduzione delle dimensioni e un miglioramento della cinesi del VD e l'angio-TC, effettuata dopo 8 giorni, una netta riduzione dei difetti di riempimento a carico del circolo arterioso polmonare.

Commento. Tale mutazione (incidenza 3-3,7% in Europa) causa una riduzione del 50% dell'attività enzimatica, con conseguente iperomocisteinemia; da notare che un incremento di 5 µmoli/l del livello plasmatico di omocisteina causa un aumento del rischio di oltre il doppio per trombosi venosa. Il PZ si è presentato con anamnesi di sincope da sforzo in assenza di sintomi in atto e con normali parametri vitali (< 6% delle presentazioni di EP), con una bassa probabilità clinica di EP secondo lo Score di Wells e Geneva, intermedia al Geneva Rivisitato. Il D-Dimero non è stato prelevato in PS in quanto non è stato posto il sospetto diagnostico di EP. I soggetti giovani con trombofilia rappresentano una quota di PZ in cui la probabilità di EP appare sottostimata dagli attuali score. L'esame ECO, anche in presenza di basso sospetto clinico e stabilità emodinamica, rimane uno strumento di valutazione prezioso, che, in questo caso, ha indirizzato verso la corretta diagnosi.

P271

ACCURATEZZA DI UNO SCORE CLINICO-ECOGRAFICO PER LA STRATIFICAZIONE DIAGNOSTICA NEL SOSPETTO DI EMBOLIA POLMONARE

Vanni S.[1], Nazerian P.[1], Gigli C.[1], Sferrazza Papa G.F.[2], Salvatori V.[3], Gambetta E.[4], Vittorini M.[1], Baioni M.[1], Ermini F.[1], Becattini C.[3], Grifoni S.[1]
[1]Azienda Ospedaliera Universitaria Careggi, Firenze, Italy, [2]Azienda Ospedaliera San Paolo, Milano, Italy, [3]Università degli studi di Perugia, Perugia, Italy, [4]Azienda Ospedaliera Universitaria San Luigi Gonzaga, Torino, Italy

Introduzione. L'embolia polmonare (EP) è una patologia di difficile diagnosi e con una presentazione clinica eterogenea; per questo motivo le linee guida internazionali raccomandano di stimarne la probabilità pre-test con sistemi a punteggio validati. Recentemente l'ecografia clinica ha sempre maggiore diffusione in emergenza, essendosi dimostrata utile ed accurata sia nella diagnosi di trombosi venosa profonda che di varie patologie polmonari acute. Scopo di questo studio prospettico multicentrico è quello di confrontare l'accuratezza diagnostica di uno score clinico-ecografico (US Wells) con quella di uno score puramente clinico come il Wells score (WS).

Metodi. Abbiamo calcolato il WS tradizionale dicotomico ("EP likely" per punteggi >4, "EP unlikely" per punteggi ≤4) in pazienti adulti consecutivi con sospetto di EP afferenti a 4 ospedali italiani. In ciascun paziente è stata effettuata l'ecografia polmonare e venosa da parte di un medico non a conoscenza dei dati clinici del paziente. Il WS ecografico (US-WS) differisce da quello tradizionale per i seguenti items: "segni di TVP" sostituito con "presenza di TVP alla ultrasonografia compressiva" e "diagnosi alternativa meno probabile dell'EP" sostituito con "diagnosi alternativa meno probabile dell'EP dopo ecografia polmonare". Quest'ultimo item è stato definito positivo (+3) in presenza di almeno un infarto subpleurico, negativo (0) in caso di reperti ecografici indicativi di altra patologia come polmonite, versamento pleurico o sindrome interstiziale diffusa. Infine, se l'ecografia polmonare risultava normale, l'item è stato considerato positivo o negativo facendo riferimento a quanto

- Copyright - Il Pensiero Scientifico Editore downloaded by IP 216.73.216.169 Sat, 12 Jul 2025, 09:22:31

assegnato al corrispondente item del WS. La diagnosi finale è stata definita con angio-TC multistrato polmonare, o in alternativa con scintigrafia polmonare; nei casi dubbi o in cui tali esami non sono stati eseguiti, è stato effettuato un follow-up clinico a 30 giorni.

Risultati. Sono stati arruolati 249 pazienti di cui 60 (24.1%) con diagnosi finale di EP. Il WS risultava ≤4 in 143 pazienti (57.4%) di cui 25 (17.5%) con diagnosi di EP; era >4 in 106 pazienti (42.6%), di cui 35 (33%) con diagnosi di EP. L'ecografia polmonare e venosa è stata eseguita in 7±3 minuti. L'US-WS è risultato ≤4 in 187 pazienti (75.1%, P<0.05 vs WS) di cui 18 casi (9.6%) con diagnosi di EP. Nei restanti 62 pazienti con US-WS >4 (24.8%, P<0.05 vs WS), 42 pazienti (67.7%, P<0,05 vs WS) avevano una diagnosi finale di EP. L'utilizzo dell'US-WS ha redistribuito in tutto 74 (29.7%) pazienti, spostandone 59 da likely ad unlikely e 15 da unlikely a likely. L'US-WS ha dimostrato una sensibilità (70%, 95% CI 56.8-81.2) e una specificità (89.4%, 95%CI 84.1-93.4) superiore al WS tradizionale (sensibilità 58.3%, 95% CI 44.9-70.9, specificità 62.4%, 95% CI 55.1-69.4). L'area sotto la curva del US-WS (88.4%, 95%CI 83.2-93.6), era significativamente superiore a quella del WS (62.1%, 95%CI 53.5-70.7) (p<0.01) (Figura 1).

Conclusioni. Uno score clinico ecografico (US Wells) eseguibile in pochi minuti a letto del paziente aumenta la proporzione dei pazienti a basso rischio con una accuratezza globale maggiore rispetto al tradizionale score clinico.

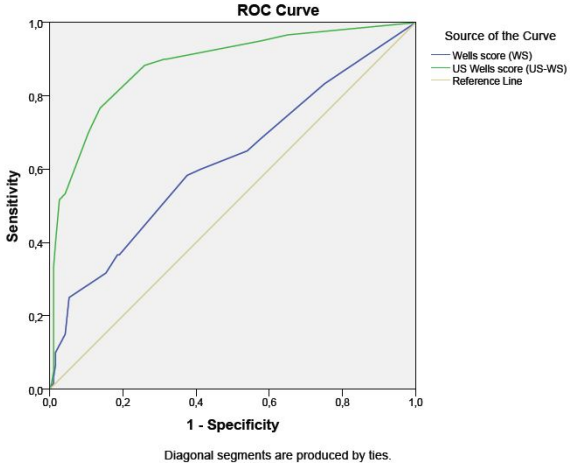

P272

IS THE USE OF RISK SCORES AN INDICATOR OF GUIDELINES ADHERENCE FOR PATIENTS WITH ACUTE CORONARY SYNDROMES?

De Luca L.[1], Leonardi S.[2], Tubaro M.[3], Gonzini L.[4], Lucci D.[4], Trimarco B.[5], Misuraca G.[6], Ledda A.[7], Gulizia M.M.[8], De Servi S.[2]

[1]European Hospital, Roma, Italy, [2]Fondazione IRCCS Policlinico San Matteo, Pavia, Italy, [3]Ospedale S. Filippo Neri, Roma, Italy, [4]ANMCO Research Center, Firenze, Italy, [5]Federico II, Napoli, Italy, [6]Ospedale Civile dell'Annunziata, Cosenza, Italy, [7]Ospedale V. Cervello, Palermo, Italy, [8]Osp Garibaldi-Nesima, Catania, Italy

Background. Current guidelines recommend to use established scores for the assessment of both ischemic and bleeding risk in patients with acute coronary syndromes (ACS). Using data from the EYESHOT registry, we sought to examine whether the use of two recommended risk scores is associated with guidelines adherence.

Methods and Results. Of the 2333 patients enrolled in the EYESHOT registry, 1110 (47.6%) have been evaluated by physicians with both GRACE and CRUSADE risk scores 355 with initial diagnosis of ST-elevation myocardial infarction (STEMI) and 755 with non-ST elevation (NSTE)-ACS, while 1223 (52.4%) did not receive any objective risk assessment (593 with STEMI and 630 with NSTE-ACS). Of the metrics selected for assessing guidelines adherence in STEMI patients, the rate of clopidogrel after thrombolysis (68.7% vs 33.3%; p=0.002), the prescription of novel P2Y12 inhibitors at discharge (67.4% vs 60.2%; p=0.004) and the use of early coronary angiography after thrombolysis (75.0% vs 33.3%; p=0.0004) was significantly higher among patients not receiving an objective risk stratification by physicians compared to those evaluated by risk scores. In the setting of NSTE-ACS, the use of novel P2Y12 inhibitors was lower among patients not receiving risk stratification (32.5% vs 39.4%; p=0.001), while the early use of coronary angiography in case of positive troponin levels and ECG changes was significantly higher (35.8% vs 28.9%; p=0.003), compared to patients evaluated by physicians with risk scores.

Conclusions. The use of established risk scores during hospitalization for ACS is not associated with a higher adherence to guidelines recommendations.

Pacing defibrillazione IMA CRT

P273

CONFRONTO TRA PROFILO NEURO-ORMONALE IN PAZIENTI SOTTOPOSTI AD IMPIANTO DI ICD BIVENTRICOLARE CON CATETERE STANDARD IN SENO CORONARICO E PAZIENTI CON ICD BIVENTRICOLARE DOTATO DI CATETERE CON STIMOLAZIONE MULTISITO

Spaziani D.[1], Striuli L.[1], Turato R.[1], D'Urbano M.[1], Grassi G.[2]

[1]Ospedale Fornaroli, Magenta, Italy, [2]Università Milano Bicocca, Milano, Italy

I benefici della terapia di resincronizzazione elettrica cardiaca sono ben conosciuti e dipendono in larga parte da un movimento più organizzato dei due ventricoli. Associata a terapia medica ottimizzata, la CRT riduce la mortalità e le ospedalizzazioni per scompenso cardiaco e migliora la frazione di eiezione. Il miglioramento si riscontra anche a livello neuro-ormonale, come dimostra la riduzione dei livelli dei markers di attivazione adrenergica – epinefrina (E)- norepinefrina (NE)) e del BNP. Lo scopo dello studio è stato confrontare il profilo neuro-ormonale prima e dopo impianto di ICD biventricolare standard e prima e dopo impianto di ICD con pacing multipolare in CS utilizzando elettrocatetere MPP (St. Jude Medical).

Metodi. 10 pazienti affetti da CMD con severa depressione della FE (<30%)sono stati impiantati con ICD biventricolare standard (Gruppo 1) e 8 pazienti, con analoga patologia, con ICD biventricolare con stimolazione multisito (Gruppo 2). Il profilo di attivazione neuro-ormonale è stato valutato mediante dosaggio del BNP e dei valori di E e NE sia all'impianto che ad un mese di stimolazione. Tutti i pazienti avevano una terapia medica ottimizzata, erano in ritmo sinusale e avevano avuto una precedente ospedalizzazione per scompenso cardiaco.

Risultati. In entrambi i gruppi c'è stata una significativa riduzione dei markers di attivazione neuro-ormonale dopo un mese di terapia di resincronizzazione (p<0,05). Non sono state invece evidenziate differenze significative tra i due gruppi esaminati.

Conclusioni. La terapia di resincronizzazione elettrica nello scompenso cardiaco è in grado di ridurre significativamente i markers di attivazione adrenergica ed il BNP. Il vantaggio del catetere quadripolare rispetto alla stimolazione standard è quello di consentire un maggior numero di configurazioni possibili e quindi di ottimizzare la stimolazione anche nei pazienti più problematici.

	Pre-impianto	Post-impianto
Gruppo 1 (10 pz)	BNP 2865 pg/ml	BNP 420 pg/ml
	NE 750 pg/ml E 92 pg/ml	NE 280 pg/ml E 47 pg/ml
Gruppo 2 (8 pz)	BNP 2375 pg/ml	BNP 370 pg/ml
	NE 813 pg/ml	NE 299 pg/ml
	E 89 pg/ml	E 40 pg/ml

P274

SENSORE ATRIALE E MONITORAGGIO REMOTO: RILEVAMENTO E GESTIONE DI EVENTI ARITMICI ATRIALI IN PAZIENTI PORTATORI DI ICD MONOCATETERE

Calzolari V.[1], Crosato M.[1], De Mattia L.[1], Squasi P.[1], Michele M.[1], Tronchin A.[2], Massignan V.[2], Giacopelli D.[2], Olivari Z.[1]

[1]Ospedale Santa Maria di Ca' Foncello, Treviso, Italy, [2]Biotronik Italia, Milano, Italy

Introduzione. Lo scopo di questo studio è la valutazione del rilevamento e della gestione di episodi ad alta frequenza atriale in pazienti senza storia di tachiaritmie atriali, portatori di defibrillatore cardiaco impiantabile (ICD) monocatetere capace di sentire l'attività atriale.

Metodi. Da luglio 2010 a novembre 2014, 29 pazienti (età media 60,3 ± 10,1 anni, 96% uomini) senza episodi aritmici atriali documentati e senza sintomi attribuibili a questi sono stati impiantati con ICD monocatetere con sensore atriale (sistema DX, Biotronik). L'indicazione era prevenzione primaria in 24 (83%) casi e secondaria per i restanti 5 (17%); la frazione di eiezione sinistra media era 34% range: 25-65. ß-bloccanti, farmaci antipiastrinici, diuretici, ACE-inibitori, farmaci antiaritmici e anticoagulanti erano presenti rispettivamente nel 93%, 86%, 83%, 69%, 14% e 7% delle terapie. Il follow-up mediano è stato di 21,2 mesi range interquartile 12,4-34,3. È stata effettuata un'analisi per paziente degli episodi ad alta frequenza atriale e dei conseguenti interventi clinici.

Risultati. Il sensing atriale medio rilevato dal sistema DX è stato di 4,6 ± 2,6 mV. Episodi atriali ad alta frequenza rilevati dai dispositivi si sono verificati in 5 (17%) pazienti. Tra questi, quattro erano asintomatici. La risposta ventricolare media durante gli episodi aritmici è stata di 91,6 range: 50-135 bpm. La durata media degli episodi aritmici nei quattro soggetti che hanno avuto un unico evento è stata 9,4 range: 1-29 ore; il quinto invece ha sperimentato diversi episodi parossistici con aumento della durata fino alla persistenza della aritmia. Tre pazienti sono stati solamente contattati telefonicamente, senza nessuna ulteriore azione. Due pazienti sono stati richiamati per una visita ambulatoriale durante la quale sono stati introdotti nella loro terapia farmaci antiaritmici e anticoagulanti. Il tempo di reazione alle segnalazioni del monitoraggio remoto è stato inferiore a 24 ore nel 40% dei casi e tra 24 e 48 ore nel 60%.

Conclusioni. L'aggiunta di un sensore atriale in un ICD monocatetere può smascherare episodi aritmici atriali asintomatici e, in associazione al monitoraggio remoto, può permettere la pronta gestione dei pazienti. Ulteriori studi sono necessari per valutare se tale gestione può ridurre l'incidenza di eventi avversi maggiori.

- Copyright - Il Pensiero Scientifico Editore downloaded by IP 216.73.216.169 Sat, 12 Jul 2025, 09:22:31

P275

IMPACT OF IMPLANTABLE CARDIOVERTER PROGRAMMING TO REDUCE SHOCKS AND MORTALITY

Bonanno C., Paccanaro M., La Vecchia L.
Ospedale San Bortolo, Vicenza, Italy

Background. Most patients with implantable cardioverter-defibrillator (ICD) receive too many shocks and a growing body of evidence suggests that ICD shocks are associated with an increase in mortality. A variety of refinements in ICD programming have been studied, particularly in order to prevent ICD shocks, but whether shock reduction decreases mortality is under debate.

Objectives. The purpose of this study was to conduct a meta-analysis to evaluate the strategy of enhanced ICD programming on shock reduction and survival.

Methods. Two independent reviewers searched MEDLINE and extracted data from randomized and non-randomized controlled trials assessing strategies of enhanced ICD programming (including rate and duration for initial detection, detection of supra-ventricular tachycardia, therapy and therapy-zone boundaries, features to optimize sensing) on the occurrence of ICD shocks and all-cause mortality. The RevMan 5.3.5 software (Nordic Cochrane Center, Copenaghen, Denmark) was used to pool the results of individual studies. The 2 outcomes of interest were all-cause mortality and occurrence of at least one ICD shock (appropriate or inappropriate). The effect size was presented using the risk ratio (RR). Statistical heterogeneity was evaluated using the I-squared statistic.

Results. Nine randomized and 2 non-randomized trials with 9,978 patients were included. Overall, there was a statistically significant reduction in occurrence of any shock (RR = 0.69, 95% CI 0.56–0.86, p=0.0008), with heterogeneity among the studies (I-squared = 81%, p<0.00001). The number need to treat (NNT) to avoid one shock was 14 (95% CI 10 to 31). The effect was consistent both in randomized (RR = 0.74, 95% CI 0.59-0.93; p=0.008) and in non-randomized (RR = 0.47; 95% CI 0.40-0.54; p=<0.00001) studies. In addition, there was a statistical significant benefit on mortality (RR = 0.81; 95%CI 0.69-0.94; p=0.005). The NNT to avoid one death was 75 (95% CI 46 to 236). RCTs demonstrated a trend toward this positive effect (RR = 0.86, 95%CI 0.73-1.01; p=0.07). In this subgroup, excluding studies that evaluate different ATP therapies, the sensitivity analysis showed a statistical significant effect on mortality (RR = 0.75, 95% CI 0.62-0.92; p=0.005).

Conclusions. There is evidence that strategies of enhanced ICD programming significantly reduces ICD shocks and improves survival. Controversy exists on optimal ICD programming. However, a positive effect on survival was observed in RCTs evaluating primarily both the effect of increase the rate or duration for initial detection of life-threatening arrhythmias.

P276

FOLLOW-UP DI 36 MESI IN PAZIENTI CON CARDIOMIOPATIA DILATATIVA IN IV CLASSE FUNZIONALE NYHA SOTTOPOSTI A CRT-D

Chialastri C., Tersigni F., Maddaluno A., Logorelli F., Mariani T., Urciuoli F., De Angelis S., Tufano F., Nguyen B.L., Alessandri N.
Università "La Sapienza" Roma, UOC di Cardiologia Polo Pontino, Roma, Italy

Premessa. Il pacemaker biventricolare è un sussidio terapeutico consolidato nei pazienti (pz) con scompenso cardiaco (SC) avanzato e terapia farmacologica ottimale non sufficiente. Esiste un'unanime ottimismo nell'osservare che la resincronizzazione cardiaca (CRT-D) riduca la morbilità e la mortalità nei pz con SC. Purtroppo l'analisi dei dati strumentali, (ecocardiografici), non presenta una correlazione lineare con l'andamento clinico del pz. Abbiamo voluto riportare il nostro follow-up a 36 mesi di 39 pz con SC in classe NYHA IV sottoposti a CRT-D attraverso l'utilizzo di esami strumentali ed osservazione clinica.

Materiali e metodi. Nella nostra UOC di cardiologia sono stati monitorati per 36 mesi, 39 pz (27 M e 12 F) con SCC in CF NYHA III-IV post impianto di CRT-ICD. L'età media era 74±6,7 aa. Tutti i pz sono stati sottoposti, pre e post impianto a 1,6,12,24,36 mesi, ad anamnesi (valutazione di fattori di rischio, comorbidità, qualità di vita, n° ricoveri e durata, terapia), esame obiettivo, esami ematici ed esami strumentali: -monitoraggio pressorio -ECG, -ECHO (indici di dissincronia intra e interventricolare, flusso mitralico, volumi, indici diastolici e sistolici ventricolari). La classificazione strumentale ecocardiografica adoperata è stata in base alla riduzione del VtsVSx in: super responders (≥30%), responders (≥15%), non responders (≤14%), e "negative responders" in cui il VtsVs è variato nei controlli successivi; alla frazione ejezione (FE) in responders (FE scarto>15%) e non responders (FE scarto<15%); alla frazione di accorciamento (FA) in responders (FA scarto>15%) e non responders (FA scarto<15%); mentre la valutazione clinica è stata eseguita sulla CF NYHA (almeno >1 step funzionale) e sui N° ricoveri per SC successivi all'impianto e sulla mortalità.

Risultati. È stato eseguito l'appaiamento delle osservazioni strumentali sulle cliniche. In tutti i pz è stato osservato un miglioramento della CF (>1), un miglioramento della capacità di esercizio, della qualità di vita, riduzione delle ospedalizzazioni post impianto (da 5 a 1) e un aumento del tasso di sopravvivenza (nessun decesso in 36 mesi). Dai dati ECHO si evince un 40% di "super responders" con un 5% di "negative responders" sia sui volumi che altri parametri. Si è osservato una mancata corrispondenza degli stessi pz nell'ambito dei gruppi di valutazione strumentale.

Conclusione. I nostri dati ci consentono di affermare che dopo la CRT-D esiste una significativa riduzione della morbilità e mortalità un evidente e significativo miglioramento della CF NYHA con una diminuzione del N° di ricoveri ospedalieri e una migliorata qualità di vita nonostante non sia stata riscontrata una correlazione statisticamente significativa con i dati ecocardiografici presi in considerazione (Pearson 0,4).

P277

SERVICE LIFE OF IMPLANTABLE CARDIOVERTER-DEFIBRILLATORS FOR CARDIAC RESYNCHRONIZATION THERAPY: AN ANALYSIS OF DETERMINANTS IN CURRENT CLINICAL PRACTICE

Crosato M.[1], Curnis A.[2], Morani G.[3], Vado A.[4], Ammendola E.[5], D'Onofrio A.[6], Stabile G.[7], Landolina M.[8], Gasparini M.[9]
[1]Ospedale S. Maria di Ca' Foncello, Treviso, Italy, [2]Ospedali Civili, Brescia, Italy, [3]Ospedale Civile Maggiore di Borgo Trento, Verona, Italy, [4]A.S. Ospedaliera S. Croce e Carle, Cuneo, Italy, [5]Seconda Università di Napoli A.O. Monaldi, Napoli, Italy, [6]Azienda Ospedaliera dei Colli - Monaldi, Napoli, Italy, [7]Clinica Mediterranea, Napoli, Italy, [8]A.O. Ospedale Maggiore, Crema (CR), Italy, [9]Humanitas Research Hospital IRCCS, Rozzano (MI), Italy

Introduction. Device replacement at the time of battery depletion of implantable cardioverter-defibrillators (ICDs) may carry a considerable risk of complications and engenders costs for healthcare systems. Therefore, ICD device longevity is extremely important both from a clinical and economic standpoint. Cardiac resynchronization therapy defibrillators (CRT-D) run down sooner than standard ICDs. In the present study we measured the rate of replacements for battery depletion and we identified possible determinants of early depletion in a series of patients who had undergone implantation of CRT-D devices.

Methods. We retrieved data on 1726 consecutive CRT-D systems implanted from January 2008 to March 2010 in 9 centers.

Results. Five years after a successful CRT-D implantation procedure, 46% of devices were replaced on account of battery depletion. The time to device replacement for battery depletion differed considerably among device manufacturers (log-rank test, p<0.001). Left ventricular lead output turned out to be an independent determinant of early depletion (hazard ratio, 1.90; 95% confidence interval, 1.51–2.38; p<0.001). The implantation of a modern-generation device (hazard ratio, 0.46; 95% confidence interval, 0.37–0.56; p<0.001) and the CRT-D manufacturer (hazard ratio, 0.45; 95% confidence interval, 0.36–0.56; p<0.001) were additional factors associated with replacement for battery depletion.

Conclusions. The probability of survival at 5 years from battery depletion was 54%. Modern-generation CRT-Ds displayed better longevity, and differences emerged among different manufacturers. High left ventricular lead output was associated with early depletion.

P278

UTILIZZO DI UN SISTEMA DI MISURAZIONE NON INVASIVA DELLA GITTATA CARDIACA PER L'OTTIMIZZAZIONE DELLA CRT CON STIMOLAZIONE VENTRICOLARE SINISTRA MULTISITO

Ricciardi D., Di Giovanni G., Bisignani A., Calabrese V., Di Belardino N., Mega S., Gioia F.A., Marullo F., Ragni L., Creta A., Di Sciascio G.
Dipartimento di Scienze Cardiovascolari,Università Campus Bio-Medico, Roma, Italy

La stimolazione ventricolare sinistra multisito (MSP) è una tecnologia di recente introduzione nell'ambito della CRT. Questa permette di stimolare il ventricolo sinistro da due catodi di un elettrocatetere quadripolare. La programmazione dei ritardi della CRT è ancora fonte di disaccordo poiché non esistono parametri universalmente accettati, né algoritmi automatici. L'ampia disponibilità di configurazione dei dispositivi MSP non produce modifiche sostanziali dell'ECG. Non è stato ancora dimostrato che il restringimento del QRS sia un criterio utilizzabile anche per la scelta della migliore configurazione MSP. Un'ottimizzazione con studio convenzionale della gittata cardiaca risulterebbe invasiva e time consuming. Lo scopo dello studio è valutare l'ottimizzazione dei ritardi inter e intra ventricolari (RV-LV e LV1-LV2) utilizzando un'apparecchiatura di misurazione non-invasiva di parametri emodinamici (Stroke Volume Indicizzato - SVI, Gittata Cardiaca - CO and Cardiac Index - CI), correlando questi con la durata del QRS.

Metodi. Sono stati valutati pazienti sottoposti ad impianto di CRT con dispositivo MSP. Nel caso in cui la MSP risultava programmabile (disponibilità di due catodi di stimolazione con soglie accettabili), sono stati misurati CO, CI e SVI in ritmo spontaneo, stimolazione biventricolare tradizionale (BIV) e in 12 configurazioni MSP. Un ECG è stato effettuato per ciascuna configurazione per l'analisi dell'ampiezza del QRS. La configurazione MSP con i migliori valori emodinamici è stata quindi scelta come programmazione finale.

Risultati. 18 pazienti sono stati impiantati con MSP, 14 di questi sono risultati arruolabili (età media 69±8 anni, 87% maschi, FE 25.2±7%, QRS spontaneo 165±10 ms). Due non eleggibili per mancanza di configurazioni MSP (alte soglie, stimolazione del nervo frenico) e due per mancanza di dati completi. Dieci pazienti su 14 presentavano blocco di branca sinistra all'ECG. La migliore configurazione MSP era selezionata sulla base del miglior CI. In 6 pazienti su 14 i migliori valori emodinamici si ottenevano anticipando la stimolazione destra; tutti i pazienti con blocco di branca destra (4 pazienti) erano in questo gruppo. Si sono verificati aumenti di SVI, CO e CI (18.8%, 20,8% e 19.6% rispettivamente) con la migliore configurazione MSP, in contrasto con il peggioramento degli stessi nella stimolazione BIV (-3.6%, -5.4%, -2.9%) rispetto al ritmo spontaneo. La variazione media dell'ampiezza del QRS comparata con il ritmo sinusale mostrava una diminuzione del 6.8% con la migliore configurazione MSP, mentre si rilevava un aumento dello 0.03% con la BIV. L'ampiezza del QRS nelle varie

- Copyright - Il Pensiero Scientifico Editore downloaded by IP 216.73.216.169 Sat, 12 Jul 2025, 09:22:31

configurazioni testate ed i parametri emodinamici non risultavano correlati tra loro (r=-0.07, r=-0.07 e r=-0,08 per SVI, CO e CI, rispettivamente).
Conclusioni. Differenti configurazioni MSP comportano variazioni di parametri emodinamici che non sembrano correlate con l'ampiezza del QRS. Ulteriori ricerche in questo campo, un numero maggiore di pazienti analizzati ed il follow-up degli stessi saranno utili per chiarire l'impatto clinico dell'ottimizzazione MSP guidata da parametri emodinamici

P279

GESTIONE NON INVASIVA DI SOGLIE DI STIMOLAZIONE ELEVATE E STIMOLAZIONE DEL NERVO FRENICO: IL RIPOSIZIONAMENTO ELETTRICO DEL CATETERE QUADRIPOLARE VENTRICOLARE SINISTRO

Notaristefano F., Zingarini G., Ciliberti G., Mazzotta G., Santucci A., Notaristefano S., Cavallini C., Ambrosio G.
Ospedale S. Maria della Misericordia, Cardiologia, Perugia, Italy

Introduzione. La resincronizzazione cardiaca riduce la morbidità e la mortalità dei pazienti con scompenso cardiaco. La stimolazione del nervo frenico (PNS) e soglie di cattura elevate del catetere ventricolare sinistro sono fra le cause principali della mancata risposta. Questi problemi vengono generalmente affrontati con il riposizionamento del catetere che spesso viene collocato in una vena diversa da quella target pregiudicando i risultati della CRT. I nuovi cateteri quadripolari per il ventricolo sinistro possono produrre dieci diversi vettori di stimolazione permettendo di effettuare un riposizionamento elettrico che può risolvere questi comuni problemi della CRT e può evitare una procedura invasiva.
Caso clinico. Un maschio di 68 anni con una cardiopatia non ischemica è stato sottoposto a CRT-D nel febbraio 2012. Al momento dell'impianto era in III classe NYHA e l'ecocardiogramma mostrava una dissincronia intra ed interventricolare con una FE pari a 28%. L'ECG mostrava un BBS con un QRS di 200 ms e un BAV di I grado. Sono stati pertanto impiantati un catetere in atrio destro e un catetere da defibrillazione nel ventricolo destro. Inoltre è stato posizionato in una vena postero-laterale del seno coronarico, nella zona di più tardiva attivazione, un catetere quadripolare (QuartetTM 1458Q-86 St. Jude Medical, US) per la stimolazione del ventricolo sinistro. Il catetere ventricolare sinistro Quartet TM presenta quattro poli (punta, 2, 3, 4) e fornisce un totale di dieci vettori di stimolazione. Il paziente è stato considerato un responder perché alla visita di controllo ad un anno dall'impianto presentava una FE del 40% ed era in II classe NYHA. Un anno dopo il paziente è stato ricoverato per scompenso cardiaco e l'ECG mostrava una perdita di cattura del catetere sinistro che è stato dapprima spento e poi riposizionato a causa del peggiorare dei sintomi. Le tre configurazioni standard (punta-2, punta-RV coil, 2-Rv coil) presentavano stimolazione del frenico ad una ampiezza di 5 V con 0,5 ms e pertanto è stata scelta una configurazione peculiare del catetere quadripolare (3-4). Alcuni mesi dopo a causa di una nuova perdita di cattura è stato necessario passare alla configurazione 3-Rv Coil, possibile solo con il catetere quadripolare, che non presentava stimolazione del frenico e aveva una soglia di cattura relativamente bassa (1,25 V con 0,5 ms). La durata del QRS così ottenuta all'ECG era di 160 ms (fig.1) ed è stata evitata una seconda procedura invasiva di riposizionamento.
Conclusioni. Soglie di stimolazione elevate e stimolazione del nervo frenico sono problemi comuni della CRT e ne possono influenzare i risultati. Il catetere quadripolare sinistro permette di scegliere fra dieci diverse configurazioni di stimolazione e quindi consente di effettuare un riposizionamento elettrico del catetere se si verifica una fluttuazione delle soglie o se è presente stimolazione del nervo frenico ottimizzando così la resincronizzazione cardiaca ed evitando il riposizionamento del catetere all'impianto e durante il follow-up.

P280

HIGH RECURRENCE RATE OF DEVICE-RELATED ADVERSE EVENTS FOLLOWING TRANSVENOUS LEAD EXTRACTION PROCEDURE IN CRT PATIENTS

Regoli F.[1], Bongiorni M.G.[2], Rordorf R.[3], Santamaria M.[4], Segreti L.[2], De Regibus V.[3], Klersy C.[3], Moccetti T.[1], Caputo M.L.[1], Conte G.[1], Auricchio A.[1]
[1]Fondazione Cardiocentro Ticino, Lugano, Switzerland, [2]Seconda Divisione di Cardiologia, Dipartimento di Chirurgia Vascolare e Cardiologia, Ospedale Universitario di Pisa, Pisa, Italy, [3]Department of Cardiology, IRCCS, Fondazione Policlinico San Matteo, Pavia, Italy, [4]Cardiovascular Department, Catholic University of the Sacred Heart, Campobasso, Italy

Introduction. Little is known about the clinical outcome of CRT patients, particularly recurring device-related adverse events (DAE), after transvenous lead extraction (TLE).
Methods. From early 2009 to mid-2014, 256 consecutive CRT patients (mean age 68.3±11.6 years, 216 male gender, mean NYHA class 2.3±0.7, EF 35.1±10.8%) were treated at 4 different institutions with TLE. Indications for TLE included systemic (18%) or local (45%) infection (Inf), lead malfunction (34%) (Malfx), or other indications (3%). Demographic, clinical, TLE procedural, and follow-up data were collected prospectively, considering specifically all-cause adverse events (AAE)(death, cardiovascular hospitalization, device-related adverse event) and DAE (distinguished in Inf, Malfx, or other).
Results. TLE was attempted for 614 leads; removal was complete in 607 leads (98.9%), partial in 0.3%, and failed in 5 leads (0.8%). One death following laceration of superior vena cava (0.2%) occurred. TLE techniques differed and included manual traction (29%), use of mechanical (43%) or laser (28%) sheaths, complemented, if needed, with femoral (2%) or jugular (3%) approaches. Over a mean follow-up of 19±12 months, rate of AAE was 36.3%/year (CI 29.9-44.2%))(Figure). DAE (61) accounted for 38% of all adverse events occurring after TLE, and included recurring Malfx (23; 6.7%/yr, CI 4.5-10.1%), Inf (23; 4.5%/year, CI 2.7-7.3%), and other (15; 3.0%/year, CI 1.6-5.5%).
Conclusions. Even though TLE is safe and effective to treat CRT patients with device-related issues, a high burden of recurring DAE after TLE was observed at mid-term follow-up. Careful evaluation of both patient characteristics as well as implantation strategy is suggested when indicating TLE in a CRT patient.

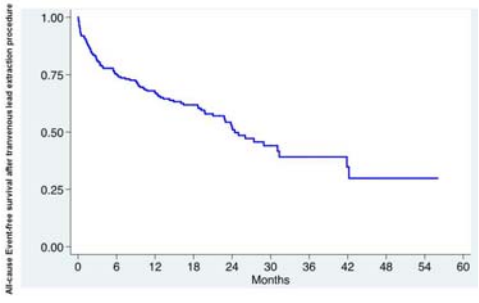

Sindromi coronariche acute

P281

ALTERAZIONI DEL METABOLISMO GLUCIDICO E ANATOMIA DEL DANNO CORONARICO: DATI DA UN REGISTRO SU PAZIENTI CON SCASTEMI TRATTATI CON ANGIOPLASTICA PRIMARIA

Da Ros S.[1], Parma A.[2], Nofroni I.[3], Uguccioni M.[1], Violini R.[2], Putini R.L.[1]
[1]Unità Coronarica-I UOC di Cardiologia Azienda Ospedaliera San Camillo-Forlanini, Roma, Italy, [2]Cardiologia Interventistica Azienda Ospedaliera San Camillo-Forlanini, Roma, Italy, [3]Dipartimento di Sanità Pubblica e Malattie Infettive Università Sapienza, Roma, Italy

Introduzione. Nonostante la prevalenza di DM2 (22%) nei Pz con SCASTEMI, di alterata glicemia a digiuno e ridotta tolleranza a carboidrati (IFG-IGT: 36%)[1], i dati sulla relazione IFG-rischio cardiovascolare(CV) sono contrastanti.
Scopi. Valutare: 1) danno anatomico coronarico nei normoglicemici (NG), con IFG e conDM2 al I episodio di SCASTEMI trattata con PPCI 2) danno anatomico al momento della SCASTEMI tra Pz IFG e successiva diagnosi di DM2 e Pz IFG senza evidenza di DM2 nel follow-up (FU) 3) incidenza nuovi eventi CV nel FU nei 3 gruppi.
Materiali e metodi. Studio osservazionale retrospettivo su1408 Pz consecutivi sottoposti a PPCI per SCASTEMI tra 2004 e 2010 (Ospedale San Camillo-Forlanini, Roma).Selezionati i soggetti che hanno completato le visite di FU ambulatoriale (clinico-diagnostico-laboratoristico) nell'anno successivo alla SCA e che hanno risposto all'intervista telefonica di FU sul loro stato di salute (gennaio-marzo 2014). Valutati parametri antropometrici, fattori di rischio(FR)CV, dati coronarografici (numero e tipologia di vasi coinvolti, numero, tipologia e lunghezza stent impiantati) considerati indicativi del danno anatomico; dati laboratoristici e terapia alla SCA e FU. Campione suddiviso nei 3 gruppi metabolici: NG,IFG,DM2. Considerati eventi CV maggiori (morte CV, reinfarto, trombosi acuta/subacuta intrastent, ictus cerebri) e minori (restenosi intrastent, stenosi emodinamica in nuova sede coronarica, vasculopatia periferica significativa) nel FU.
Risultati. Selezionati 287 Pz (42% NG, 20% DM2,38% IFG) 1) Nessuna differenza nel numero (p0.112) e tipologia (pNS) delle coronarie coinvolte; differenze in estensione del danno coronarico espressa come lunghezza totale stent impiantati, anche dopo correzione per fattori di rischio CV (p trend 0.027; NG-DM2 p0.028, NG-IFG p0.958, IFG-DM2 p0.055) 2)Nessuna differenza in estensione del danno tra soggetti IFG che sviluppano DM2 nel FU e soggetti IFG senza evoluzione aDM2 (p0.729) 3). Nessuna differenza nell'incidenza di nuovi eventi CV maggiori (χ20.927) e minori (χ21.2) al FU nei 3 gruppi.
Discussione. L'IFG non sembra associata a maggiore severità del danno coronarico all'esordio della SCASTEMI né a incremento di nuovi eventi CV. L'IFG non può essere considerata un FR indipendente, ma uno step iniziale nella progressione del danno vascolare. Anche se possibile una sottostima

- Copyright - Il Pensiero Scientifico Editore downloaded by IP 216.73.216.169 Sat, 12 Jul 2025, 09:22:31

degli eventi CV al FU per il metodo di rilevazione, non vi sono state differenze significative nella loro incidenza nei 3 gruppi. Le elevate percentuali di aderenza alla terapia "on top", superiori a quelle di Registri da territorio[2] (ACEi/ARB 85% vs 78%; statine 6% vs 77%; b-bloccanti 90% vs 60%), possono giustificare tale dato; nel gruppo DM2, il raggiunto compenso glicemico(HbA1c 6.94%)può aver contribuito ai dati ottenuti.

Conclusioni. L'ottimale trattamento farmacologico di cardiopatia ischemica e alterazioni glucidiche, la modifica dello stile di vita e dei FR, come da Linee Guida, possono, nei pazienti con alterazioni glucidiche, ridurre la ricorrenza di eventi CV e renderne l'incidenza analoga a quella dei pazienti NG in prevenzione secondaria.

1. Eur Heart J 2013;34:2436-46
2. J Clin Pharm Ther 2012;37:37-44

	Normoglicemici (gruppo 0)	IFG (gruppo 1)	DM2 (gruppo 2)	Significatività	P tra 2 gruppi
Lungh. BMS:				0.027	
media ± DS (mm)	20.94 ± 8.69	26.80 ± 17.38	30.00 ± 16.12		0 vs 2 = 0.052
massimo (mm)	49	117	72		0 vs 1 = 0.084
minimo (mm)	8	8	12		1 vs 2 = 0.674
Lungh. DES:				0.243	
media ± DS (mm)	34.51 ± 17.22	35.04 ± 20.07	41.46 ± 28.96		
massimo (mm)	87	92	146		
minimo (mm)	13	12	12		
Lungh.BMS+DES				0.027	
media ± DS (mm)	28.87 ± 17.57	29.66 ± 21.00	37.71 ± 28.33		0 vs 2 = 0.028
massimo (mm)	87	117	146		0 vs 1 = 0.958
minimo (mm)	8	8	8		1 vs 2 = 0.055

P282

RUOLO PREDITTIVO DELLA RISOLUZIONE DEL TRATTO ST NELL'ANGIOPLASTICA PRIMARIA

D'Andrea D., Bellis A., Boccalatte M., Cinquegrana G., Elia L.R., Furbatto F., Materazzi C., Minicucci F., Mauro C.
AORN A. Cardarelli, Napoli, Italy

La risoluzione del sopraslivellamento del tratto ST dopo trattamento trombolitico è un indice di riperfusione nei soggetti con STEMI. L'impatto sulla prognosi in-hospital e a 30 giorni è ben documentato nei soggetti sottoposti a trombolisi; abbiamo quindi valutato se il valore prognostico sia lo stesso anche nei soggetti sottoposti ad angioplastica primaria.

80 pazienti consecutivi con STEMI sono stati trattati con angioplastica primaria e divisi in 3 gruppi a seconda del grado di risoluzione del sopraslivellamento del tratto ST: <30% (risoluzione assente); 30% to < 70% (parziale risoluzione) e >70% (risoluzione completa). L'analisi della variazione del tratto ST è stata effettuata da due cardiologi non a conoscenza del grado di riperfusione ottenuta dopo la angioplastica primaria o del follow-up clinico del paziente. L'ECG di valutazione del tratto ST veniva effettuato al termine della procedura di angioplastica (in media circa 20 min dopo la riperfusione); le coronarografie e le angioplastiche, effettuate secondo standard of care, sono state analizzate per quanto riguarda il flusso coronarico secondo i criteri TIMI da 2 cardiologi interventisti non a conoscenza delle variazioni dell'ECG.

Sono stati utilizzati prevalentemente stent medicati di III generazione; la duplice terapia antiaggregante veniva somministrata con aspirina 100 mg/die e prasugrel 60 mg in bolo seguiti da 5 o 10 mg/die o ticagrelor 180 mg in bolo seguiti da 90 mg x 2/die oppure clopidogrel 600 mg come dose di carico seguiti da 75 mg/die. L'utilizzo della tromboaspirazione (60%) e degli inibitori delle glocoproteine IIB/IIIA (28%) sono stati lasciati alla discrezione degli operatori. La frazione di eiezione e il filtrato glomerulare sono stati tra I parametri valutati.

In 77 degli 80 pazienti abbiamo ottenuto una risoluzione del tratto ST >70%, associate alla riapertura dell'arteria responsabile dell'infarto (90% con TIMI 0 alla presentazione); la funzione sistolica globale del ventricolo sinistro è migliorata o rimasta stabile nel 90% dei casi. Due pazienti sono morti in ospedale (rispettivamente 3 e 5 giorni dopo la procedura); 5 dei 7 pazienti con classe Killip 3-4 di presentazione sono migliorati fino alla 1-2 dopo l'angioplastica primaria. Non sono state osservate trombosi acute o sub-acute; solo in 2 pazienti si è verificato un peggioramento del filtrato glomerulare (i valori di partenza erano < 45 ml/min.

Nella nostra esperienza il valore prognostico della risoluzione del tratto ST dopo trattamento con angioplastica primaria dell'infarto miocardico acuto è evidente valutando come outcome primari la mortalità e re-infarto fino a 30 giorni ed è associate all'ottenimento di flusso TIMI 3 nell'arteria responsabile dell'infarto. Tale correlazione è ulteriormente suffragata dalla valutazione di outcome secondari come la frazione di eiezione del ventricolo sinistro e il filtrato glomerulare. Nonostante un door-to balloon medio di circa 32 min, in alcuni pazienti non si osserva una efficace risoluzione del tratto ST, verosimilmente legata a un arrivo tardivo in ospedale.

P283

IMPACT OF NUTRITIONAL STATUS IN OLDER PATIENTS (≥71 YEARS) WITH ST-ELEVATION MYOCARDIAL INFARCTION UNDERGOING PRIMARY CORONARY INTERVENTION: A PROSPECTIVE STUDY

Basta G.[1], Chatzianagnostou K.[2], Paradossi U.[2], Botto N.[2], Del Turco S.[1], Taddei A.[3], Iervasi G.[1], Berti S.[2], Mazzone A.[2]
[1]Istituto Fisiologia Clinica, CNR, Pisa, Italy, [2]Ospedale Del Cuore, FTGM, Massa, Italy, [3]Istituto Fisiologia Clinica, CNR, Massa, Italy

Aim. The optimal treatment strategies for acute ST-elevation myocardial infarction (STEMI) in older patients are unclear because of the high risk of mortality in this population. Hypoalbuminemia, has been reported to worsen the prognosis of some older patients with cardiovascular disease, but the prognostic impact of nutritional status in patients after STEMI is poorly understood. The aim of this study was to investigate the impact of nutrition, by using the controlling nutritional status (CONUT) score and the prognostic nutritional index (PNI) score on outcomes of patients with acute STEMI.

Methods and Results. We examined prospectively 945 consecutive STEMI patients (706men; mean age: 65.7±12.5 years) undergoing primary PCI and stent implantation in Heart Hospital, FTGM, Massa (Italy) from 2006 to 2011. The CONUT score was calculated by the serum albumin, total cholesterol levels, and lymphocyte count. The PNI score by albumin and lymphocyte count. The patients were divided in two groups according to the age cut off point (71 years), "≥ 71 year" and "< 71 years" (335 pts of 78.5 ± 5.4 years and 610 pts of 57.9 ± 8.5 years, respectively). During a median follow-up of 2 years (1-3.3 years, interquartile range), 57 patients died for all cause of death (5.9%), 14.9% in the group "≥ 71 years" and 1.1% in the group "<71 years".

In the group "≥71 years", at univariate analysis − apart from the traditional prognostic factors, such as age, admission erythrocyte sedimentation rate, creatinine, brain natriuretic peptide (BNP), alanine aminotransferase (ALT), aspartate aminotransferase, -glutamyl transpeptidase (-GT), leukocytes, neutrophils, fibrinogen, creatine kinase-MB, troponin serum levels and post-PCI ejection fraction (EF) − the CONUT score (OR=1.34, p<0.0001) and the PNI score (OR=0.89 p<0.001) were also associated with increased mortality. Instead, in the younger group, post-PCI EF, leukocytes, neutrophils, ALT, -GT, and the number of diseased vessels were associated with 2-year mortality. In older group, the multivariate Cox proportional hazards (PH) model, adjusted for variables with p<0.05 as determined by the univariate analysis, revealed that admission levels of BNP were associated with 2-year mortality HR=1.97 (95% CI 1.2-3.3), p=0.009. Instead, in younger group, among the variables resulted significant on univariate analysis, the adjusted Cox PH analysis not identified any.

Conclusions. In STEMI patients, the nutritional status, in addition to other comorbidities, can affect the prognosis in elderly patients but not in younger patients. This date can be utilized to guide a personalized cardiovascular therapy after coronary revascularization.

P284

MYOCARDIAL PERFUSION AND METABOLISM AT MYOCARDIAL CONTRAST ECHOCARDIOGRAPHY IN THE SETTING OF INFARCTION: COMPARISON WITH POSITRON EMISSION TOMOGRAPHY

Locorotondo G., Leccisotti L., De Meo L., Paraggio L., Fedele E., Masi A., Danza M.L., Giordano A., Crea F., Galiuto L.
Policlinico A. Gemelli, Università Cattolica del Sacro Cuore, Roma, Italy

Background. Different patterns of myocardial perfusion/metabolism have been identified at positron emission tomography (PET), in the setting of myocardial infarction (MI). Perfusion defect at myocardial contrast echocardiography (MCE) expresses post-ischemic coronary microvascular damage and correlates with infarct size.

Purpose. Assessing capability of MCE to detect different patterns of myocardial perfusion/metabolism and to evaluate their evolution and functional significance late after MI.

Methods. 8 patients (46.5±6.8 years; 7 men) with first successfully treated MI underwent MCE and PET at 6±1 days after MI and at 1 year follow-up. Myocardial perfusion at MCE was semiquantititatively measured (contrast score index, CSI) by grading each myocardial segment as 1=normal, 2=reduced/delayed, 3=absent perfusion and dividing the sum for total number of segments. Moreover, end-diastolic and end-systolic volumes and ejection fraction were determined at MCE. At PET, myocardial perfusion and metabolism were assessed by 13N-NH3 and 18F-FDG during euglycemic-hypersinsulinemic clamp, respectively. Viability was semiquantitatively evaluated by grading each segment as 0=normal uptake, 1=equivocal uptake, 2=moderately reduced, 3=severely reduced, 4=absent uptake. A viability score was determined.

Results. Both CSI and viability score median (IQr) significantly reduced from baseline to follow-up 1.34 (1.19–1.42) to 1.22 (1.13–1.38), p=.005; 18 (8.5–23.75) to 3.5 (1.5–19), p=.019, respectively. Basing on findings at 13N-NH3 and 18F-FDG PET, two different myocardial perfusion/metabolism patterns were identified at baseline: 4 patients displayed a reduced match and 4 a reverse mismatch. CSI was greater in reduced match than in reverse mismatch patients (p=.05). At ROC curve analysis, a CSI cut-off of 1.19 distinguished reduced match from reverse mismatch with 100% sensitivity and 75% specificity (AUC 0.91, p=.0007). At follow-up, 1 patient with reduced match (25%) and 3 patients (75%) with reverse mismatch completely recovered myocardial perfusion and metabolism. Patients with recovered perfusion/metabolism displayed smaller volumes and tended to have greater

- Copyright - Il Pensiero Scientifico Editore downloaded by IP 216.73.216.169 Sat, 12 Jul 2025, 09:22:31

ejection fraction than patients with persistently reduced perfusion/metabolism (p=.03 and p=.08, respectively).

Conclusions. In the sub-acute phase of MI, MCE can distinguish different patterns of myocardial perfusion/metabolism. In most patients with reduced match, myocardial and microvascular damage are irreversible over time, while patients with reverse mismatch show recovery of both perfusion and viability at follow-up.

P285

IN-HOSPITAL OUTCOME OF PATIENTS WITH MYOCARDIAL STAINING UNDERGOING PRIMARY PERCUTANEOUS CORONARY INTERVENTION: RESULTS FROM THE PADUA REGISTRY ON ST-ELEVATION MYOCARDIAL INFARCTION

Al Mamary A., Napodano M., Dariol G., Carrer A., Zilio F., Ghiraldo A., Bettella N., D'Amico G., Covolo E., Barioli A., Mojoli M., Masiero G., Yzeiraj E., Nai Fovino L., Hiso E., Martin M., Purita P.A.M., Isabella G., Panfili M., Tarantini G., Fraccaro C., Cacciavillani L., Razzolini R., Iliceto S., Buja P.
Department of Cardiac, Thoracic and Vascular Sciences, Hospital-University of Padua, Padova, Italy

Background. Myocardial blush grade (MBG) 0 is associated to poor prognosis and is defined as no contrast density or persistence of contrast (staining). The clinical differences between this two angiographic patterns is missing.

Objective. We compared the in-hospital outcome of patients with or without myocardial staining after primary percutaneous coronary intervention (PCI).

Methods. From the prospective Padua Registry On ST-Elevation Myocardial Infarction, all the consecutive patients treated by primary PCI with final MBG 0 were included. We analyzed major in-hospital events on the basis of myocardial staining absence (MSA) or presence (MSP).

Results. Out of 1311 cases included in our Registry, 293 (22.4%) had MBG 0 and MSP was detected in 48.8% of them. MSP cases presented higher baseline and procedural risk profile compared to MSA ones. In-hospital outcome significantly differed between the two groups, with MSP being associated to worse results. In fact, an increased risk of major adverse cardiac events (OR 2.59), all death (OR 2.40), cardiac death (OR 2.61), cardiogenic shock (OR 2.51) and heart failure (OR 1.77) was observed in MSP patients, also despite post-procedural TIMI flow 3, with respect to MSA ones. Left ventricular ejection fraction was more reduced in MSP group with a lower increase at discharge compared to MSA one. ST-elevation anterior location (OR 2.65) and number of total lesions (OR 1.31) independently predicted MSP.

Conclusions. Our study suggests that myocardial staining is frequent after primary PCI with final MBG 0 and its presence is associated to worse in-hospital outcome when compared to staining absence, thus identifying patients at increased risk of adverse events.

P286

IL RUOLO PROGNOSTICO DELL'IPOALBUMINEMIA NEI PAZIENTI CON STEMI SOTTOPOSTI AD ANGIOPLASTICA PRIMARIA

Boasi V., Vercellino M., Sanchez F.A., Perri D., Tacchi C., Suppo S., Cattunar S., Mascelli G.
Ospedale Civile Sanremo, Sanremo (IM), Italy

Introduzione. Nonostante le ampie possibilità farmacologiche ed interventistiche nella cura dello STEMI la variabilità di prognosi in pazienti (Pz) anziani e fragili rimane elevata. L'ipoalbuminemia è associata ad un outcome sfavorevole in diverse patologie cardiovascolari.

Obiettivi. Analizzare il ruolo dell'ipoalbuminemia nei Pz con STEMI in termini di strategie terapeutiche ed eventi ospedalieri e l'impatto prognostico sulla mortalità a breve e lungo termine.

Materiali e metodi. I Pz arruolati nel registro prospettico monocentrico "CARDIO-STEMI San Remo" tra Febbraio 2011 e Giugno 2014, sottoposti ad angioplastica primaria entro 12 ore dai sintomi, sono stati divisi in due gruppi in base ai valori di albuminemia all'ingresso: albumina ≤ 3 g/dl (gruppo ipoA) e albumina >3 g/dl (gruppo normoA).

Risultati. Sono stati analizzati 394 Pz: 82 (20.8%) nel gruppo ipoA e 312 (79.2%) nel gruppo normoA. I pz ipoA erano mediamente più vecchi (71 ± 11 vs 64 ± 12; p<0.01), in maggior percentuale femmine (40.2% vs 20.8%, p<0.01) e con un BMI minore (24 RI 22-29 vs 27 RI 24-9; p<0.01). Non vi erano differenze per la prevalenza di fattori di rischio cardiovascolare o precedenti cardiologici tra i due gruppi. Anche la percentuale di chiamata al 118 e il tempo ischemico totale (mediana 3 h 39 min) non erano differenti. Nel gruppo ipoA vi era un impiego minore della tromboaspirazione (36.6% vs 48.7%; p=0.06), un pari utilizzo degli inibitori delle glicoproteine IIb/IIIa (15.9% vs 18.6%) ed un sovrapponibile raggiungimento di un flusso finale TIMI 2-3 (96.3% vs 97.4%). L'incidenza di sanguinamenti BARC ≥2 e ≥3 non è stata significativamente differente nei due gruppi ma nei pz ipoA la necessità di emotrasfusione è stata maggiore (6.1% vs 1.3%; p=0.02). La durata media del ricovero (6 ± 3 vs 5 ± 4 giorni; p<0.01), così come la mortalità ospedaliera (totale 7 decessi, 4.9% vs 1.0%; p=0.04) sono risultate maggiori nel gruppo ipoA. Al follow-up a lungo termine (durata media 732 giorni) la sopravvivenza è stata del 70.8% nel gruppo ipoA rispetto al 86.6% del gruppo normoA (Log Rank <0.01). Alla regressione multivariata di Cox, considerando età, sesso e frazione d'eiezione alla dimissione, l'ipoalbuminemia è risultata un predittore indipendente sia di mortalità per tutte le cause (Hazard Ratio 2.28, 95% intervallo di confidenza 1.15-4.52, p=0.018) che per cause cardiovascolari (Hazard Ratio 2.69, 95% intervallo di confidenza 1.13-6.42, p=0.025).

Conclusioni. Nei pz con STEMI sottoposti a PCI primaria, l'ipoalbuminemia è associata ad una maggior durata del ricovero e ad una maggiore mortalità ospedaliera. Alla regressione multivariata di Cox, valori di albumina < 3 gr/dl sono risultati indipendentemente associati ad una aumentata mortalità cardiovascolare e per tutte le cause al follow-up.

P287

NEI PAZIENTI CON SINDROME CORONARICA ACUTA SOTTOPOSTI A PTCA E TRATTATI CON TIROFIBAN AD ALTO DOSAGGIO QUAL È IL RUOLO DELLA CLEARANCE DELLA CREATININA SUGLI OUTCOME A LUNGO TERMINE?

Iannetta L., Puddu P.E., Polacco M., Iuliano S., Taurino E., Pelliccia F., Greco C., Schiariti M.
Policlinico Umberto I, Roma, Italy

Background. In letteratura, la maggior parte degli studi sui pazienti con sindrome coronarica acuta (SCA) sottoposti a PCI e stenting ha escluso i pazienti con insufficienza renale, poiché hanno una prognosi peggiore. Pertanto ci sono pochi dati riguardanti il ruolo dell'insufficienza renale e degli inibitori della glicoproteina IIbIIIa (GPI) e sui possibili effetti a lungo termine in questo setting. Considerando l'incidenza cumulativa di eventi ischemici (CIE), l'obiettivo primario di questo studio è di confrontare il ruolo predittivo di diversi parametri utilizzati per definire l'insufficienza renale e valutare l'associazione tra la somministrazione di tirofiban ad alto dosaggio e il rischio clinico, tenendo conto dell'insufficienza renale. Infatti, il profilo di sicurezza del regime antitrombotico potrebbe essere modificato.

Metodi. In questo studio sono stati esaminati 726 pazienti del SANTISS (Sant'Anna Tirofiban Safety Study, www.clinicaltrials.gov Identifier: NCT00566892). Di questi 519 erano in triplice terapia antiaggregante (aspirina, clopidogrel e tirofiban ad alto dosaggio) e 207 in doppia terapia antiaggregante (aspirina e clopidogrel). Sono stati misurati i valori di creatininemia, clearance della creatinina, usando la formula di Crockcroft-Gault, e il tasso stimato di filtrazione glomerulare (eGFR), con le formule MDRD e CKD_EPI. Gli eventi ischemici sono stati definiti come: morte cardiaca, infarto miocardico acuto, angina pectoris, trombosi acuta dello stent e necessità di nuova procedura di rivascolarizzazione miocardica.

Risultati. In base alla clearance della creatinina la popolazione è stata divisa in terzili (gruppo 1: 96-216 ml/min; gruppo 2: 73-95 ml/min; gruppo 3: 15-72 ml/min). La CIE era significativamente più alta nel terzo gruppo. Come atteso, questi pazienti avevano più fattori di rischio, presentavano patologia coronarica multivasale e meno frequentemente ricevevano tirofiban ad alta dose. Successivamente la distribuzione in percentili dell'eGFR, calcolata con MDRD e CKD_EPI, è stata confrontata con con la CrCl: entrambe erano comparabili e predittori significativi (p<0.001), in termini multivariati, dei CIE a lungo termine. Il modello di Cox forzato ha infine evidenziato che tutti e tre i parametri utilizzati per la valutazione della funzione renale erano altamente predittivi di eventi ischemici compositi. Ulteriori fattori di rischio erano il diabete mellito, la contropulsazione aortica e la trombolisi con tenecteplase. D'altro canto, la somministrazione di tirofiban ad alte dosi era associata a un'incidenza inferiore, ma non statisticamente significativa, dei CIE ad 1 anno. Infatti, la Cox forzata ha evidenziato che l'utilizzo del tirofiban, non modificava di per sé il rischio ischemico composito a lungo termine correlato all'insufficienza renale.

Conclusioni. Nei pazienti con SCA trattati con PCI l'insufficienza renale, valutata con CrCl o con eGFR, è un indice predittivo ed influenza in maniera simile l'incidenza cumulativa di eventi ischemici ad 1 anno, indipendentemente dalla formula usata per il calcolo dell'eGFR e dalla somministrazione del tirofiban ad alta dose.

P288

INFARTO MIOCARDICO ACUTO E MORTALITÀ INTRAOSPEDALIERA NEL PAZIENTE ANZIANO

Tonella T.[1], Massari F.M.[2], Mircoli L.[2], Lombardi F.[2]
[1]Università degli Studi di Milano, Milano, Italy, [2]IRCCS Fondazione Ca' Granda Ospedale Maggiore Policlinico, Milano, Italy

Introduzione. Il paziente anziano ricoverato con diagnosi di infarto miocardico acuto (STEMI) presenta un elevato rischio di mortalità intra-ricovero. Ovviamente l'età avanzata costituisce un fattore di rischio intrinseco nei pazienti con STEMI, tuttavia, il ruolo di singoli determinanti clinici nell'influenzare la mortalità del paziente anziano non è completamente chiarito. Scopo del presente studio è l'osservazione longitudinale di alcuni parametri anamnestici e clinici e del loro effetto sulla mortalità intraospedaliera in una popolazione di pazienti molto anziani affetti da STEMI.

Metodi. Abbiamo considerato la popolazione di pazienti con STEMI ricoverata nell'Unità di Cura Coronarica (UCC) del Policlinico di Milano nell'anno 2014 e abbiamo selezionato i soggetto >80 anni (n=107). La pressione arteriosa sistolica (SBP, mmHg), la frequenza cardiaca (HR, beats/min), i soggetti (%) con frazione di eiezione all'eco (EF) <35%, la troponina high sensitive al picco (pg/ml), i soggetti (%) con proteina C reattiva elevata (CRP >0.5 mg/dl), la clearance della creatinina (ml/dl), l'emoglobina (g/dl), la storia di diabete (DIA, %), la storia di pregresso scompenso (HF,%), la storia di coronaropatia cronica (CAD, %), il trattamento con PTCA primaria (%), sono state comparati nel gruppo di pazienti deceduti durante il ricovero e nel gruppo di pazienti dimessi. I dati sono espressi come media±DS o valori percentuali.

Risultati. 21 pazienti (19%) sono deceduti (M, Morti) durante il ricovero, 86 (81%) sono stati dimessi (V, Vivi). L'età media (anni) era simile nei due gruppi

- Copyright - Il Pensiero Scientifico Editore downloaded by IP 216.73.216.169 Sat, 12 Jul 2025, 09:22:31

(86±4 vs 85±5, M vs V, ns), Simili erano anche la prevalenza di storia di HF (14% vs 10%, M vs V, ns), storia di CAD (14% vs 20%, M vs V, ns) e trattamento con PTCA primaria (31% vs 39%, M vs V, ns), Nessuna differenza tra gruppi è stata invece osservata per i valori di emoglobina (12.6±2.2 vs 12.5±1.9, ns) e picco di troponina HS (3893±6131 vs 3495±5059, ns). Invece il gruppo M ha mostrato valori significativamente più bassi di SBP (110±19 vs 127±24, p<0.05), più alti di HR (93±14 vs 78±18, p<0.05), una maggiore presenza di pazienti con EF<35% (47% vs 24%, p<0.01), una più alta prevalenza di DIA (28% vs 16%, p<0.05), una maggiore presenza di pazienti con elevata CRP (66% vs 49%, p<0.05), più bassi valori di clearance della creatinina (32±19 vs 44±18, p<0.05).

Conclusioni. Nel paziente anziano con STEMI, oltre ai ben noti segni clinici di insufficienza emodinamica acuta come bassa PAS, alta HR, bassa EF, anche il diabete, la disfunzione renale, e l'incremento degli indici infiammatori sembrano influenzare la mortalità intraospedaliera. Nel nostro campione la storia pregressa di HF, di CAD, i valori di emoglobina, il picco di troponina e addirittura il trattamento con PTCA primaria non hanno invece influenzato tale parametro.

Sincope

P289

UN ANZIANO DIABETICO IN TERAPIA INCRETINICA CON PERDITA DI COSCIENZA: TANTE CONCAUSE PER UN UNICO EVENTO

Magro V.M.[1], Giusti F.[2], Curatola C.[2], Scala G.[1]
[1]UOC Geriatria Ospedale S. Eugenio ASL RM C, Roma, Italy, [2]Federazione Italiana Medici di Medicina Generale (FIMMG) Regione Emilia Romagna, Modena, Italy

Maschio tabagista, 81 anni. Diabete farmaco-trattato (glimepiride 3 mg, poi sitagliptin 100 mg),IRC lieve con microalbuminuria, BPCO, dislipidemia dieto-trattata. Giungeva per insorgenza, due volte/ultimo mese, di sudorazione associata a tachicardia ed episodio presincopale. Condizioni discrete, orientato, eupnoico. BMI 25,3. TC 36,5 ºC, PA 120/60 mmHg. Emitoraci ipoespandibili, MV aspro diffusamente; alcuni sibili in espirio. FC 70 bpm, ritmica, toni parafonici. Addome globoso per adipe, trattabile. Polsi iposfigmici. Si rilevava glicemia 49 mg/dl, creatinina 1,3 mg/dl e potassiemia 3,2 mEq/L. Alla spirometria lieve deficit ventilatorio ostruttivo. All'Rx torace "accentuazione del disegno polmonare con seni pleurici liberi. Cuore ai limiti superiori della norma". Assenti alterazioni significative all'ECG. Un ecocardiogramma recente mostrava FE 55%,camere cardiache lievemente aumentate di spessore. Il Doppler TSA faceva escludere ateromasia carotidea importante. Un holter pressorio mostrava normali valori pressori, non dipping per la componente sistolica e dipping per la diastolica. Vi era intanto un nuovo episodio di malore con sincope e tachicardia, in assenza di caduta. Si eseguiva studio neuroautonomico mediante analisi spettrale di FC e PA (di base; durante tilt test) e stimolazione dei seni carotidei: normale modulazione vagale sinusale, ridotta sensibilità barocettiva, tilt test negativo per sincope vasovagale. La stimolazione del seno carotideo di destra induceva una riduzione della PA da 130/75 mmm/Hg a 80/50 mm/Hg associata a sintomatologia lipotimica. Veniva fatta diagnosi di sindrome del seno carotideo di tipo vasopressivo. Si sospendeva il sitagliptin; si iniziava repaglinide 2 mg. Restante terapia: PPI, ASA 100 mg, ramipril 2,5. Evitamento della midodrina, dieta.

Discussione. La sindrome del seno carotideo è diagnosticata in pazienti con risposta esagerata al massaggio del seno carotideo ed evocazione di un riflesso vasodepressivo (caduta della PAS di 50 mmHg) ed è spesso causa di sincope, specie nei maschi anziani. Non è possibile escludere un ruolo concausale del sitagliptin: della molecola sono disponibili dati di sicurezza limitati per età ≥75 anni; l'incidenza di ipoglicemia, benché bassa, è presente in letteratura, aumenta per non perfetta compliance (assunzione di dose doppia) o concomitanti terapie con effetti ipoglicemizzanti (qui non trovate); l'uso non è raccomandato per deficit della funzione renale moderata-grave, sua volta influenzata da condizioni climatiche (giornate calde con disidratazione) e voluttuarie (scarsa assunzione di liquidi, diete. Non è nota la concomitanza di neuropatia autonomica (effetti sull'omeostasi pressoria), che dovrà essere studiata.

Conclusioni. Nel determinismo degli episodi sincopali hanno verosimilmente concorso fattori eterogenei: un'ipoglicemia, assieme alla sindrome del seno carotideo, può avere generato la sincope, per fortuna senza conseguenze severe (cadute; traumi), né eccessivamente disabilitante. Si è ritenuto prudente, comunque, la sospensione del sitagliptin, al fine di garantire un migliore controllo degli eventi avversi.

P290

PRE-SINCOPE DA SFORZO IN UN CICLISTA CON CUORE SANO

Stuto A., Bottaro G.
Star for Life Centro di Cardiologia Riabilitativa, Siracusa, Italy

Il caso riguarda un atleta di 49 anni a praticare ciclismo a partire dall'età di 9 anni. Riferito al nostro Centro, perché da quattro anni si lamenta sensazione di svenimento e dolori al petto durante l'allenamento o la competizione, e alla comparsa di questi monitor della frequenza cardiaca disturbi non ha registrato alcuna attività cardiaca. La sua storia di famiglia è stato significativo per la malattia coronarica. Sulle indagini annuali per la concessione di idoneità alla pratica sportiva agonistica svolto negli ultimi quattro anni è stato trovato ammissibili in base ai risultati di tutti i controlli medici regolari (elettrocardiogramma a riposo e sotto sforzo, la scintigrafia miocardica basale e dopo stres prova, Echocardio -Doppler, TC del torace, la risonanza magnetica cardiaca) effettuata. I sintomi riportati sono peggiorate nel corso dell'ultimo semestre, e durante una gara ha sofferto di un episodio di quasi sincope, a seguito della quale ha dovuto fermarsi. Sospettando una tachicardia ventricolare secondaria a malattia coronarica, data la familiarità, è stato consigliato angiografia coronarica. Inoltre è stato raccomandato visita fisiatrica, e il monitoraggio ECG durante l'allenamento/gare.

Risultati. 1) Il fisiatra diagnosticato che il dolore retrosternale lamentato dal soggetto era dovuto alla cattiva postura, 2) Alla coronarografia dell'albero coronarico risultato normale; 3) il monitoraggio ECG è stato positivo per la tachicardia ventricolare (TV) ad origine dal tratto di efflusso del ventricolo destro (RVOT) con caratteristiche morfologiche di blocco di branca sinistra e l'asse inferiore (figura). Si consiglia di procedere con ablazione trans catetere del substrato aritmico.

Conclusione. Presincope da sforzo secondaria a tachicardia ventricolare idiopatica emodinamicamente inefficace ad origine dal tratto di efflusso del ventricolo destro in un atleta senza cardiopatia strutturale.

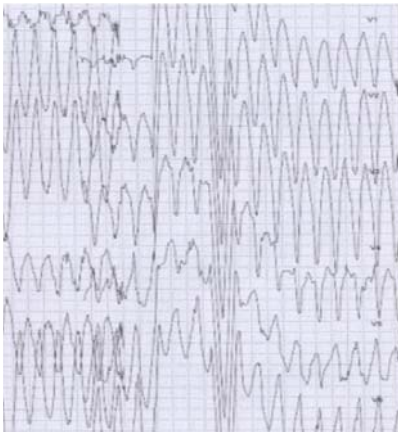

P291

UN'INASPETTATA DIAGNOSI DI MALATTIA SENO-ATRIALE

Albonico P., Bignoti M., Barbieri D., Cazzani E.
Azienda Ospedaliera Busto Arsizio, Presidio Tradate, Varese, Italy

Viene descritto il caso clinico di un uomo di 55 anni, in ottime condizioni generali, senza fattori di rischio cardiovascolare, che giungeva alla nostra osservazione per la prima volta in seguito ad un episodio sincopale, preceduto da prodomi e a risoluzione rapida e spontanea, occorso mentre era alla giuda. Il pz riusciva ad accostare e a fermare il veicolo prima della perdita di coscienza (EGSYS score 2). In anamnesi due episodi sincopali analoghi: uno nove anni prima e uno l'anno prima. All'ECG era presente un BBS completo con normale conduzione AV e senza cardiopatia strutturale associata già indagato all'epoca della prima sincope (fig.1). Ricontrollava: ecocardiogramma colorDoppler, massaggio seno-carotideo, monitoraggio telemetrico prolungato, Holter ECG 24 ore e test ergometrico, risultati negativi. Indagini neurologiche anch'esse negative. Per la presenza del BBS veniva sottoposto a SEF endocavitario con evidenza di normali parametri elettrofisiologici e con assenza di inducibilità aritmica. Veniva così impiantato un Loop recorder con monitoraggio domiciliare e trasmissioni prima a cadenza settimanale poi mensile.

Sono seguiti 22 mesi privi di sintomi. Il monitoraggio ha evidenziato normali frequenze cardiache, normale dinamica cronotropa, non bradi-tachi-aritmie nè pause sinusali. Successivamente nuovo ed ultimo episodio sincopale, occorso al lavoro e riconosciuto dal pz come analogo ai precedenti per l'esordio con l'usuale sintomatologia prodromica. All'interrogazione del loop evidenza di arresto sinusale di 27 secondi, non preceduto da bradicardia né aritmie (fig.2). Seguiva impianto di PM definitivo bicamerale, programmato in modalità AAI safe R.

Circa il 10% delle sincopi afferenti al pronto Soccorso presentano all'elettrocardiogramma un blocco di branca (BB). Si tratta per lo più di anziani, solo il 4% di questi ha meno di 65 anni. L'anamnesi continua ad essere uno strumento di valutazione importante ma, anche in presenza di sintomi prodromici tipici, come nel nostro caso, un approfondimento diagnostico-strumentale è d'obbligo, in quanto l'origine della sincope può essere di natura cardiogena in circa il 50% dei casi. Un SEF negativo in assenza di cardiopatia sottostante seleziona un sottogruppo a prognosi più favorevole, ma non permette di escludere in modo assoluto un'aritmia cardiaca. Circa il 60% dei pazienti con BB sottoposti ad impianto di LRI dopo SEF negativo presenta BAV parossistici. Tuttavia, come nel nostro caso, anche la malattia seno-atriale (SA) può associarsi ad un disturbo di conduzione intraventricolare.

In questo sottogruppo di pazienti: giovani con BB, sincopi sporadiche, talvolta anche atipiche, l'impianto di un loop recorder abbinato al monitoraggio domiciliare si confermano di grande utilità. Nel caso in oggetto hanno reso possibile una diagnosi altrimenti inattesa e hanno permesso di documentare un decorso estremamente lento ed intermittente della malattia SA, con alternanza di lunghi periodi di assoluta normalità a brevi periodi di critica disfunzione sinusale.

- Copyright - Il Pensiero Scientifico Editore downloaded by IP 216.73.216.169 Sat, 12 Jul 2025, 09:22:31

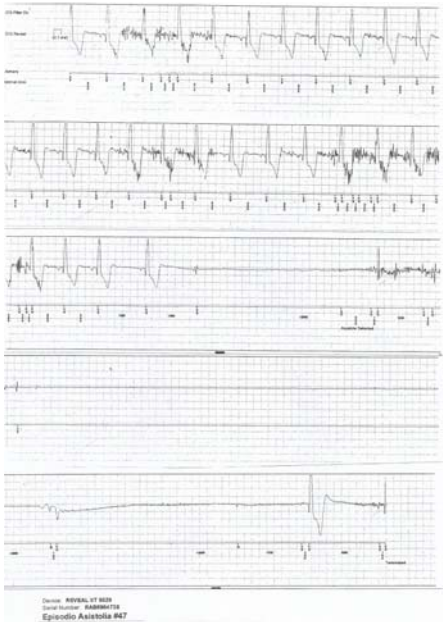

P292

LIPOTIMIA DA SFORZO IN ATLETA MASTER CON CUORE SANO

Stuto A., Bottaro G.
Star for Life Centro di Cardiologia Riabilitativa, Siracusa, Italy

Il caso concerne un atleta di 49 anni che pratica ciclismo dall'età di 9 anni. Giunge al nostro Centro, perché da quattro anni lamenta sensazione di svenimento e dolori al petto durante l'allenamento o le competizioni, e alla comparsa di questi disturbi il monitor della frequenza cardiaca (cardiofrequenzimetro) non ha registrato alcuna attività cardiaca. La sua anamnesi familiare è significativa per malattia coronarica. In base alle indagini annuali per la concessione di idoneità alla pratica sportiva agonistica effettuate negli ultimi quattro anni è stato ritenuto idoneo in base ai risultati normali di tutti gli esami (elettrocardiogramma a riposo e sotto sforzo, la scintigrafia miocardica basale e dopo stress, Ecocardiogramma -Doppler, TAC del torace, risonanza magnetica cardiaca) eseguiti. I sintomi riportati sono peggiorati nel corso dell'ultimo semestre, e durante una gara ha sofferto di un episodio di pre-sincope, a seguito della quale ha dovuto fermarsi e stendersi al suolo in posizione supina. Sospettando una tachiaritmia ventricolare secondaria a malattia coronarica, data la familiarità, è stata consigliata indagine coronarografica. Inoltre è stato raccomandato controlo fisiatrico, e monitoraggio dinamico dell'ECG (Holter) durante allenamento/gare.

Risultati. 1) Il fisiatra diagnosticato che il dolore retrosternale lamentato dal soggetto era dovuto alla cattiva postura, ed ha prescritto idonea fisioterapia posturale 2) Alla coronarografia dell'albero coronarico risultato normale; 3) il monitoraggio ECG è risultato positivo per tachicardia ventricolare (TV) ad origine dal tratto di efflusso del ventricolo destro (RVOT) con caratteristiche morfologiche di blocco di branca sinistra e asse elettrico inferiore (figura). Si consiglia di procedere con ablazione trans catetere del substrato aritmico.

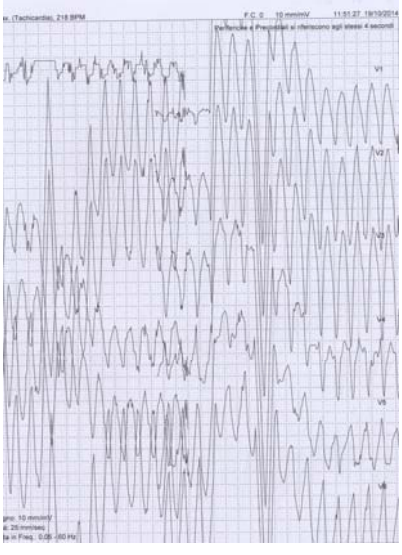

Conclusione. Lipotimia da sforzo secondaria a tachicardia ventricolare idiopatica emodinamicamente inefficace ad origine dal tratto di efflusso del ventricolo destro in assenza di cardiopatia strutturale in un ciclista master.

P293

UNA FREDDA SINCOPE: RUOLO DELL'ECOCOLORDOPPLER ARTERIOSO PERIFERICO NELLA DISSEZIONE AORTICA TIPO A

Di Stolfo G., Mastroianno S., Santoro T., Amico C., Potenza D., Facciorusso A., Pacilli M., Russo A.
Casa Sollievo della Sofferenza, San Giovanni Rotondo, Italy

Background. La dissezione aortica rappresenta un emergenza cardiologica1, per cui porre la diagnosi in tempi brevi modifica in modo sostanziale la prognosi del paziente. Sebbene la TC spirale e la RMN dell'aorta toracica rappresentino il gold standard per delineare l'estensione ed il coinvolgimento dei vasi collaterali, il sospetto clinico nasce da un'accurata anamnesi integrata da un attento esame clinico. L'esame ultrasonografico point of care2 in regime di urgenza ad integrazione dell'esame clinico, può rappresentare uno strumento indispensabile e salvavita.

Case report. Nel Dicembre 2011 un uomo di 78 anni giungeva in Pronto Soccorso per episodio sincopale. Anamnesi positiva per ipertensione arteriosa, dislipidemia, insufficienza respiratoria cronica enfisematosa, esiti di poliomielite all'arto inferiore destro. Si presentava asintomatico per angor e dispnea, negava palpitazioni e sintomi prodromici al momento della sincope. L'ECG mostrava ritmo sinusale, PR nei limiti, segni di sovraccarico ventricolare sinistro. L'esame obiettivo evidenziava pulsus differens e arto inferiore destro freddo al termotatto, che la coniuge riferiva come preesistenti. L'esame ecocardiografico evidenziava ventricolo sinistro lievemente ipertrofico, con conservata funzione contrattile e normali sezioni destre; insufficienza aortica di grado moderato, preesistente. L'aorta ascendente non veniva visualizzata per pessima finestra acustica. Contestualmente un EcoColorDoppler dei tronchi sovraortici e degli arti inferiori evidenziava occlusione con flap dell'arteria femorale destra e completa inversione di flusso, demodulato, in carotide interna destra (Fig.1) rifornita dal circolo di Willis, che irrorava la succlavia omolaterale. Veniva quindi eseguita una angioTC torace urgente che mostrava dissezione aortica tipo I secondo De Bakey, a partenza dal piano sopravalvolare aortico sino all'arteria iliaca esterna destra, con coinvolgimento dell'emergenza del tronco anonimo (Fig.2, 3 e 4). Il paziente veniva pertanto trasferito presso Centro Di Cardiochirurgia per intervento d'urgenza.

Conclusioni. La diagnosi di dissezione aortica è spesso insidiosa, ma prognosticamente fondamentale. La mortalità aumenta del 1-4% per ora trascorsa nelle prime 24-48 ore. Un accurato esame obiettivo supportato dall'ultrasonografia point of care permette di porre indicazione ad esame diagnostici avanzati ed al proseguimento del trattamento adeguato, evitando sia una mancata diagnosi che un ingiustificato imaging spinto dalla medicina difensiva.

Bibliografia

1. Erbel R, Aboyans V, Boileau C et al. 2014 ESC Guidelines on the diagnosis and treatment of aortic diseases: Document covering acute and chronic aortic diseases of the thoracic and abdominal aorta of the adult. The Task Force for the Diagnosis and Treatment of Aortic Diseases of the European Society of Cardiology (ESC). Eur Heart J 2014;35:2873-926.
2. Moore CL, Copel JA. Point-of-care ultrasonography. N Engl J Med 2011;364:749-57.

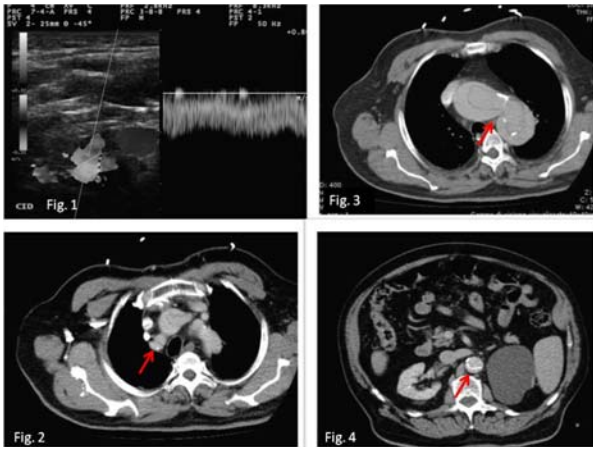

P294

SINCOPE IN GIOVANE ETÀ: TACHICARDIA VENTRICOLARE O EPILESSIA?

Lavorgna A.[1], Fabiani D.[1], Scarà A.[2], Gizzi G.[1], Poggi A.[1], Serra P.[1], Sciarra L.[2], Calò L.[2], Napoletano C.[1]
[1]Presidio Ospedaliero "G. Mazzini", Teramo, Italy, [2]Policlinico Casilino, Italy

Maschio, di 14 anni, giungeva al nostro DEA a seguito di due episodi sincopali, di breve durata, esorditi senza prodromi.

L'elettrocardiogramma (ECG) evidenziava ritmo sinusale con frequenti fasi di tachicardia ventricolare non sostenuta, pertanto veniva ricoverato presso la

- Copyright - Il Pensiero Scientifico Editore downloaded by IP 216.73.216.169 Sat, 12 Jul 2025, 09:22:31

nostra terapia intensiva coronarica e sottoposto a monitoraggio telemetrico nel sospetto di sincope aritmica. L'attenta analisi dell'ECG permetteva di documentare come l'ectopia ventricolare monomorfa presentasse una morfologia a blocco di branca destra ed emiblocco anteriore sinistro, indicativa di origine dalla parete postero-laterale del ventricolo sinistro, così come non fossero presenti gli aspetti tipici del pattern di Brugada o del QT lungo (QTc 447 ms).
L'ecocardiogramma dimostrava una volumetria bi-ventricolare ai limiti superiori della norma per superficie corporea con normale cinesi globale, apparati valvolari normocostituiti e normofunzionanti, non DIA né DIV, non versamento pericardico. Gli esami ematochimici erano tutti nella norma compresa la funzionalità tiroidea.
La somministrazione di verapamil ev non determinava la cessazione dell'extrasistolia ventricolare, pertanto veniva iniziato trattamento per os con metoprololo 25 mg/bid con solo parziale riduzione dell'ectopia ventricolare.
A completamento il ragazzo eseguiva RMN cuore, che confermava il quadro ecocardiografico aggiungendo la presenza d'incremento della trabecolatura della parete libera medio-ventricolare ed apicale del ventricolo sinistro, comunque al di sotto della soglia per la definizione di miocardio non compatto, in assenza di significative anomalie della cinetica regionale ne aree di "delayed enhancement". Tuttavia in III giornata presentava nuovo episodio di perdita di coscienza caratterizzato da improvviso pallore e mancanza di risposta agli stimoli verbali e tattili della madre. Il controllo periferico ECG non evidenziava particolari eventi tachiaritmici ventricolari, per cui su indicazione specialistica nel sospetto di un'assenza epilettica effettuava elettroencefalogramma, dimostrante solo lievi anomalie cuspidali in sede bi-temporo-parietale, e successiva RMN encefalo, che rivelava l'assenza di processi espansivi a sede intracranica e di alterazioni del segnale del tessuto nervoso encefalico, e la presenza di formazione cistica aracnoidea di 9x8 mm in corrispondenza della cisterna dell'angolo ponto-cerebellare di destra posteriormente al IX nervo cranico. Quindi non avendo provato la genesi aritmica o neurologica, veniva eseguito Tilt test con l'evocazione di sincope come da forma neuromediata a prevalente componente vasodepressoria. Il ragazzo è stato comunque sottoposto ad impianto di "loop recorder" al fine di poter continuare un monitoraggio ECG domiciliare e cosi escludere con maggior sicurezza la genesi aritmica, posponendo l'indicazione a studio elettrofisiologico.
Questo caso clinico conferma come sia necessario un team multidisciplinare nello studio della sincope.

P295

IMPATTO DELLE CONTROMANOVRE FISICHE SULLA QUALITÀ DELLA VITA, STATO D'ANSIA E DEPRESSIONE NEI PAZIENTI CON SINCOPE NEUROMEDIATA

Francese M.[1], Giuffrida C.[2], Lucà F.[3], Rao C.M.[4], Benedetto F.A.[4], Gulizia M.M.[1]
[1]U.O.C. Cardiologia, Ospedale Garibaldi Nesima, Catania, Italy, [2]Università di Catania, Catania, Italy, [3]Unità di Terapia Intensiva Cardiologica e Cardiologia, Marsala, Italy, [4]Cardiologia Riabilitativa, Ospedale Melacrino Morelli, Reggio Calabria, Italy

Introduzione. La sincope vasovagale è la più comune forma di sincope; di natura benigna, non si associa ad incremento di mortalità. Tuttavia può condizionare un peggioramento della qualità della vita in un significativo numero di pazienti, particolarmente quando recidivante. Scopo del nostro studio è stato quello di esaminare, tramite la compilazione di questionari specifici, l'aspetto psicologico di questi pazienti all'arruolamento ed ai FU.
Metodi. In accordo con i metodi di arruolamento del PC Trial, sono stati arruolati 56 pazienti di età compresa tra 16 e 60 anni (età media 28,5 anni) con una storia di almeno tre episodi sincopali negli ultimi due anni oppure un episodio nell'ultimo anno e almeno tre episodi presincopali nell'ultimo anno, in presenza di prodromi. Prima dell'arruolamento i pazienti, in accordo con le Linee Guida ESC sono stati sottoposti ad una valutazione iniziale (anamnesi, esame obiettivo ed ECG) e successivo Head Tilt Test (secondo il protocollo italiano). Solo 28 dei 56 pazienti oltre alla terapia standard (maggior apporto di sale, di liquidi, abolizione delle bevande alcoliche e lieve attività fisica) sono stati istruiti a seguire le manovre di contropressione fisica (arm-tensing, handgrip e leg-grossing) al manifestarsi dei prodromi e fino alla scomparsa degli stessi. Tutti i pazienti compilavano un questionario sulla qualità della vita, uno sull'ansia ed uno sulla depressione. I FU si sono protratti fino a 48 mesi. I questionari sulla qualità della vita,sull'ansia e sulla depressione sono stati compilati all'arruolamento ed ai FU. I questionari utilizzati sono stati:SF-363,Beck Anxiety Inventory (BAI) e Beck Depression Inventory II (BDI II).
Risultati. Dai dati ottenuti dall'SF-36, all'arruolamento la popolazione "convenzionale" ha una qualità di vita migliore rispetto alla popolazione "manovre CP", al progredire di FU la situazione tende ad invertirsi e la popolazione "manovre CP" migliora significativamente fino quasi a superare al 48° mese la popolazione "convenzionale" (Fig. 1-2). I dati ottenuti analizzando i due questionari, BAI e BDI-II, evidenziano un miglioramento significativo nel BAI ed un trend di miglioramento nel BDI-II, anche se non significativo, della popolazione che effettua le contromanovre rispetto a quelli che fanno solo la terapia convenzionale (Fig. 3-4).
Conclusioni. La sincope pur essendo, nella maggior parte dei casi, di natura benigna compromette la qualità della vita dei pazienti possono mostrare tratti depressivi o di ansia. Le contromanovre fisiche permettono al soggetto di riappropriarsi del controllo sulla propria vita, attraverso una ristrutturazione degli schemi cognitivi. Dai dati ottenuti dal nostro studio emerge un miglioramento significativo per quanto riguarda l'ansia nei soggetti che effettuano le contromanovre fisiche, mentre per la depressione il miglioramento emerso non è significativo. Ne consegue, comunque, un netto miglioramento della loro qualità di vita.

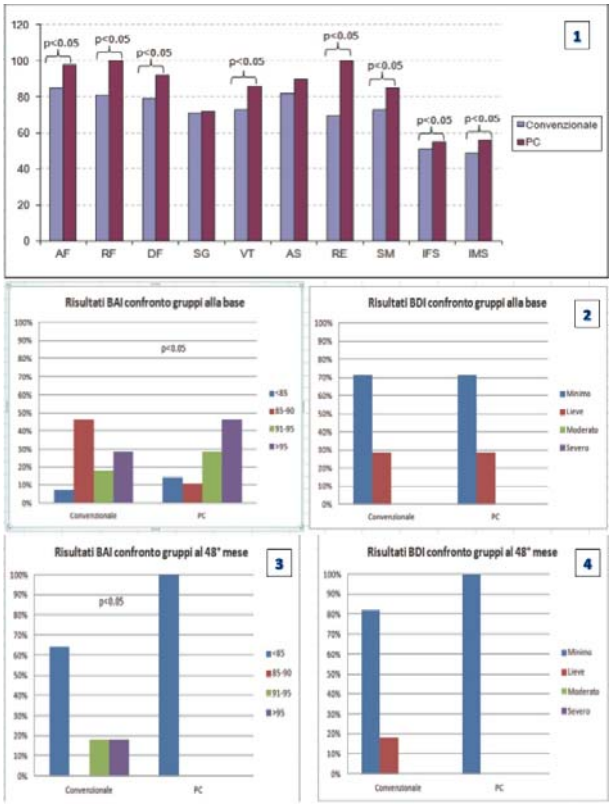

P296

RIPRODUCIBILITÀ DI PSEUDOSINCOPE PSICOGENA ALL'HEAD UP TILT TEST: DESCRIZIONE DI UN CASO

Morandi F., Simoncelli U., Pecora D., Sorgato A., Magni E., Perotti A.M., Cuccia C.
Fondazione Poliambulanza, Brescia, Italy

Scopo. La pseudosincope psicogena (PPS) è un disturbo verosimilmente sottostimato nella pratica clinica (prevalenza 0-8%) che differisce dalla sincope in quanto caratterizzato da un'apparente perdita di coscienza. L'head up tilt test (HUTT) è un esame che può riprodurre la PPS con una sensibilità dell'81% ed è diagnostico quando la transitoria perdita di coscienza è preceduta da un incremento della frequenza cardiaca e della pressione arteriosa. Tale metodica può inoltre essere combinata con monitoraggio mediante video-elettroencefalogramma (EEG) e doppler transcanico (TDC) per escludere rispettivamente la diagnosi di epilessia e di ipoperfusione cerebrale.
Metodi. Una paziente di anni 25, normotesa, dal 2009 lamentava episodi di perdita di coscienza preceduti da offuscamento del visus ed astenia. Al recupero della coscienza riferiva cardiopalmo, tremore e stato confusionale con agitazione. In due occasioni gli episodi erano insorti alla guida dell'auto e si erano associati a lieve deficit di sensibilità dell'emivolto sinistro e dell'arto superiore sinistro, regredito dopo somministrazione di benzodiazepine. La valutazione cardiovascolare di base con ECG, ecocardiogramma ed ECG Holter era risultata negativa. Anche la valutazione neurologica di base era risultata normale. La paziente è stata sottoposta in tre differenti sedute ad HUTT (basale e con somministrazione di nitroglicerina sublinguale), HUTT combinato con monitoraggio di video-EEG (basale e con somministrazione di nitroglicerina sublinguale), HUTT combinato con TDC (basale e con somministrazione di placebo).
Risultati. In tutti e tre gli HUTT è stato indotto un episodio di perdita di coscienza in concomitanza con incrementati valori di pressione arteriosa sistemica e di frequenza cardiaca, rispettivamente all'undicesimo minuto ed al nono minuto dopo somministrazione di nitroglicerina sublinguale ed al sesto minuto dopo somministrazione di placebo. Si assisteva al completo rilascio del tono muscolare ed al recupero della coscienza in Trendelemburg dopo sollecitazione verbale, con normalizzazione dei valori di pressione arteriosa e di frequenza cardiaca. La paziente riconosceva in parte la sintomatologia che precedeva gli eventi sincopali clinici (astenia agli arti inferiori, cardiopalmo, sensazione di calore). L'EEG non evidenziava alterazioni durante l'evento, mentre il TDC mostrava un calo di velocità di flusso cerebrale non significativo. La paziente veniva sottoposta a valutazione psichiatrica con diagnosi di disturbo di conversione ed indicazione a psicoterapia. Successivamente non ha più lamentato sincopi.

- Copyright - Il Pensiero Scientifico Editore downloaded by IP 216.73.216.169 Sat, 12 Jul 2025, 09:22:31

Conclusioni. L'HUTT, combinato con monitoraggio EEG e con TDC, è una metodica che nel caso descritto ha consentito di indurre riproducibilmente la PPS dimostrando l'assenza di vera ipoperfusione cerebrale e di alterazioni dell'EEG durante l'apparente perdita di coscienza. Nella nostra esperienza, nel sospetto di PPS la somministrazione di placebo si è rivelata una manovra trigger della perdita di coscienza con efficacia analoga alla somministrazione di nitroglicerina sublinguale.

Cardiopatie e stroke

P297

LA TERAPIA ANTIARITMICA ED ANTICOAGULANTE ORALE NELL'ANZIANO: CASO CLINICO

Ciarambino T.[1], Politi C.[2], Giordano M.[3]
[1]F. Veneziale, Isernia, Italy, [2]Isernia, Italy, [3]Seconda Università degli Studi di Napoli, Napoli, Italy

Donna di 89 aa giunge in P.S. per dispnea, ipotensione e diarrea. In anamnesi: Cardiopatia degenerativa. Stenosi aortica moderata. IRC (III stadio). Terapia a domicilio: furosemide 25 mg, 1 cp a gg alterni; propafenone 150 mg, 1 cp BID; spironolattone 100 mg, 1 cp a gg alterni; ASA 100 mg, 1 cp QD. Esame obiettivo: Vigile, Dispnoica, Toni ritmici, tachicardici e pause libere. Parametri vitali: P.A. 130/80 mmHg, FR 26 atti/min, FC 150 bpm, SO2 92% AA. Esami di laboratorio: Creatinina 2.12 mg/dl, azotemia 101 mg/dl, PRObnp 15.546 pg/ml, Hb 11.4 g/dl, TSH 0.17 mcUI/mL, FT3 1.31 pg/ml, FT4 1.15 ng/dl. ECG: Tachiaritmia ventricolare EGA: Acidosi metabolica. Si provvede alla correzione dell'acidosi metabolica. Rx torace: Versamento pleurico bilaterale. Ipertensione piccolo circolo
Ecocardiografia: LAD 44 mm, FE 50%, SIV 12 mm, Stenosi aortica severa, PAPs 55 mmHg. Terapia: 1/2 fl Propafenone 10 mg in bolo con successivo arresto cardiorespiratorio
La paziente viene sottoposta a manovre di RCP sec ACLS e DC Shock (200 J). Si osserva ritmo da fibrillazione atriale ad alta risposta ventricolare (150 bpm) e si inizia terapia anticoagulante con warfarin 2 cp. Si pratica amiodarone 1 fl in bolo, seguito da 3 fl in 250 glucosata (18 ml/h).
Successivo ECG: ritmo da Fibrillazione atriale (110 bpm). Inizia amiodarone 1 cp. Dopo 10 giorni dall'ingresso: P.A. 100/60 mmHg, SO2 95% AA, FC 110 bpm. Gli esami di laboratorio pervenuti mostrano: INR fuori range (>7), anemia severa (Hb 8.6 g/dl. Si sospende terapia anticoagulante orale, si soprassiede alle indagini endoscopiche (precarietà clinica) e si corregge l'anemia (supporto trasfusionale raggiungendo valori di Hb pari a 10 g/dl). La paziente decede in 12° giornata per morte improvvisa. Il caso clinico presentato consente delle ulteriori riflessioni sulla scelta della terapia antiaritmica ed anticoagulante orale nell'anziano, ed in particolare della dose terapeutica.

P298

ICTUS ISCHEMICO CRIPTOGENICO: CHIUDERE O NON CHIUDERE IL PFO?

Zuin G., Cutolo A., Mangino D., Cutaia V., Venturini A., Rigo F.
Ospedale Dell'Angelo, Mestre-Venezia, Italy

Introduzione. L'ictus ischemico critpogenico è una sindrome clinica consistente in un deficit neurologico focale o globale, correlato a una lesione ischemica alla tomografia computerizzata o alla risonanza magnetica che non ha una causa soggiacente nonostante un'approfondita ricerca con le tecniche diagnostiche attualmente disponibili. La persistenza di un forame ovale pervio (PFO) e le aritmie sopraventricolari come la fibrillazione atriale sono tra le cause più frequentemente messe in relazione all'ictus criptogenico. La prevalenza di PFO nell'ictus criptogenico con eco transesofageo arriva al 50%. La chiusura del PFO è stata proposta nei pazienti con ictus criprtogenico recidivante. I risultati degli studi controllati non sono ancora concordi sull'utilità della chiusura del PFO. Presentiamo un caso clinico di recidiva di ictus dopo la chiusura di un PFO.
Materiale e metodo. Maschio di 52 anni con i seguenti dati anamnestici: appendicectomia, lussazione spalla sx, ipertrofia prostatica benigna, ernia inguinale in attesa di intervento. Nel nov 2013 viene ricoverato per attacco ischemico transitorio. Durante il ricovero viene eseguito un ecocardiogramma con riscontro di insufficienza mitralica severa da prolasso, PFO. Alla CNG coronarie indenni. L'11/4/2014 viene sottoposto ad intervento cardiochirurgico di plastica valvolare mitralica e chiusura del PFO. L'ECG mostra sempre ritmo sinusale. Viene dimesso dall'Ospedale dopo 7 gg in terapia anticoagulante con warfarina. Il 16/7/2014 al controllo ambulatoriale il paziente è asintomatico e viene sospesa la warfarina e iniziata terapia con Acido acetilsalicilico alla dose di 100 mg/die. L'11/9/2014 viene ricoverato in Neurologia per una recidiva di attacco ischemico transitorio con deficit nell'espressione verbale. Alla RMN cerebrale diretta presenza di due minute areole iperintense cortico-sottocorticali temporo-occipitali a sinistra da fatti vascolari ischemici recenti. L'ECG dinamico di 24 ore è negativo per la presenza di aritmie. Il paziente viene dimesso in terapia anticoagulante con warfarina. Nel successivo follow up il paziente è rimasto asintomatico. 19/12/2014 un ECG dinamico di 72 ore mostra BPSV ripetitivi con episodi di massimo 8 battiti a frequenza di 171 bpm.
Discussione e conclusioni. L'ictus ischemico appare una delle maggiori cause di mortalità e morbilità nel mondo occidentale. La presenza di un PFO ha alimentato l'ipotesi che l'embolia paradossa sia la causa più frequente dell'ictus criptogenico. Non esistono al momento studi controllati che dimostrino la causalità di questa associazione e la superiorità della chiusura del PFO sulla terapia medica con anticoagulante. La decisione se chiudere il PFO deve essere presa dopo una attenta valutazione delle caratteristiche cliniche e anatomiche del paziente. Le cause di ictus critpogenico aritmiche vanno ricercate insistentemente con monitoraggi prolungati del ritmo.

P299

RISK FACTORS (IN THE PATIENT AND IN THE POPULATION) FOR STROKE EVENTS IN SOUTH OF ITALY.

Capuano V.[1], Marchese F.[2], Capuano R.[1], Iannone A.G.[2], Capuano E.[1], Lamaida N.[2], Franculli F.[2], Capuano E.[1]
[1]Unit of Cardiology and UTIC, "G. Fucito" Hospital", Mercato S. Severino, Azienda Ospedaliera Universitaria Integrata di Salerno (Italy), Salerno, Italy, [2]Canopo Centro Studi, Salerno, Italy

Background. Stroke is the second leading cause of death worldwide and the leading cause of acquired disability in adults in many geographic areas. Nevertheless, there are few available studies that identify risk factors associated with it, and the weight that they have in various populations (Risk of Population).
Purpose. This work aims to contribute to the knowledge of the distribution of risk factors and their weight in the population in an area of Sud Italy.
Materials and methods. The data relates to a randomized cohort of 1200 subjects (aged 35-74 years) enrolled in 1998-99. Ten years later (2008-09) were contacted. In the present work we have analyzed the data on 32 patients who have had a cerebrovascular accident (stroke or TIA) with the cohort of subjects who had no event (804 subjects: 378 men and 426 women). We have analyzed the main factors of risk, is calculated for each: the prevalence, the absolute risk, the odds ratio (OR), the Additional Risk (AR) = (Risk of exposed to the risk factor - Risk of non-exposed), the Population Attributable Risk (PAR) = (Additional risk * Prevalence) and finally the Fraction of risk attributable to population (FAP) = (PAR/total incidence of the disease).
Results. In the comparison between the two groups (patients with events and patients without events) risk factors that showed statistical significance are: age, SBP, BMI, Cholesterol, triglycerides, Glycaemia and hyperinsulinemia. The OR greatest impact were: Glycaemia (5.1), BMI (3.3) and PAS (2.9). The linear regression analysis identified in Glycaemia and BMI the only independent variables. FAP with the most weight are PAS (47.4%) and BMI (42.6%).
Conclusions. Our data confirm that the high incidence of stroke in Campania is linked precisely to the high prevalence of obesity and arterial hypertension, as previously reported. While the O.R. and linear regression study the role of risk factors in influencing the development of the disease in the individual patient, in the analysis of the impact of these factors on the population and therefore in primary prevention, rather than the OR should be considered the FAP. These data, however, are scant in the literature and, therefore, our results seem particularly interesting, but they are important only when used by healthcare professionals to carry out programs of prevention cerebrovascular targeted.

P300

ACUTE STROKE COMPLICATING SPONTANEOUS DISSECTION OF INTERNAL CAROTID ARTERY: EFFECTIVE PERCUTANEOUS TREATMENT COMBINING ADVANCED CORONARY AND CAROTID TECHNIQUES

Pacchioni A., Reimers B.
Ospedale Civile, Mirano, Italy

A 62-year-old man with history of arterial hypertension, was admitted in the Neurology ward for a TIA due to spontaneous dissection of proximal left internal carotid artery (ICA). Initially managed conservatively with heparin, the patient suffered a massive left hemispheric stroke with global aphasia and right hemiparesis (NIHSS 22). At urgent carotid angiography a long occlusive dissection of left ICA up to petrous sinus was present, without adequate contralateral flow into the middle cerebral artery (MCA) through the Willis circle. CAS with proximal protection (Medtronic Invatec MoMa 9 Fr) was then performed: during flow blockage a standard 0.014" coronary wire (Abbott BMW) went into the dissection and could not be advanced further. A hydrophililc polymeric 0.014" wire (Asahi Fielder FC) over a coronary microcatheter (Terumo Finecross) managed to reenter in the true lumen distally (so-called "parallel wire" technique). The progression of the wire was

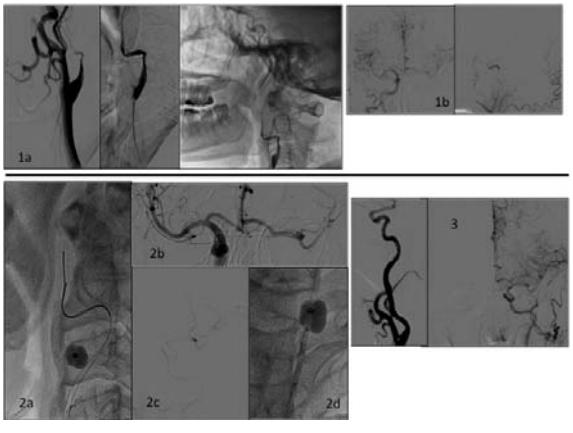

- Copyright - Il Pensiero Scientifico Editore downloaded by IP 216.73.216.169 Sat, 12 Jul 2025, 09:22:31

controlled performing injections in the contralateral right ICA which presented cross flow to the left MCA. Once the wire got into the MCA, the microcatheter was advanced and the position checked again with a gentle injection of contrast medium. The hydrophilic wire was exchanged for a standard one with a trapping balloon inside the MoMa catheter. After multiple predilatations with 3.5 non compliant balloons, 2 open cell stents (Cordis Precise) were deployed and postdilated with 5.5 balloon, achieving complete reconstruction of left ICA and restoring of adequate blood flow in th MCA. No complications occurred and neurological status of the patient slowly improved to a NIHSS 4, 3 months after the procedure.

P301

SILENT CEREBRAL EMBOLISM DURING CAROTID ARTERY STENTING: DISTAL VERSUS PROXIMAL PROTECTION IN PATIENTS WITH STABLE CAROTID STENOSIS

Pacchioni A.[1], Mugnolo A.[2], Penzo C.[1], Nikas D.[1], Saccà S.[1], Turri R.[1], Ferro J.[1], Torabi S.[3], Versaci F.[4], Reimers B.[1]

[1]Ospedale Civile, Mirano, Italy, [2]Ospedale Mater Salutis, Legnago, Italy, [3]Villa Maria Cecilia, Cotignola, Italy, [4]Ospedale Civile, Campobasso ed Isernia, Italy

Hypothesis. Previous study revealed high incidence (up to 80%) of new asymptomatic cerebral lesion after CAS, with conflicting results comparing proximal protection with filter. Heterogeinity in patient selection, CAS techniques and operators' experience could have biased previous results.

Objectives. To establish if proximal protection with flow reversal, performed by experienced operators in a high volume center, may be more effective than filters in preventing cerebral embolization during CAS in patients with stable carotid disease.

Design and methodology. Patients with internal carotid artery >70%, without recent (<6 months) ischemic cerebral events, were randomly assigned to CAS with flow reversal (FR) or filter protection (FP). Primary endpoint was the incidence of new cerebral ischemic lesions assessed by diffusion-weighted magnetic resonance (DW-MRI) imaging. Secondary endpoints were: number and diameter of new ischemic lesions; number of microembolic signals (MES) assessed by bilateral transcranial Doppler monitoring during all phases of the procedure. Major cardiovascular and cerebral events (MACCE) at 30 days were recorded. Expected rate of new cerebral lesion was 50% in FP, 17% in FR (as reported by previous studies); with alfa 5% and 1-beta 80%, sample size was 30 patients/group.

Results. 60 patients were randomized. No difference in baseline and procedural characteristics were present. Incidence, number and diameter of new cerebral ischemic lesions, as number of MES and 30 days MACCEs were not significantly reduced by FR compared to FP (table).

Conclusions. This randomized trial of patients with stable severe carotid disease undergoing CAS showed a very low incidence of new ischemic lesions in both group. FR protection did not significantly reduce cerebral embolization.

	filter (n=30)	proximal protection (n=30)	p
age (mean ± SD)	71.2 + 1.24	72.1 + 0.9	0.56
female, n (%)	6 (20%)	8 (26.6%)	0.76
high surgical risk, n (%)	10 (33.3%)	12 (40%)	0.78
target ICA left, n (%)	17 (56.6%)	14 (46.6%)	0.6
complex arch, n (%)	6 (20%)	9 (30%)	0.55
target ICA stenosis (mean + SD)	84.4 + 1.8	85.5 + 1.6	0.63
Results			
pts with at least 1 new lesion, n (%)	5 (16.6%)	3 (10%)	0.7
number of new lesions (mean + SEM)	0.4 + 0.26	0.16 + 0.1	0.41
diameter (mm, mean + SEM)	4.83 + 0.5	6.6 + 1.6	0.18
new contralateral lesions, n (%)	1 (3.3%)	0	
MES, median (interquartile range)	125 (91-161)	103 (87-185)	0.6
MACCE at 30 days, n (%)	1 (3.3%)	1 (3.3%)	1

P302

VARIAZIONI CIRCADIANE E STAGIONALI NELLA INSORGENZA DI FIBRILLAZIONE ATRIALE SINTOMATICA: STUDIO SU 66 PAZIENTI

Lavanga S., Nassiacos D.

Ospedale Saronno, Saronno, Ao Busto A. (VA), Italy

Per valutare se vi fossero variazioni circadiane e/o stagionali nella insorgenza di fibrillazione atriale (FA) acuta (< 48 ore di durata), abbiamo studiato 66 pazienti consecutivi con tale aritmia, arruolati in uno studio randomizzato, approvato dal nostro comitato etico, iniziato il 20/2/2007 e chiuso il 31.12.2012.

Metodo. Dal database dello studio dal titolo "Boli e.v. ripetuti di flecainide per l'interruzione della fibrillazione atriale acuta: studio randomizzato per regime di trattamento in singolo cieco", abbiamo rilevato l'ora, il giorno della settimana e la data dell'insorgenza dell'aritmia. Tali valori sono stati suddivisi in 4 fasce orarie (dalle ore 0:00 alle 5:59, dalle ore 6:00 alle11:59, dalle ore 12:00 alle 17:59 e dalle ore18:00 alle ore 23:59) e in 4 stagioni (Inverno dal 22 Dicembre al 20 Marzo, Primavera dal 21 Marzo al 20 Giugno, Estate dal 21 Giugno al 21 Settembre e Autunno dal 22 Settembre al 21 Dicembre).

Risultati. Il numero di eventi in base all'ora è risultato come segue: 0:00-5:59→ 24 eventi, 6:00-11:59→ 19 eventi, 12:00-17:59→ 13 eventi e 18:00-23:59→ 10 eventi. Il numero di eventi in base alle stagioni è risultato come segue:

Anno	Inverno	Primavera	Estate	Autunno	Totale
2007	1	7	2	7	17
2008	4	7	5	5	21
2009	3	6	0	3	12
2010	2	0	0	3	5
2011	2	5	0	1	8
2012	2	0	1	0	3
Totale	14	25	8	19	66

Il tempo medio al ripristino del ritmo sinusale è risultato 9.9 ± 4 minuti nel gruppo infusione (GR-I) vs 6,11 ± 4,4 minuti nel gruppo boli (GR-B) (P 0,008). L'RR medio prima del trattamento era 540 ±114 msec nel GR-I vs 509± 102 nel GR-B (p = NS). L'età media era 65,8 ± 13 anni nel GR-I e 64,4±10,6 nel GR-B. La cardiopatia associata era rispettivamente per GR-I e Gr-B ipertensiva in 11 e13, valvolare in 9 e 10, altre in 1 e 3, e assente in 12 e 19 pazienti. Diciotto pazienti erano maschi e 15 erano donne nel GR-I e 21 erano maschi e 12 erano femmine nel GR-B. La durata media dell'aritmia, al momento del trattamento era 13,6 ±9,6 ore nel GR-I vs 10,6 ± 8,2 nel GR-B (p = NS). La razza erano tutti caucasici (64 italiani, un albanese e un arabo).

Conclusioni. Questi dati suggeriscono che, l'insorgenza di FA acuta presenta una variazione circadiana con un picco nelle prime ore della giornata (h 0:00-5:59) e una variazione stagionale con un picco in primavera e uno in autunno.

P303

GESTIONE AMBULATORIALE DEI PAZIENTI IPERTESI CON INDICAZIONE AGLI ANTICOAGULANTI ORALI: ESPERIENZA DI UN ANNO DELL'AMBULATORIO DELLA FIBRILLAZIONE ATRIALE NELL'AREA FIORENTINA

Paolini D.[1], Bianchi S.[1], Trausi F.[1], Grifoni C.[1], Mariannini Y.[1], Lazzeretti D.[1], Perrotta M.E.[2], Covelli A.[2], Bertolini P.[2], Mazzucchelli M.[2], Mazzini M.[2], Conti A.[2]

[1]Azienda Ospedaliero-Universitaria Careggi, Firenze, Italy, [2]Nuovo Ospedale Apuano, Massa, Italy

Introduzione. La Fibrillazione Atriale (FA) è una patologia molto frequente nei paziente anziani e negli ipertesi. Nei pazienti con elevato rischio cardioembolico, identificati da un elevato CHA2DS2-VASc score, è necessaria una immediata anticoagulazione che inizi già dal Dipartimento di Emergenza (DE). Il Warfarin (W) necessita un attento monitoraggio e ha mostrato un elevato rischio di sanguinamento, motivi per cui in ultima analisi, il W è prescritto solamente a metà dei pazienti che ne hanno indicazione; inoltre la metà dei pazienti trattati con W sospende la terapia nei primi mesi di trattamento e la metà dei pazienti che assumono regolarmente il farmaco non mantengono un controllo dell'INR ottimale. I Nuovi Anticoagulanti Orali (NAO) hanno dimostrato una efficacia non inferiore al W nella prevenzione degli eventi ischemici cardioembolici ed un minor rischio di sanguinamento. Lo scopo del presente studio è stato quello di analizzare l'efficacia e la sicurezza dei due trattamenti in una popolazione di pazienti gestiti in un setting ambulatoriale.

Metodi. Una popolazione non randomizzata di pazienti con FA non valvolare (FAnv) è stata gestita in accordo con le Linee Guida Internazionali e il CHA2DS2VASc-score da un medico dedicato. È stato eseguito un follow-up a breve e lungo termine. Sono stati esclusi i pazienti con una valvulopatia moderato-severa. L'endpoint principale era l'incidenza di eventi cardioembolici; gli end-point secondari erano sanguinamenti maggiori, effetti collaterali non emorragici ed il gradimento dei pazienti e dei familiari alla terapia proposta basata su una scala numerica di valutazione.

Risultati. Sono stati arruolati 435 pazienti nel periodo tra Luglio 2013 e Luglio 2014; 384 (88%) sono stati trattati con un anticoagulante orale (157 con NAO, gruppo A e 227 con W, gruppo B); 51 (12%) non hanno ricevuto alcun trattamento anticoagulante. I pazienti del gruppo A sono risultati essere più anziani (77±8 anni del gruppo A vs 74±11 anni del B, p=0.001) e con una maggior prevalenza di Ipertensione Arteriosa (88% A vs 76% B, p=0.005). I pazienti del gruppo A avevano inoltre un CHA2DS2VASc-score più elevato (4.0±1.4 A vs 3.1±1.5 B, p<0.001) e un elevato HASBLED-score (3.3±1.1 A vs 1.8±1.0 B, p<0.001). Al follow-up a lungo termine sono stati identificati 8 eventi: 6 (1%) sanguinamenti maggiori (1 nel gruppo A e 5 nel gruppo B, p=NS), 2 ictus cardioembolici (1 in entrambi i gruppi). Nel gruppo A solo 2 (1%) pazienti non hanno intrapreso il trattamento e 20 (13%) lo hanno sospeso; mentre nel gruppo B 47 (22%) pazienti non hanno mai intrapreso la terapia, 25 (12%) l'hanno sospesa precocemente, e 13 (6%) dimostravano uno scarso controllo dell'INR (complessivamente 22,14%, pazienti nel gruppo A vs 75, 40%, nel gruppo B, p=0.001). La soddisfazione dei pazienti e dei familiari in merito alla terapia anticoagulante era significativamente superiore nel gruppo A rispetto al gruppo B.

- Copyright - Il Pensiero Scientifico Editore downloaded by IP 216.73.216.169 Sat, 12 Jul 2025, 09:22:31

Conclusioni. I NAO hanno dimostrato sicurezza comparabile e maggiore sicurezza rispetto al W nella gestione ambulatoriale di pazienti con FAnv. I pazienti hanno dimostrato una maggiore soddisfazione per la terapia con NAO rispetto al W.

P304

TROMBOEMBOLISMO ACUTO CEREBRALE IN CORSO DI SINDROME DI TAKO-TSUBO

Di Saverio M.C.[1], Clemente D.[1], Duronio G.[1], Cosenza A.[1], Gizzi G.[1], Falcone A.[2], Penco M.[1], Romano S.[1]
[1]Università degli Studi di L'Aquila, Scuola di Specializzazione in Malattie dell'Apparato Cardiovascolare, L'Aquila, Italy, [2]Ospedale Civile Santo Spirito, Pescara, Italy

Donna di 71 anni, esegue accesso al Pronto Soccorso per dolore toracico irradiato al dorso, insorto da circa 3 ore, associato ad episodio lipotimico e disorientamento spazio-temporale. In anamnesi presenta storia di ipertensione arteriosa e dislipidemia.
Si esegue TC cranio senza mdc, con esito negativo per lesioni ischemiche o emorragiche in atto. Dati il sovraslivellamento dell'ST-T in DI, aVL e V6, il significativo incremento enzimatico (TpTHs 128.6 pg/ml) ed il riscontro ecocardiografico di ipocinesia apicale, si procede a studio coronarografico urgente. L'esame evidenzia la presenza di malattia coronarica non critica e la ventricolografia conferma le dissinergie dei segmenti antero-laterale medio e dell'apice con lieve riduzione della funzione sistolica globale (FE 45%). Viene posta diagnosi di sindrome di Tako-Tsubo tipica.
In IV giornata la paziente mostra deficit grave del VII nervo cranico, con asimmetria della rima buccale, disartria ed ipotonia ed ipoestesia dell'emilato sinistro. Escluse con TC cranio eventuali lesioni emorragiche in atto, si pratica trombolisi sistemica con rTPA, con parziale risoluzione del quadro clinico. La TC cranio ripetuta dopo 24 h dall'esordio della sintomatologia mostra ipodensità sfumata cortico-sottocorticale in sede temporo-parietale destra, riferibile a focolaio di sofferenza ischemica in evoluzione.
L'ecocolor Doppler dei vasi epiaortici esclude la presenza di ateromasia carotidea significativa. Si ripete l'ecocardiogramma che mostra la presenza di apposizione trombotica apicale nel ventricolo sinistro. Si inizia terapia con warfarin. Al controllo dopo 20 giorni di terapia anticoagulante la paziente appare asintomatica, in buon compenso di circolo e mostra completa risoluzione del quadro neurologico. All'ecocardiogramma non appare più visualizzabile l'apposizione trombotica apicale e risultano parzialmente regredite le dissinergie segmentarie precedentemente segnalate.
Circa il 2.5% dei pazienti con diagnosi iniziale di SCA risultano poi affetti da sindrome di TakoTsubo e questa condizione predispone alla formazione di trombi intracardiaci; tuttavia le complicanze tromboemboliche sono eventi rari che avvengono in circa lo 0.8% dei casi.

P305

MASSIVE PULMONARY THROMBOEMBOLISM IN ATRIAL SEPTAL DEFECT: A CASE REPORT OF A PATIENT WITH HUNTINGTON CHOREA

Cottini M., Corazzari C., Terrieri F., Papesso F.J., Beghi C.
Ospedale di Circolo Varese, Varese, Italy

Background. Defects in the atrial septum are most common. They appear at various sites in the septum. The foramen ovale is where the fossa ovalis disappears behind the superior septal limbus. Generally, the higher pressure in the left atrium keeps the fossa ovalis flap apposition to the superior septal limbus and therefore the opening remains closed. It is occurring in 10% to 20% of the normal population. It has been increasingly recognized as a mediator of paradoxical embolism (air, thrombus and fat). Paradoxical embolism through patent foramen ovale is a rare and infrequent event accounting than 2% of all arterial emboli. Diagnosis of it is based on three criteria: evidence of arterial emboli, a right-to-left shunt and thrombus in the venous system or in the right atrium. Most of right atrial thrombi are made from deep vein thrombosis. Deep vein thrombosis in the general population is nearly 1 in 5.000. Many patients have increase predisposition to hypercoagulability (deficit of factor C and S, antithrombin III, factor V Leiden, paroxysmal nocturnal hemoglobinuria and so on) which can present with deep vein thrombosis. Floating right thrombi are uncommon and are often associated to pulmonary embolism. Most of these thrombi are vermicular and they often arise from the leg veins.
Case presentation. We report a case of 59-years-old man with Huntington Chorea with a history of dyspnoea and acute coronary syndrome. He was hospitalized because of a massive pulmonary embolism due to a migration of a part of thrombus. While it was trapping in the patent foramen ovale, it has obstructed the left ventricular outflow.
Conclusion. This case is a representative example of a massive paradoxical thromboembolism consequent patent foramen ovale in patient neither history of cardiovascular disease nor symptoms of deep vein thrombosis. The early diagnosis by transthoracic echocardiography of atrial septal defect could address to the correct therapeutic options (cardiac surgery, thrombolysis or anticoagulation) and reduce risk-rate of recurrent or life-threatening thromboembolic events. Therefore the treatment of patients with patent foramen ovale and a presumed paradoxical embolism remains controversial.

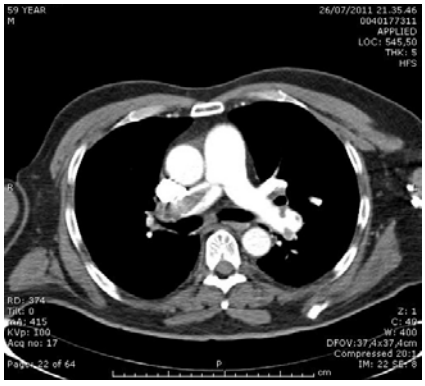

P306

UNA MASSA ATRIALE SILENTE

Peruzza F., Hiso E., Perazzolo Marra M., Cucchini U., Badano L.P., Iliceto S., Cacciavillani L.
Policlinico Universitario Padova, Padova, Italy

Donna, 66 anni. Anamnesi positiva per artrite reumatoide/connettivopatia lupica; pregresso intervento di escissione di massa ovarica, familiarità per coronaropatia e pregresso tabagismo.
Da alcuni mesi riferiva comparsa di nausea e inappetenza associata a calo ponderale. Accedeva in PS per comparsa di iperpiressia, dolore retrosternale associato a cardiopalmo ed esacerbato dall'inspirio; all'ECG ritmo sinusale con segni di ipertrofia ventricolare sinistra, ingrandimento atriale sinistro, alterazioni della ripolarizzazione nelle derivazioni settali. Agli esami ematochimici riscontro di lieve anemia normocitica con aumento degli indici di miocardiocitolisi e degli indici di flogosi. Seguiva pertanto ricovero in Medicina Generale con diagnosi di sospetta pericardite. Durante la degenza la paziente si manteneva asintomatica per angor, cardiopalmo e dispnea. In II giornata di ricovero eseguiva ecocardiogramma trans-toracico di controllo con evidenza di massa polimorfa 8 x 3 cm di aspetto sessile all'interno dell'atrio sinistro, aggettante durante diastole in Vsin con parziale ostruzione dinamica (gradiente trans valvolare medio 9 mmHg); tale immagine risultava compatibile con mixoma atriale o trombo.
Al fine di discernere tra trombo e mixoma la paziente veniva sottoposta ad ecocardiogramma 3D (non eseguita RMN cardiaca per claustrofobia e clip metallica in sede ovarica) che concludeva per massa atriale con caratteristiche ecocardiografiche di mixoma, adesa al setto interatriale con prolasso diastolico verso la cavità ventricolare; ventricolo sinistro lievemente dilatato con lieve riduzione della funzione di pompa in assenza di alterazioni della cinetica regionale, IM lieve-moderata, sezioni destre nella norma. La paziente veniva quindi rapidamente sottoposta a CNGF che documentava coronaropatia monovasale non critica a carico di ramo discendente anteriore, e a successivo intervento cardochirurgico di asportazione della massa atriale in sternotomia. Dopo atriotomia si evidenziava una massa atriale sinistra peduncolata con inserzione in prossimità della fossa ovale; veniva eseguita exeresi del setto interatriale in sede di peduncolo e asportazione della massa per via trans-settale con successiva ricostruzione della fossa ovale e dell'atrio mediante patch di prolene. Il decorso post-operatorio risultava privo di complicanze con dimissione in VII giornata post-operatoria. L'analisi istologica della massa risultava conclusiva per mixoma atriale.

Conclusioni. Il corteo di sintomi e gli esami bioumorali hanno deposto inizialmente a favore di un quadro di pericardite. L'esecuzione di esami strumentali di base ed avanzati (ecocardiogramma 3D) non solo ha permesso di giungere alla diagnosi corretta, ma ha aggiunto informazioni fondamentali circa la natura e la sede della massa, che hanno permesso di pianificare in maniera adeguata e tempestiva il successivo iter terapeutico.

- Copyright - Il Pensiero Scientifico Editore downloaded by IP 216.73.216.169 Sat, 12 Jul 2025, 09:22:31

Criticità emergenti in aritmologia

P307

DISPERSIONE DEI PERIODI REFRATTARI COME PARAMETRO DI VULNERABILITÀ ELETTRICA CON INDUZIONE DI TV AL SEI IN PAZIENTE CON CARDIOPATIA INFARTUALE, FE 41% E CICATRICE POSTERO SETTALE

Incampo G., Palella M., Scalera G., Pirozzi M.R., Campagna M., Bux F., D'Agostino C.
Ospedale Di Venere, Bari Carbonara, Italy

Paziente uomo di 71 anni iperteso e dislipidemico. Nel Gennaio 2004, ricovero presso la nostra UOC per:" Infarto miocardico acuto anteriore con extrasistolia ventricolare complicata in fase acuta e scompenso cardiaco, coronaropatia ostruttiva critica monovasale". Nel Febbraio dello stesso anno si è ricoverato presso la Cardiologia Ospedaliera del Policlinico di Bari dove è stato sottoposto a PTCA su IVA media con stent. Nel 2005 ictus cerebri. Negli anni intercorsi ha effettuato ECG da sforzo, risultati negativi. In 13-14/05.2014 ha effettuato un ECG dinamico secondo Holter che ha evidenziato recrudescenza dell'aritmia ventricolare con fenomeni ripetitive (TVNS). In tale occasione veniva consigliato ricovero per ulteriori accertamenti. All'ECG di ingresso: "Ritmo sinusale, BAV di I Grado. BBD, segni di pregressa necrosi infero-apicale. All'Ecocardiogramma Color Doppler FE stimata del 41%. L'esame coronarografico ha evidenziato: lieve iperplasia immediatamente a valle dello stent precedentemente impiantato senza stenosi angiograficamente significative. Il secondo ramo diagonale, di buon calibro, presenta una stenosi ostiale del 70%. Conclusioni: "Lieve ateromasia coronarica in assenza di lesioni angiograficamente significative dei tronchi principali. Eventuale indicazione a test-imaging per valutazione di aree di sofferenza ischemica". Il paziente viene sottoposto a Studio Elettrofisiologico Intracavitario di inducibilità di aritmie maggiori. La stimolazione programmata in apice secondo protocollo con drive di 600, 500 e 400 msec ed extrastimolo progressivamente anticipato fino all'accoppiamento del secondo e del terzo, non ha indotto in apice aritmie significative. L'unico dato riscontrato è la lunghezza dei periodi refrattari effettivi in apice superiori a 410 msec. La stimolazione in infundibolo con lo stesso protocollo ha evidenziato periodi refrattari più brevi (210 msec) con un gap di circa 200 msec tra il distretto apicale e di efflusso. Già questo dato indica un substrato di dispersione elettrica predisposto a eventi aritmici maggiori. Infatti la stimolazione programmata in infundibolo con drive (S0-S0) di 600 msec ed S0-S1 = 240 msec e S1-S2 = 240 msec induce una TV sostenuta interrotta da overdrive a 300 b/m'. Viene pertanto posta indicazione ad impianto di AICD. Il gap di 200 msec tra i periodi refrattari assoluti in apice ed infundibolo sono espressione di vulnerabilità elettrica del substrato a prescindere da induzione o meno di TV e/o FV. In questo caso è stata indotta una TV sostenuta. Il GAP di 200 msec infatti equivale a un circuito di rientro di aritmia ventricolare ad elevata frequenza come si è dimostrato nel caso clinico in questione.

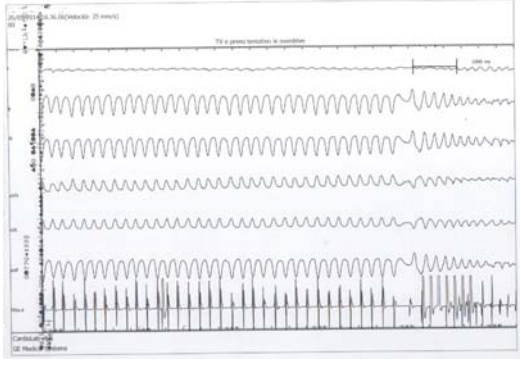

P308

TERAPIA DI RESINCRONIZZAZIONE CARDIACA (CRT): L'APPROCCIO EPICARDIO (EPI) NON È INFERIORE NÉ PER SICUREZZA NÉ PER RISULTATI A LUNGO TERMINE ALL'APPROCCIO TRANSVENOSO (TV)

Redaelli M.[1], Michelotti F.[2], Gerometta P.[1], Lucca E.[2], Nikoloz B.[2], Belvito C.[2], Esposito G.[1], Mascioli G.[2]
[1]Cardiochirurgia Humanitas Gavazzeni, Bergamo, Italy, [2]Elettrofisiologia Humanitas Gavazzeni, Bergamo, Italy

Background. La CRT è una procedura ormai standardizzata per il trattamento dei pazienti con scompenso cardiaco, con il duplice obiettivo e di ridurre morbidità e mortalità e di rallentare o fermare la progressione del reverse remodelling. Le indicazioni a tale tipo di terapia sono ben definite dalle attuali Linee Guida. Benché l'approccio standard sia considerato quello TV, con posizionamento del catetere per il ventricolo sinistro attraverso il seno coronarico, circa il 5% dei pazienti non presenta un'anatomia del sistema venoso cardiaco favorevole.

Materiali e metodi. Tra il gennaio 2008 ed il dicembre 2013 sono stati sottoposti ad impianto di CRT nel nostro Centro 177 pz. (116 M, età media 72 ± 9 aa, FEVSx 28 ± 5%, durata media del QRS 173 ± 25 ms, ischemici 51%), dei quali 148 sono tuttora in follow-up presso il nostro Centro. L'impianto è stato eseguito per via TV in 139 pazienti e per via EPI (per failure dell'impianto trans venoso) in 9 pazienti. Le caratteristiche basali (età, sesso, eziologia, FE e durata del QRS) dei due gruppi non erano significativamente diverse. Un paziente era considerato failure all'impianto TV nel caso o di sposizionamenti ripetuti del catetere (almeno 2) o di accessibilità unicamente della vena cardiaca media. In caso di impianto EPI il catetere veniva posizionato appena al di sotto del solco atrio-ventricolare, tra il 1° e il 2° marginale.

End-point. Abbiamo considerato come end-point primario un end-point combinato che comprendesse: complicanze procedurali + ricoveri per ospedalizzazione + morte per tutte le cause; end – point secondario è stato l'incremento assoluto di FE e la riduzione percentuale del VTSVSx.

Risultati. L'end-point primario è stato raggiunto – dopo un follow-up medio di 1154 ± 696 gg in 38 pazienti (27%; 0 complicanze, 17 ricoveri per scompenso e 21 morti) del gruppo TV, e in 2 pazienti (0 complicanze, 0 HF e 2 deceduti) nel gruppo EPI. Nessuna delle differenze è statisticamente significativa. Parimenti non significative sono risultate le differenze in termini di aumento assoluto della FE (9 ± 10% gruppo TV, 7 ± 10% gruppo EPI) e di riduzione percentuale di VTSVS (-16± 20% gruppo TV, -14 ± 23% gruppo EPI).

Conclusioni. I nostri dati sembrano dimostrare che – in caso di anatomia sfavorevole – l'approccio epicardico chirurgico è un approccio sicuro ed altrettanto efficace quanto quello TV standard sia in termini di risultati strumentali che di end-point clinici a lungo termine.

P309

ESISTE UNA CORRELAZIONE TRA ARITMIE IPOCINETICHE TARDIVE E ATC-RF?

Tufano F., Urciuoli F., Sergiacomi R., Regolanti R., Dei Giudici A., Tersigni F., Perna R., Nguyen B.L., Grossi A., Alessandri N.
Università "La Sapienza" Roma, UOC di Cardiologia Polo Pontino, Roma, Italy

Introduzione. Recentemente l'ablazione transcatetere con radiofrequenze (ATC-RF) è stata inserita nelle strategie terapeutiche della fibrillazione atriale (FA) nonostante la terapia farmacologica. Il successo della ATC-RF è variabile dal 32% al 90% e risente del tempo di insorgenza della FA, del pattern di FA, dell'area trattata con l'erogazione delle RF, del protocollo terapeutico usato nel periodo post procedura. È una strategia non scevra da complicanze sia precoci che tardive. Riportiamo il nostro follow-up su 62 pz sottoposti ad ATC di FA nei quali è stata osservata a distanza di oltre 8 mesi (9,5± 4,7 mesi) l'insorgenza di una aritmia ipocinetica, per la quale è stato necessario l'impianto di un pacemaker (PM) definitivo.

Metodi e Risultati. Tutti i pz, post procedura, sono stati sottoposti a follow-up di 3 mesi con osservazione clinica e strumentale (ECG, ECG Holter 48 h, ECHO, esami ematochimici). I dati sono riassunti nella Tab. 1.

Conclusioni. È unanime che le complicanze tardive avvengono entro 60 gg dalla procedura, pertanto tali eventi rappresentano un fenomeno autonomo ed indipendente dalla stessa. Secondo la nostra visione sono state tre le ipotesi avanzate nella discussione dei casi: A) rimodellamento elettrico finale post ATC-RF; B) naturale evoluzione istopatologica del tessuto atriale responsabile della FA; C) riscontro occasionale in un follow-up così stretto. La nostra opinione, subordinata alla storia clinica e strumentale dei pz in oggetto, è che la lenta evoluzione dell'alterazione istologica parietale, sia in termini di massa critica, che substrato nella conduzione elettrica, sia causa dell'insorgenza delle aritmie ipocinetiche in questione.

Pz	Sex	Età	Comorbidità	Tipo di aritmia	Target ATC	RF (W)	A	B	Sintomi	Time post ATC	Tipo di anomalia elettrica
CP	M	59	TIA Ipertensione Iperomocistinemia	FAp	Circonferenziale VP bilaterali	25W	/	/	Sincope con trauma	8	Pausa 12 sec. + BAV III
MA	M	82	Ipertensione	FAp-Flutter	Istmo cavo tricuspidalico	45W	/	/	Profonda astenia + obnubilamento visus	16	BSA II FC<30 bpm
ST	F	62	Ipertensione Tireopatia	FAp	Circonferenziale VPBilaterali e ganglio superiore	25W	/	/	Profonda astenia + obnubilamento visus	15	Pausa 5 sec.
VE	F	76	Ipertensione TIA TEA carotideo dx DM tipo II Dislipidemia	FAp	Circonferenziale VPbilaterali, tetto e ganglio superiore dx	25W	/	/	Sincope con trauma	5	Pausa 7,5 sec.
DLA	F	78	Ipertensione Dislipidemia Tireopatia Valvulopatia mitro-aortica	Flutter	Istmo cavo tricuspidalico	40 W	/	/	Sincope con trauma	7	Ritmo NAV< 35 bpm
SM	M	79	Cuore polmonare Valvulopatia aortica Arteriopatia	Flutter	Istmo cavo tricuspidalico	40 W	/	/	Astenia + dispnea	6	BAV III

P310

MAPPAGGIO ELETTROANATOMICO (CARTO 3) DI TACHICARDIA VENTRICOLARE SOSTENUTA DAL TRATTO DI EFFLUSSO DEL VENTRICOLO DESTRO CON RMN NEGATIVA TRATTATA CON ABLAZIONE. DESCRIZIONE DI UN CASO

Luise R., De Berardinis G., D'Aroma A., Cicogna S.
Ospedale San Salvatore, L'Aquila, Italy

Il nostro caso si riferisce ad un paziente uomo di 62 anni affetto da ipertensione arteriosa lieve e da extrasistolia ventricolare monomorfa frequente, aspetto di blocco di branca sinistra con asse inferiore, incidenza all'ECG Holter del 30%, pervenuto per tachicardia ventricolare monomorfa

- Copyright - Il Pensiero Scientifico Editore downloaded by IP 216.73.216.169 Sat, 12 Jul 2025, 09:22:31

sostenuta ciclo 396 msec con aspetto simile all'extrasistolia. Il paziente è stato trattato in acuto con DC Shock 200 Joule bifaisici efficace. La valutazione clinica, enzimoplasmatica, ecocardiografica non ha dimostrato alterazioni di rilievo. La frazione di eiezione del ventricolo sinistro: 55%. Lo studio coronarografico ha evidenziato l'albero coronarico epicardico nella norma. La risonanza magnetica cardiaca (RMN) non ha dimostrato alterazioni della cinetica, della densità e degli spessori del ventricolo destro. Il mappaggio elettroanatomico eseguito con il sistema CARTO3 ha evidenziato area con potenziali ridotti e con potenziali mesodiastolici in sede anterolaterale superiore al di sotto della valvola polmonare. Il pace mapping è risultato concordante. L'ablazione in tale sede ha determinato la regressione dell'extrasistolia ventricolare e la stimolazione programmata non determinato l'inducibilità di aritmie. L'ECG Holter eseguito nei sei mesi successivi ha evidenziato la presenza di extrasistolia con incidenza del 3-5% asintomatica.
Con tale presentazione si vuole segnalare la sensibilità e specificità del mappaggio elettroanatomico per la ricerca di aree displasiche aritmogene.

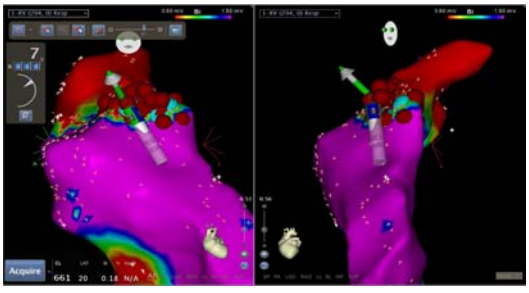

P311

SICUREZZA ED EFFICACIA DELLA CARDIOVERSIONE ELETTRICA DI FIBRILLAZIONE ATRIALE MEDIANTE SEDAZIONE CON MIDAZOLAM

Resta M.[1], De Gennaro L.[1], Tota F.[1], Calvani V.[1], De Laura D.[1], Cavallari D.[1], Sassara M.[2], Citarella G.[3], Ruggiero M.[1], Caldarola P.[1]
[1]Divisione di Cardiologia, Ospedale San Paolo, Bari, Italy, [2]Divisione di Cardiologia, Ospedale Perinei, Altamura (BA), Italy, [3]Cardiologia Universitaria, Policlinico Universitario, Bari, Italy

Introduzione. La cardioversione elettrica (CVE) di fibrillazione atriale (FA) viene generalmente eseguita previa narcosi profonda con propofol: la narcosi profonda richiede tuttavia la presenza prima, durante e dopo CVE, dell'anestesista, con conseguenti maggiori difficoltà tecnico-organizzative e più prolungati tempi di realizzazione. Un'alternativa è costituita dall'uso di midazolam senza supporto dell'anestesista.
Metodi. Sono stati valutati 62 pazienti consecutivi sottoposti a CVE sia in elezione (dopo tre settimane di terapia anticoagulante orale) che in tempi rapidi: nel 22% la sedazione è stata ottenuta con propofol e supporto dell'anestesista, nel 78% la sedazione è stata ottenuta senza ausilio di anestesisti con il solo midazolam al dosaggio iniziale di 2 mg in caso di pazienti al di sotto di 75 anni e con saturazione superiore al 95% con successive dosi di 1 mg ogni 2 minuti fino ad ottenere sedazione (dose media 5 mg). Nei pazienti che effettuavano ecocardiogramma trans esofageo (TEE) l'esame veniva eseguito immediatamente dopo per sfruttare l'effetto del midazolam somministrato per TEE. Sono stati valutati la comparsa di bradicardia, ipotensione, depressione respiratoria.
Risultati. Nel primo gruppo 72% dei pazienti era di genere maschile, l'età media 66 anni, nel 76% si trattava di primo episodio, nel 20% avevano già eseguito una CVE, il CHA2DS2VAScore medio era 2±1,3, l'HAS BLED 1,17±0,64, Tra le comorbidità la più rappresentata era l'ipertensione arteriosa (68%), seguita da diabete (16%), cardiopatia ischemica (16%) e distiroidismo (8%). Non sono state osservate differenze in termini di awareness tra soggetti trattati con propofol e midazolam: in un solo soggetto trattato con midazolam è stata osservata depressione respiratoria transitoria, prontamente risoltasi con uso di AMBU. Il tempo medio di durata della procedure nei soggetti trattati con propofol, anche considerando i tempi di attesa del supporto anestesiologico, è stato significativamente maggiore rispetto ai soggetti trattati con midazolam (+20 minuti, $p<0.05$).
Conclusioni. Il pretrattamento con midazolam in soggetti da sottoporre a CVE è semplice e più rapido rispetto ad un protocollo con propofol e supporto anestesiologico, con profili di sicurezza ed efficacia comparabili.

P312

ASISTOLIA IN PAZIENTE CON CARDIOMIOPATIA IPERTROFICA NON OSTRUTTIVA: UTILITÀ DEL LOOP RECORDER IMPIANTABILE NEL PERCORSO DIAGNOSTICO-TERAPEUTICO

Resta M.[2], Piscopo A.[3], Sassara M.[1], De Gennaro L.[2], De Laura D.[2], Campanella C.[2], Mancini L.[2], Borrelli C.[2], Tota F.[2], Ruggiero M.[2], Rutigliano D.[2], Caldarola P.[2]
[1]Ospedale della Murgia "F. Perinei", U.O. Cardiologia, Altamura, Italy, [2]Ospedale S. Paolo, U.O. Cardiologia, Bari, Italy, [3]Ospedale "Sarcone", U.O. Cardiologia, Terlizzi, Italy

Introduzione. Nei pazienti con cardiopatia ipertrofica la sincope è un sintomo comune e può essere correlata a ipovolemia, blocco atrioventricolare completo, malattia del nodo del seno, tachicardia ventricolare sostenuta, ostruzione del tratto di efflusso del ventricolo sinistro, alterata risposta neurovegetativa; oltre che a varie co-morbilità. Il valore prognostico di tale sintomo è correlato alla causa che l'ha determinato.
Caso clinico. Donna,72 anni, giunge alla nostra osservazione per valutazione preparatoria ad intervento chirurgico di riduzione di frattura omerale destra occorsa dopo episodio sincopale. Anamnesi cardiologica precedente e familiare muta. In anamnesi due precedenti episodi lipotimici e storia di cardiopalmo ritmico di breve durata. L'ECG mostrava ritmo sinusale, BBS completo. Singola extrasistole ventricolare. Si eseguiva ecocardiogramma CD bidimensionale che evidenziava ventricolo sinistro spiccatamente ipertrofico (SIV:16 mm) con aspetto a ground glass del setto, discinetico per BBS, senza segni di ostruzione dinamica interventricolare. Disfunzione ventricolare sinistra (FE: 45%). Al monitoraggio continuo telemetrico alcuni episodi di TVNS di max 5 battiti, asintomatici. Veniva sottoposta a coronarografia, che non mostrava lesioni stenosanti coronariche. In accordo alle linee guida ESC 2014, trattandosi di paziente con basso rischio di morte cardiaca improvvisa, si è soprasseduto nell'immediato ad impianto di ICD. Dopo la risoluzione del problema ortopedico, a distanza di un mese la paziente è stata rivalutata. Riferiva di essere stata asintomatica per sincope e cardiopalmo. Assumeva terapia con ACE inibitori. Il monitoraggio Holter non mostrava nulla di rilevante, persistevano BBS completo e talune TVNS di max 4 battiti. Si è impiantato un Loop recorder. In seguito al riscontro di asistolia di 11 sec al controllo elettronico del device ad un mese, pur in assenza di sintomatologia riferita, si impiantava ICD bicamerale. Nei mesi successivi è rimasta asintomatica.
Discussione. In questa paziente la natura della sincope restava inspiegata. La diagnosi di cardiopatia ipertrofica è stata effettuata in occasione del primo episodio di perdita di coscienza. L'ipotesi di impiantare subito un ICD è stata considerata, ma non essendoci a supporto elementi che correlavano con un elevato rischio di SCD, si è preferito indagare le cause della sincope. In seguito al riscontro del disturbo di conduzione descritto, si è deciso di impiantare un ICD bicamerale per sfruttare tanto la sua capacità di pacing, quanto quella di terapia da defibrillazione.
Conclusioni. La gestione dei pazienti affetti da cardiomiopatia ipertrofica con rischio basso e intermedio di morte cardiaca improvvisa è tuttora controverso. La sincope resta il sintomo più aspecifico, associandosi a condizioni con prognosi differenti. Al fine di assicurare una gestione terapeutica corretta, ILR è uno strumento utile. Nel caso specifico ha slatentizzato un disturbo del ritmo che in questa categoria di pazienti raramente è causa responsabile di sincope.

P313

IMPIANTO DI DEFIBRILLATORE SOTTOCUTANEO IN PAZIENTE CON SINDROME DI BRUGADA: SVILUPPO DI BLOCCO AV TOTALE INTRAOPERATORIO E CONVERSIONE DELLA TERAPIA A DEFIBRILLATORE CONVENZIONALE

Talarico A., Tomaselli C., Quirino G., Bruno R., Belvedere E., De Rosa F.
Ospedale Annunziata, Cosenza, Italy

Paziente di 31 anni con anamnesi positiva per sincope, l'ultima delle quali aveva causato un incidente stradale. Veniva effettuata valutazione cardiologia con evidenza di pattern ecgrafico spontaneo di Brugada tipo I. Il paziente è stato sottoposto a valutazione cardiologica di secondo livello con esecuzione di Ecocardiogramma, test ergometrico e HUTT anche per escludere forme di sincope vaso vagale e monitoraggio ecgrafico di lunga durata. Tutti gli esami hanno avuto esito negativo. Si decideva di eseguire test alla Flecainide per la scomparsa durante monitoraggio ecgrafico del pattern Brugada. Il test alla Flecainide è risultato positivo.
Si poneva pertanto l'indicazione all'impianto di defibrillatore definitivo e viste le caratteristiche del paziente si propendeva verso impianto di ICD sottocutaneo (S-ICD). Il sistema infatti ha caratteristiche di bassa invasività essendo totalmente sottocutaneo e senza necessità di accesso vascolare e quindi esclude di fatto tutte le complicanze di impianto o di espianto di un sistema transvenoso e senza porre particolari limitazioni funzionali in un paziente di così giovane età.
Durante la procedura di impianto il paziente presentava malessere generale ed evidenza di BAV totale con RR maggiore di 5 sec. Pertanto si interrompeva l'impianto di S-ICD e dopo posizionamento di PM temporaneo si procedeva ad impianto di ICD bicamerale. Al follow-up di 1 e 3 mesi il paziente presentava una percentuale di pacing pari all'1%.
Questo caso, nella sua particolarità, pone l'attenzione sui vari aspetti diagnostico terapeutici di una Sindrome quale la Brugada. Focalizza sulla evenienza di dover variare l'approccio terapeutico al paziente anche in corso di procedura pianificata. Conferma la necessità di poter disporre di tutte le opportunità terapeutiche ed avere la giusta terapia per il giusto paziente.

P314

IMPIANTO DI DEFIBRILLATORE IN PAZIENTE AFFETTO DA AMILOIDOSI CARDIACA COMPLICATA DA FIBRILLAZIONE VENTRICOLARE IN CORSO DI MIELOMA MULTIPLO IN TRATTAMENTO CHEMIOTERAPICO

Cinconze S., Coppini L., Bianconcini M., Ardissino D.
Azienda Ospedaliero Universitaria di Parma, Parma, Italy

V.A., maschio, 42 anni. Recente diagnosi di mieloma multiplo con amiloidosi sistemica tipo AL con interessamento cardiaco e viscerale. All'ECG complessi di basso voltaggio nelle derivazioni periferiche. All'eco-TT ventricolo sinistro non dilatato, con spessori aumentati da pseudoipertrofia, pattern transmitralico di tipo restrittivo, cinetica globale conservata. Una RMN cuore confermava i reperti sopra descritti.

- Copyright - Il Pensiero Scientifico Editore downloaded by IP 216.73.216.169 Sat, 12 Jul 2025, 09:22:31

Il paziente veniva ricoverato presso il dipartimento oncoematologico dove si decideva di eseguire ciclo terapeutico con schema Cy-bor (Ciclofosfamide – Bortezomib - Desametasone), in associazione a profilassi antimicrobica con levofloxacina e fluconazolo. Subito dopo il primo ciclo di terapia, insorgenza di fibrillazione ventricolare, efficacemente trattata con DC shock, per cui seguiva trasferimento presso la nostra U.O. L'elettrocardiogramma precedente all'evento mostrava QTc di 540msec. Transitoria riduzione della cinetica nel postarresto, con progressivo recupero della funzione contrattile globale che ritornava alla normalità dopo pochi giorni. Non ulteriori episodi aritmici al monitoraggio. Veniva sospesa terapia antimicrobica con progressiva normalizzazione dei valori di Qtc.
In accordo con i colleghi oncoematologi, nel sospetto di una possibile azione cardiotossica della terapia con Bortezomib, veniva sospeso schema Cy-bor. Al fine però di fornire il miglior trattamento al paziente e di poter riprendere tale chemioterapia, si è deciso di impiantare ICD.
Discussione. L'amiloidosi è un disordine sistemico caratterizzato dal deposito extracellulare di materiale insolubile, l'amiloide. L'infiltrazione cardiaca è una delle condizioni più frequentemente associata alla forma sistemica AL ed è caratterizzata dal diffuso ispessimento del muscolo cardiaco, con una severa alterazione della funzione diastolica: questo è il fattore maggiormente condizionante la prognosi. La chemioterapia ad alte dosi e il trapianto autologo di cellule staminali sono potenziali strategie terapeutiche per l'amiloidosi a catene leggere, portando ad una completa remissione nel 60% dei casi. Senza terapia questi pazienti sopravvivono 6 mesi. Tuttavia, anche la mortalità legata al trattamento chemioterapico è eccezionalmente alta nei pazienti con coinvolgimento cardiaco avanzato. Circa i 2/3 di questi muoiono per morte cardiaca improvvisa sostenuta da tachiaritmie ventricolari, blocchi AV o dissociazione elettromeccanica secondaria a deficit di pompa. Bortezomib è un inibitore reversibile dei proteasomi associato con complicanze neurologiche. Recentemente sono state però numerose le segnalazioni di casi di tossicità cardiaca, spesso in presenza di trattamenti concomitanti o pregressi con altri chemioterapici comprese antracicline. Concludendo, l'impianto dell'ICD può essere un'opzione per i pazienti ad alto rischio con amiloidosi AL, questo per permettere agli stessi di beneficiare della migliore strategia terapeutica per il mieloma (ciclo Cy Bor). Resta da dimostrare la reale efficacia dell'ICD nell'aumento della sopravvivenza in tali pazienti. La nostra scelta è stata motivata dalla giovane età del paziente e dalla diagnosi recente.

SCA Tako-tsubo

P315

RISCONTRO OCCASIONALE DI MIXOMA VENTRICOLARE IN CORSO DI ICTUS ISCHEMICO

Zuffada F.[1], Santagostino A.[2], Cuccaro A.[1], Augello G.[2]
[1]Ospedale di Circolo e Fondazione Macchi, Varese, Italy, [2]Istituto Clinico Città Studi, Milano, Italy

Uomo di 67 anni viene inviato dal neurologo per amnesia retrograda protratta comparsa la sera prima. La TC encefalo riscontra ipodensità in sede fronto-insulare sinistra a verosimile genesi ischemica. In considerazione del tempo trascorso dall'evento e del quadro clinico, viene escluso un trattamento fibrinolitico e avviata una terapia con ASA + EBPM e richiesta la consulenza cardiologica per fibrillazione atriale (non databile). L'ECG conferma una FA a frequenza medio-elevata e alterazioni della ripolarizzazione ventricolare. L'ecocardiografia transtoracica evidenzia una massa flottante (25 x 14 mm) ad ecogenicità parzialmente disomogenea in corrispondenza dell'apice del ventricolo sinistro e (Figura 1); vi sono inoltre dilatazione biatriale moderata, ipocinesia diffusa e insufficienza aortica lieve-moderata. Al fine di meglio definire la massa viene eseguita una angio-TC del distretto toracico che conferma la presenza della nota formazione ovalare apicale sinistra, in continuità con la superficie endocardica tramite sottile peduncolo e visualizza una seconda masserella flottante nel recesso inferiore (Figura 2). Le caratteristiche radiologiche suggeriscono una lesione mixomatosa a sede atipica. Tuttavia il paziente edotto dei potenziali rischi decide di non sottoporsi ad intervento cardiochirurgico.

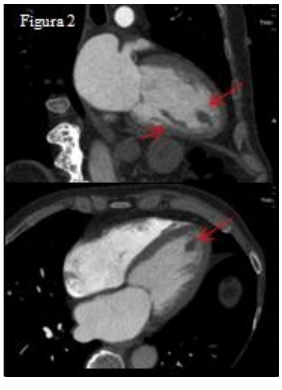

Discussione. Il mixoma cardiaco è il più comune tumore benigno primitivo del cuore (75%). È endocavitario, quasi sempre peduncolato, in circa tre quarti dei pazienti si presenta in atrio sinistro. La sede e la dimensione influenzano la variabile sintomatologia d'esordio (ostruttiva, embolica, sistemica) che può condurre il paziente inizialmente dal neurologo o dall'internista. Costituisce una condizione potenzialmente pericolosa la cui diagnosi in passato era difficoltosa e tardiva; oggi le tecnologie di immagine (TAC, RMN, ecocardiogramma) ne permettono una diagnosi tempestiva. I mixomi ventricolari sono il 3-4% (rispettivamente a sinistra e destra) delle casistiche cardiochirurgiche e sono stati pubblicati circa un centinaio di casi negli ultimi 50 anni. La sintomatologia è quasi sempre ostruttiva, embolica e talora con disturbi del ritmo, come nel nostro paziente. Abbiamo voluto portare questa segnalazione sia per la rarità della sede, per evidenziare l'importanza della ecografia cardiaca nella valutazione di un paziente con ictus ischemico con o senza FA e la tempestività della diagnosi per la programmazione dell'intervento di escissione cardiochirurgica. Ancora resta da valutare se una trombolisi sia utile in un'embolia da mixoma.

P316

SINDROME CORONARICA ACUTA CON ST SOPRASLIVELLATO IN CASO DI ATEROMASIA CORONARICA DILATATIVA CON RALLENTATO RUN-OFF: POSSIBILITÀ O ECCEZIONE?

Fiorella A., Abbracciavento L., De Cillis E., Lassandro Pepe L., Russo V.
Ospedale SS. Annunziata, Taranto, Italy

Introduzione. Il concetto di rallentato run-off è noto (Tambe 1972) come fenomeno di dolore toracico in assenza di significative stenosi coronariche documentate durante la coronarografia. La principale motivazione del flusso coronarico rallentato è stata attribuita alla disfunzione microvascolare. Tuttavia il meccanismo responsabile di questo fenomeno è probabilmente molteplice: combinazione di anomalie funzionali o anatomiche nella regolazione della funzione endoteliale della microcircolazione coronarica, alterazione metabolica a carico dell'impiego dei substrati energetici da parte del cuore, insulino-resistenza ed una componente neurologica che interessa la percezione del dolore. Molti pazienti con rallentato flusso coronarico presentano sintomi e segni di malattia coronarica; di questi l'80% presentano sintomi anginosi generalmente da sforzo, il 20% vengono ospedalizzati per angina instabile. Riportiamo un raro caso di sindrome coronarica acuta con sopraslivellamento del tratto ST (SCA STEMI) in assenza di stenosi coronariche significative ma in presenza di marcata ateromasia dilatativa e rallentato flusso coronarico.
Caso clinico. Paziente di 55 anni, iperteso, fumatore, non familiarità per cardiopatia ischemica. Giunge in Pronto Soccorso per improvvisa comparsa di dolore epigastrico oppressivo, associato a sintomatologia neurovegetativa, persistente da circa 20 minuti. All'elettrocardiogramma sopraslivellamento di ST in sede inferiore, obiettività nei limiti, all'ecocardiogramma ventricolo sinistro di normali dimensioni, ipertrofico, lieve ipocinesia inferiore medio-basale, funzione sistolica globale conservata. Parametri emodinamici nella norma. Il paziente viene trattato secondo le linee guida della SCA e sottoposto a coronarografia urgente che evidenzia diffusa ateromasia dilatativa con rallentamento del flusso coronarico, senza stenosi. Negative le prove per trombofilia effettuate al paziente nei giorni successivi. Dopo potenziamento della terapia medica antischemica si ottiene remissione del quadro clinico e controllo anche a distanza della sintomatologia anginosa (follow-up ad un mese).
Discussione. L'ateromasia coronarica a carattere dilatativo è un riscontro frequente, raramente causa di sindrome coronarica acuta. Descriviamo un caso di SCA STEMI con reperto angiografico di ateromasia coronarica dilatativa e rallentato flusso coronarico, trattata efficacemente mediante l'esclusivo utilizzo di farmaci antiaggreganti, statine e beta-bloccanti. Interessante riflettere sul caso in quanto se la patogenesi di queste forme rare di sindrome coronarica acuta è ancora da definire, ciò giustifica l'imprevedibilità della risposta terapeutica. Inoltre, nonostante vi sia ampio consenso circa la prognosi favorevole di questi pazienti, bisognerà affinare la nostra conoscenza riguardo a parametri che possano identificare i pazienti a maggior rischio di futuri eventi cardiovascolari.

P317

MITRACLIP E TERAPIA DI RESINCRONIZZAZIONE CARDIACA: UNA COMBINAZIONE VANTAGGIOSA PER RIDURRE L'INSUFFICIENZA MITRALICA

Bruno N.[1], Nardi S.[2], Olivieri C.[3], Trivisonno A.[1], Scappaticci M.[1], Grasso C.[4], Scandura S.[4], De Fazio A.[5], Versaci F.[1]
[1]Dipartimento di Cardiologia, Ospedale "A. Cardarelli", Campobasso, Italy, [2]Dipartimento di Cardiologia, Ospedale "Pineta Grande", Castelvolturno, Italy, [3]Dipartimento di Cardiologia, Ospedale "F. Veneziale", Isernia, Italy, [4]dipartimento di Cardiologia, Ospedale "Ferrarotto", Catania, Italy, [5]Osp. "GB Grassi", Ostia, Roma, Italy

L'insufficienza mitralica funzionale (IMF) di grado moderato o severo è comune nei pazienti affetti da insufficienza cardiaca (IC). La terapia di resincronizzazione cardiaca (CRT) non solo riduce l'IMF ma contribuisce a ridurre il rimodellamento ventricolare sinistro. Tuttavia, l'IMF persiste in circa il 20%-25% dei pazienti sottoposti a CRT. L'impianto percutaneo di MitraClip è stato proposto come opzione terapeutica aggiuntiva in casi selezionati di IMF, con conseguenti benefici clinici e prognostici. Il nostro caso dimostra come la combinazione della CRT con l'impianto di MitraClip possa migliorare ulteriormente l'IMF e lo stato funzionale del paziente.

- Copyright - Il Pensiero Scientifico Editore downloaded by IP 216.73.216.169 Sat, 12 Jul 2025, 09:22:31

Riportiamo il caso di un uomo di 76 anni che aveva presentato, 14 anni prima, una sindrome coronarica acuta con blocco di branca sinistra e funzione ventricolare sinistra preservata, trattata con quadruplice bypass aorto-coronarico. Il paziente giungeva alla nostra osservazione per ricorrenti episodi di IC acuta. L'ecocardiogramma mostrava una dilatazione del ventricolo sinistro con riduzione della frazione d'eiezione (FE) al 30% e una IMF moderata. Il cateterismo cardiaco rilevava pervietà dei bypass aorto-coronarici. Si decideva pertanto di sottoporlo a CRT e impianto di ICD (Implantable Cardioverter-Defibrillator; Medtronic Protecta CRT-D, Minneapolis), con un ritardo atrio-ventricolare programmato in modo da ottenere il massimo VTI (transmitral velocity time integral) e un ritardo interventricolare (V-V delay) ad un valore nominale di 0 msec. Nonostante la CRT e l'ottimizzazione della terapia medica,nell'anno successivo, il paziente rimaneva sintomatico (classe NYHA IV) e andava incontro a ripetute riospedalizzazioni per IC riacutizzata. L'ecocardiogramma evidenziava un progressivo remodeling ventricolare sinistro (diametro telediastolico: 7.2 cm, diametro telesistolico: 6.1 cm) e un peggioramento della IMF fino al grado severo. Alla luce di un Euroscore II pari al 20%, si procedeva a impianto percutaneo di MitraClip ottenendo un significativo miglioramento della classe funzionale (NYHA II) e della FE, una riduzione della IMF da severa a lieve così come una riduzione dei diametri (diametro telediastolico: 6.5 cm, diametro telesistolico: 5.4 cm, FE 40%). Dopo 3 mesi, si assisteva a un nuovo peggioramento della IMF da lieve a moderata, per cui si procedeva a un'ulteriore ottimizzazione della CRT con shifting del V-V delay da 0 msec a -50 msec. Ciò veniva deciso programmando in ordine sequenziale il V-V delay di +10, -10,-20,-30, -40 and -50 msec, mantenendo ciascuna programmazione per un periodo minimo di 1 minuto prima di eseguire la valutazione ecocardiografica dell'insufficienza mitralica.
Al follow-up a 1 e 6 mesi l'IMF risultava essere lieve e il paziente non aveva presentato episodi di IC acuta.
Il nostro caso dimostra che il trattamento con MitraClip, associato all'ottimizzazione eco-guidata della CRT, può migliorare notevolmente l'IMF e lo stato funzionale nei pazienti che non sono responsivi alla sola CRT. Studi prospettici sono necessari per confermare tali osservazioni e valutare il timing appropriato di CRT e impianto di MitraClip.

P318

MIXOMA ATRIALE E MIELOMA MULTIPLO. UNA ASSOCIAZIONE POCO NOTA

Cocco F., Ardito M.A., Matino M.G., Disumma F., Pennetta C., Marazia S., Bruno M., Lenti V.
SC Cardiologia UTIC, Manduria, Italy

Introduzione. Il mixoma atriale è una neoplasia di origine endocardica a crescita esclusivamente endocavitaria, maggiormente localizzata in atrio sinistro. È tipico nei mixomi il riscontro di elevate concentrazioni di immunoglobuline G(IgG) mentre le immunoglobuline A (IgA) sono raramente coinvolte.
Caso clinico. Descriviamo il caso clinico di un uomo di 55 anni con anamnesi negativa per fattori di rischio cardiovascolare. Affetto da mieloma multiplo trattato nel 2008 con chemioterapia e autotrapianto. Nel 2014 recidiva di malattia e nuovo ciclo di terapia. Nel luglio 2014 comparsa di dispnea ingravescente associata a malessere generalizzato. Persistendo tale sintomatologia il paziente si recava al PS. All'arrivo in PS si presentava " confuso " e dispnoico. PA 100/60 mmHg. L'ecg mostrava un ritmo sinusale a 89 bpm, sopraslivellamento del tratto ST nelle derivazioni inferiori successivamente normalizzato ai tracciati eseguiti successivamente. All'esame ecocardiografico evidenza di voluminosa massa disomogenea a margini irregolari di dimensioni assiali massime di 4 cm parzialmente occludente l'atrio sx e fluttuante in cavità ventricolare compatibile con mixoma atriale. L'atrio sinistro non risultava marcatamente dilatato. L'esame TC Scan escludeva la presenza di TEP. Il paziente viene ricoverato in utic e successivamente trasferito in cardiochirurgia per competenza. All'esame coronarografico evidenza di circolo coronarico indenne da lesioni stenosanti. Il paziente è stato sottoposto ad intervento di asportazione di neoformazione di grandi dimensioni in atrio sinistro e della sua base di impianto in cec tiepida ed arresto cardioplegico ematico. L'esame istologico ha confermato la presenza di formazione di consistenza gelatinosa di 6 x5x 3 cm a struttura angiomixoide diagnostica per mixoma atriale. Il decorso post operatorio privo di complicanze. Alcuni mesi dopo l'intervento comparsa di aritmia da flutter atriale sottoposta a ripristino del ritmo sinusale mediante cardioversione elettrica previa scoagulazione. Il paziente è in attuale buon compenso emodinamico ed in follow-up cardiologico ed oncologico.
Conclusioni. Riportiamo tale caso clinico come insolita associazione di mixoma della cavità atriale sinistra e mieloma multiplo. In letteratura solo rare segnalazioni (1) descrivono la associazione con il mieloma multiplo, l'amiloidosi, l'aumento delle IgG e delle IgA probabilmente in risposta all'embolizzazione del tumore o a modificazioni degenerative all'interno dello stesso o ancora alla ipotizzata aumentata produzione tumorale di interleuchina 6.

Graham Arc int med 1979.

P319

UN CASO DI CARDIOMIOPATIA TAKOTSUBO CON DISFUNZIONE SISTOLICA REGIONALE DEL VENTRICOLO SINISTRO A LOCALIZZAZIONE ANOMALA

Vilei E., Palma P., Marsano P., Prete G.
U.O. Cardiologia-UTIC, Ospedale "Ignazio Veris Delli Ponti", Scorrano, Italy

Caso clinico. Maschio di 47 anni, ex modesto fumatore, con familiarità per cardiopatia ischemica. Circa mezz'ora dopo uno stress emotivo manifestava una sindrome caratterizzata da dolore costrittivo retrosternale associato a sudorazione e pallore. Veniva soccorso dai sanitari del 118 i quali eseguivano un ECG che documentava un ritmo sinusale con blocco di branca destra incompleto ed un lieve sopraslivellamento del tratto ST in DII-DIII-aVF. Veniva trasportato in urgenza presso il nostro Presidio Ospedaliero dove veniva sottoposto ad un ecocardiogramma che evidenziava un ipocinesia del setto inferiore basale e della parete infero-laterale basale, ed un'acinesia della parete inferiore medio-basale. Il primo dosaggio della Troponina I era positiva. Nel sospetto di uno STEMI inferiore veniva sottoposto a coronarografia in urgenza che evidenziava coronarie normali. Nelle ore successive il paziente veniva trattato con aspirina, beta-bloccante e statina. Il dosaggio seriato della Troponina I documentava un picco di 20 ng/ml. Nel sospetto che il quadro descritto fosse secondario ad una miopericardite, in quinta giornata il paziente veniva sottoposto ad una RMN cardiaca con mdc che non mostrava anomalie nella cinesi del ventricolo sinistro, né aree di accumulo patologico di mezzo di contrasto. Il paziente veniva dimesso in buone condizioni in settima giornata. L'ecocardiogramma in predimissione documentava la completa regressione delle anomalie distrettuali della cinetica riscontrate all'esame dell'ingresso.
Discussione. La cardiomiopatia takotsubo è una sindrome caratterizzata da disfunzione sistolica regionale acuta del ventricolo sinistro, frequentemente correlata a stress psicofisico acuto, generalmente reversibile, che coinvolge preferenzialmente l'apice del ventricolo sinistro. Essa esordisce con un quadro clinico ed elettrocardiografico che simula una sindrome coronarica acuta. Frequentemente si associa ad un movimento degli enzimi cardiaci. La diagnosi si basa sul riscontro di coronarie normali e sulla completa reversibilità della disfunzione sistolica del ventricolo sinistro. Il caso da noi descritto presentava tutte le caratteristiche della cardiomiopatia takotsubo, ad eccezione della localizzazione della disfunzione sistolica del ventricolo sinistro. La disfunzione sistolica acuta del ventricolo sinistro coinvolgeva i segmenti inferiori. Tali alterazioni della cinetica erano concordanti con le anomalie della ripolarizzazione ventricolare riscontrate all'ECG. Il riscontro angiografico di coronarie normali, e l'assenza di anomalie alla RMN cardiaca ci ha permesso di escludere altre possibili cause del quadro descritto. Nella cardiomiopatia takotsubo una localizzazione della disfunzione sistolica del ventricolo sinistro diversa dai segmenti apicali è un riscontro estremamente raro e offre molteplici spunti di riflessione sulle ipotesi eziopatogenetiche di questa sindrome.

P320

INFARTO MIOCARDICO ACUTO "ST ELEVATION" IN GIOVANE DONNA CON ALBERO CORONARICO INDENNE E RECENTE INFEZIONE DA MYCOPLASMA PNEUMONIAE: CASO CLINICO

Striglioni Ne' Tori M.C.[1], Lavorgna A.[1], Fabiani D.[1], Piccioni L.L.[1], Bernardini A.[1], Marrone G.[1], Gizzi G.[2], Napoletano C.[1]
[1]Presidio Ospedaliero "G. Mazzini", Teramo, Italy, [2]Scuola di Specializzazione in Malattie dell'Apparato Cardiovascolare, L'Aquila, Italy

Una giovane donna di 32 anni, obesa, in assenza di ulteriori fattori di rischio cardiovascolare, con precedente anamnestico di iperpiressia ed episodio bronchitico circa un mese prima, giungeva alla nostra osservazione, inviata dal Pronto Soccorso della nostra Struttura, per dolore toracico insorto durante il sonno, irradiato all'arto superiore sinistro, con evidenza all'ECG di sopraslivellamento del tratto ST-T in D1 e aVL e sottoslivellamento speculare in D2,D3 e aVF. Agli esami di laboratorio successivo riscontro di marcato incremento degli enzimi di miocardio necrosi. L'ecocardiogramma trans-toracico evidenziava alterazioni cinetiche segmentarie coinvolgenti i segmenti setto anteriore apicale e antero-laterale medio ventricolare, con presenza di versamento pericardico circonferenziale di lieve entità. In considerazione della persistenza della sintomatologia e delle associate alterazioni laboratoristico-strumentali, la paziente veniva sottoposta a studio coronarografico in urgenza, documentante albero coronarico epicardico esente da lesioni stenosanti significative. Veniva pertanto posta diagnosi di miocardio-pericardite e programmata Cardio-RMN, che evidenziava, contrariamente alle previsioni, la presenza di edema e delayed enhancement a distribuzione subendocardica nel segmento antero-laterale medio ventricolare con no-reflow e parziale infarcimento emorragico nel segmento anteriore-apicale, reperti per distribuzione e caratteristiche compatibili con esito ischemico recente. Agli esami di laboratorio microbiologici eseguiti di protocollo nello studio delle miocardio-pericarditi, veniva inoltre riscontrata positività anticorpale di tipo IgM per il Mycoplasma Pneumoniae, patogeno intracellulare che tipicamente attiva la risposta immunitaria anticorpale e cellulo-mediata frequentemente a livello dell'endotelio vascolare.
Da tali evidenze veniva dunque posta diagnosi conclusiva di sindrome coronarica acuta determinata da vasculite conseguente a recente infezione e da Mycoplasma Pneumoniae, responsabile di instabilizzazione di placca aterosclerotica con verosimile fibrinolisi spontanea, da cui deriva la peculiarità del caso in esame.