

Rassegne Il prollasso valvolare mitralico

Elisabetta Amici¹, Alessandro Salustri¹, Paolo Trambaiolo¹, Alfredo Posteraro¹, Antonio Auriti², Claudio Coletta³, Enrico Natale⁴, Paolo G. Pino⁵, Antonio Terranova⁵, Alfredo Zuppiroli⁶, Giancarlo Gambelli¹

¹Laboratorio di Ecocardiografia, U.O. di Cardiologia, Policlinico Luigi di Liegro, Roma, ²U.O.C. di Cardiologia, Ospedale San Filippo Neri, Roma, ³U.O. di Ecocardiografia, U.O.C. di Cardiologia, Ospedale S. Spirito, Roma, ⁴U.O. di Cardiologia-UTIC, A.O. San Camillo-Forlanini, Roma, ⁵U.O.C. di Cardiologia-UTIC, A.O. San Camillo-Forlanini, Roma, ⁶U.O.C. di Cardiologia, Ospedale S. Maria Annunziata, Azienda Sanitaria, Firenze

Key words:
Mitral valve prolapse;
Transesophageal
echocardiography.

Mitral valve prolapse (MVP) is still a clinical challenging problem. In this report, we review the main characteristics of this entity. Epidemiology of MVP, which relies on the diagnostic criteria adopted, and the incidence of complications, both arrhythmic and structural, are influenced by the characteristics of the population studied, which may lead to bias in data interpretation. Even the definition of MVP may differ according to the cardiologist's or cardiac surgeon's point of view. Usually, cardiologists define MVP as the protrusion of all or part of the mitral leaflets into the left atrium, independent of maintenance of coaptation. Therefore, using this definition, mitral regurgitation is considered as a complication rather than a diagnostic criterion. Arrhythmias, either supraventricular or ventricular, are other possible complications, mostly not life-threatening and associated with myxomatous degeneration of the valve.

Diagnosis of MVP is based on echocardiography, which provides detailed anatomic and functional evaluation of the affected valve. Leaflet thickness and motion as well as presence and severity of mitral regurgitation can be assessed, with important diagnostic and prognostic implications. Echocardiographic evaluation of the mitral valve requires a systematic approach in order to define the leaflet/scallop involved and the mechanisms of mitral regurgitation. To this aim, three-dimensional reconstruction may add further insights into objective rendering of mitral valve pathology.

Finally, surgical timing in mitral regurgitation due to MVP is an evolving issue and the likelihood of surgical repair is a crucial factor in the optimal timing of surgical intervention, especially in asymptomatic patients with severe mitral regurgitation.

(GIC - G Ital Cardiol 2006; 7 (1): 4-22)

© 2006 CEPI Srl

Ricevuto l'11 febbraio
2005; nuova stesura il 23
agosto 2005; accettato il
24 agosto 2005.

Per la corrispondenza:

Dr. Alessandro Salustri
U.O. di Cardiologia
Policlinico Luigi di Liegro
Via dei Badoer, 5
00148 Roma
E-mail:
salustri.a@tiscali.it

PARTE 1 Il prollasso valvolare mitralico: qual è il rischio clinico?

Alfredo Zuppiroli

Introduzione

Sono passati ormai 40 anni dalla prima segnalazione sull'origine mitralica dei click mesosistolici e dei soffi telesistolici¹, quando il quadro ascoltatorio venne per la prima volta correlato angiograficamente alla protrusione sistolica in atrio sinistro del lembo posteriore della mitrale. Questo lungo periodo può essere suddiviso in due fasi storiche.

Dapprima si è assistito ad un disordinato susseguirsi di contributi basati su casistiche disomogenee, studiate con metodiche e criteri diagnostici variabili, con il risultato di generare incertezza e perplessità². La comunità cardiologica si divise infatti tra atteggiamenti opposti, che andavano dal con-

siderare il prollasso valvolare mitralico (PVM) una semplice e benigna variante della normalità ad interpretazioni ben più pessimistiche, per le quali il PVM costituiva una patologia a rischio di complicanze anche molto severe³.

Dagli anni '80 in poi le conoscenze sul PVM sono invece molto progredite: da una parte si sono chiarite le sue dimensioni epidemiologiche⁴, dall'altra gli studi su casistiche familiari hanno consentito di dimostrarne la natura ereditaria dominante, con espressività condizionata dall'età e dal sesso⁵. L'inquadramento diagnostico, basato non più sulla tecnica angiografica ma su quella ecocardiografica associata al quadro ascoltatorio, ha trovato precisi criteri di riferimento⁶⁻⁸, e gli studi di follow-up hanno fornito criteri prognostici utili per individuare i sottogruppi a maggior rischio clinico⁹⁻¹².

Tuttavia, può restare ancora una certa zona d'ombra nell'inquadramento clinico, soprattutto perché non è sempre chiaro il

concetto nosologico che sottende l'uso del termine PVM.

Gli aspetti semantici

Il termine PVM fu proposto per la prima volta su base angiografica nel 1966¹³. Da allora è stato usato secondo due accezioni prevalenti:

A) si definisce PVM la perdita di coaptazione tra i margini liberi dei lembi mitralici, associata o meno all'anomala protrusione dei lembi stessi in atrio sinistro⁶. Secondo questa definizione, il prollasso è sempre accompagnato da un rigurgito mitralico di vario grado. Si comprende come in questi casi il termine PVM identifichi un fenomeno, una disfunzione (appunto, la mancata coaptazione dei lembi) a eziologia multifattoriale, più frequentemente degenerativa, ma anche ischemica, o reumatica, o endocarditica. In questo caso l'insufficienza mitralica non è una delle possibili complicanze cliniche, ma anzi ne costituisce condizione necessaria, ancorché non sufficiente, per la definizione stessa. È questo l'uso che i cardiocirurghi fanno del termine PVM, classificandolo tra i possibili quadri di disfunzione anatomo-funzionale dell'apparato mitralico¹⁴;

B) si definisce PVM la protrusione, lo spostamento sistolico superiore o posteriore dei lembi mitralici, o di parte di essi, in relazione all'anello, indipendentemente dal fatto che sia mantenuta o meno la coaptazione dei lembi⁷. Secondo quest'ottica, l'insufficienza mitralica non rappresenta più una condizione implicita nella definizione, ma una delle possibili complicanze. Qualora si abbiano concomitanti patologie sistemiche del tessuto connettivo, o cause cardiovascolari che riducono il volume ventricolare sinistro, il PVM si dice secondario; in tutti gli altri casi, nei quali è comunque sempre presente una sproporzione tra gli elementi connettivali dell'apparato valvolare mitralico (lembi, anello, corde tendinee) ed il loro supporto muscolare (muscoli papillari e miocardio ventricolare sinistro), si tratta di un PVM primitivo¹⁵.

Si intuiscono facilmente le profonde differenze cliniche tra gruppi di pazienti diagnosticati secondo queste due accezioni, per semplicità definibili come "cardiochirurgica" e "cardiologica": un esempio per tutti, l'aspetto eziopatogenetico¹⁶. È dunque fondamentale, quando si usa il termine PVM, avere ben chiara quale delle due impostazioni stiamo seguendo, altrimenti la confusione semantica porterà ad una non chiara impostazione nosologica e, in ultima analisi, ad un'incertezza clinica.

Nel prosieguo del testo il termine PVM sarà usato considerando la seconda delle due precedenti accezioni, che è poi quella più diffusa nella comunità medica e cardiologica, ed identifica quel tipo di PVM primitivo che viene frequentemente riscontrato nella popolazione generale, e nel quale è opportuno andare a ricercare quegli elementi prognostici che configurano particolari sottogruppi a rischio di sviluppare complicanze. Si

escludono dunque, secondo questa accezione, sia quei fenomeni di PVM secondario, nei quali il significato clinico è dato dalla patologia o dalla condizione che determina il PVM e non dal PVM stesso, sia quei casi di PVM in cui è già presente un rigurgito mitralico severo, di interesse chirurgico.

Gli aspetti clinici

Dopo la dimostrazione angiografica e successivamente ecocardiografica dell'origine mitralica del reperto ascoltorio click/soffio meso-telesistolico, sono comparsi in letteratura molti studi che hanno correlato il PVM con una costellazione di sintomi, tanto da arrivare a coniare la definizione di "sindrome del PVM"¹⁷. Questo concetto si è facilmente imposto, in quanto ha costituito una comoda, ancorché superficiale, modalità di spiegazione di quadri di confine tra cardiologia e psichiatria, molto diffusi e mal accettati sia dai pazienti che dai loro medici¹⁸. A questo proposito, bisogna ricordare il ruolo che importanti "bias" di selezione possono svolgere nel determinare la falsa impressione che il PVM sia associato ad un ampio spettro di sintomi aspecifici¹⁹.

Una condizione relativamente comune come il PVM è infatti prevedibilmente diagnosticata più frequentemente nei portatori sintomatici di PVM rispetto ai portatori asintomatici. Inoltre, tra i pazienti sintomatici, quelli con le manifestazioni più severe saranno indirizzati con maggiore probabilità ai centri di riferimento. Il risultato è che i pazienti seguiti da queste strutture sono spesso quelli clinicamente più impegnati: ciò deve essere tenuto presente ai fini di una migliore conoscenza del quadro clinico dei pazienti affetti da PVM e di una stima più precisa dell'incidenza delle complicanze.

Studi familiari rigorosamente condotti hanno dimostrato che il PVM è significativamente correlato con alterazioni dello scheletro toracico, basso peso corporeo, ipotensione arteriosa e palpitazioni²⁰. Invece, altri quadri clinici quali facile stancabilità, precordialgie aspecifiche, difficoltà di respiro, vertigini, modificazioni della ripolarizzazione all'elettrocardiogramma (ECG) non mostrano correlazioni statisticamente significative⁷. Questo è dunque il nodo fondamentale nella valutazione clinica di un paziente con quadro ecocardiografico di PVM: accade infatti spesso che il referto ecocardiografico venga utilizzato per spiegare un quadro sintomatologico aspecifico, il quale trae a sua volta rinforzo dalla diagnosi di PVM, innescando un circolo vizioso difficile da interrompere. Bisogna invece ricordare che i sintomi che erroneamente vengono riferiti alla "sindrome del PVM" rientrano spesso nell'ambito dei disturbi d'ansia, fino al vero e proprio attacco di panico. L'associazione casuale di queste due patologie non è infrequente, data la loro dimensione epidemiologica, e sarebbe dunque sbagliato non identificare correttamente l'eziologia dei sintomi, spesso comuni alle due condizioni²¹.

Le complicanze

Fino agli anni '80, in letteratura si sono susseguite segnalazioni di cosiddette "associazioni" tra il PVM e una serie di temibili complicanze quali la morte improvvisa, aritmie complesse, embolia cerebrale, endocardite, insufficienza mitralica severa¹⁵. Abbiamo visto come lo studio di singoli casi o di casistiche limitate sia soggetto a pesanti "bias" di selezione, per cui si comprende come in quegli anni si potesse vivere l'approccio al paziente con PVM in modo scorretto²². Dalla metà degli anni '80 in poi sono comparsi studi basati sul follow-up di grandi serie di pazienti che hanno portato importanti contributi ed hanno consentito di chiarire quali sono le variabili che, ad una prima osservazione del paziente con PVM, possono rivestire un significato prognostico. In particolare, in una patologia ereditaria quale il PVM, è possibile ottenere informazioni sul rischio clinico di complicanze molto attendibili, in quanto libere dai "bias" di selezione¹⁹, mediante lo studio dei parenti, cioè di soggetti non selezionati¹². Con questa metodologia è stato possibile verificare che in soggetti affetti da PVM, ma asintomatici, nei quali il PVM viene riscontrato dunque casualmente, il rischio di complicanze è circa un quarto rispetto ai soggetti sintomatici.

Oltre a questa caratteristica, legata alla tipologia di selezione dei soggetti affetti da PVM, altre variabili sono significativamente correlate con una maggior incidenza di complicanze cardiovascolari: l'età, il sesso maschile, la presenza di un'insufficienza mitralica già emodinamicamente rilevante alla prima osservazione¹². Si può dunque tracciare un profilo di rischio clinico, che identifica almeno tre sottogruppi di soggetti con PVM¹²: 1) sottogruppo ad alto rischio, con incidenza annuale di complicanze di circa il 5%, costituito da pazienti che giungono alla prima osservazione già con un rigurgito mitralico emodinamicamente rilevante; 2) sottogruppo a rischio intermedio, tra l'1 e il 2% per anno, costituito da soggetti di sesso maschile, di età > 45 anni, nei quali il PVM è sintomatico e per tale motivo si rivolge al medico; 3) sottogruppo a basso rischio, < 0.5% per anno, che comprende donne giovani, con riscontro casuale di PVM.

Ciò nonostante, una discreta incertezza può cogliere chi legga la letteratura sulla prognosi del PVM, in quanto l'incidenza di complicanze viene riportata in percentuali variabili dallo 0.3 al 3.7 per 100 pazienti/anno^{9-12,23-26}, come se esistessero varie "storie naturali" del PVM. Se però andiamo a valutare le diverse modalità di selezione, ci accorgiamo che le differenti "storie naturali" altro non esprimono che differenti caratteristiche delle popolazioni studiate²⁷. Infatti, nella nostra personale esperienza, l'incidenza di eventi cardiovascolari è circa 3 volte superiore nella casistica di pazienti con PVM osservati presso l'Ospedale di Careggi a Firenze rispetto ai pazienti con PVM studiati presso il Cornell Medical Center di New York. La spiegazione sta in una diversa selezione della casistica, in quanto il

centro fiorentino è un riferimento per i pazienti affetti da patologie valvolari, mentre la casistica di New York raccoglie pazienti anche non selezionati, come ad esempio i parenti riconosciuti affetti da PVM nell'ambito dello studio prospettico Cornell MVP Family Study⁷. Paragonando le casistiche italiana ed americana e considerando secondo un'analisi multivariata tutte le variabili predittive di complicanze all'analisi univariata, la differenza geografica perde ogni significato²⁷. In altre parole, è la diversa prevalenza nelle due casistiche di variabili quali l'età, il sesso maschile ed il rigurgito mitralico a fare la differenza di prognosi, e non la differenza di centro. Da rimarcare poi come in ambedue le popolazioni oggetto di studio, quella americana¹² e quella italiana²⁷, le variabili predittive di successive complicanze siano le stesse (età, sesso maschile, significativo rigurgito mitralico alla prima osservazione), e con odd ratio molto simili.

I nostri dati ci permettono di stimare un'incidenza annuale di ischemia cerebrale su base embolica molto rara, dello 0.3% per anno²⁷, confermando recenti segnalazioni²⁸ che l'embolia cerebrale non è così frequente come si immaginava anni fa nei pazienti con PVM. Sebbene rara, l'embolia cerebrale deve però richiedere particolare attenzione in tema di prevenzione nei soggetti a rischio, come ad esempio nelle giovani donne che assumono estroprogestinici orali. Anche l'endocardite infettiva risulta rara nella nostra esperienza, in quanto occorre prospetticamente in non oltre 1 caso ogni 1000 all'anno²⁷: questo è forse dovuto alla notevole sensibilità al problema della classe medica e dei pazienti, con la conseguente scrupolosità della profilassi dell'endocardite infettiva nei casi a rischio di batteriemia.

In passato era stato suggerito che lo spessore dei lembi mitralici potesse essere correlato ad una maggiore incidenza di eventi cardiovascolari^{9,11}: a parte la mancanza di criteri sicuramente standardizzabili per la misura dello spessore dei lembi (ecocardiografia mono- o bidimensionale? lembo anteriore o lembo posteriore? variabilità nella popolazione normale?), che rende questa misura estremamente insidiosa, successivi studi non hanno confermato questa ipotesi²⁹. D'altra parte, va segnalato che l'ispessimento del lembo anteriore è risultato significativamente correlato con una maggiore incidenza di aritmie ventricolari all'ECG dinamico³⁰: questo dato non è comunque utilizzabile nella stratificazione prognostica del paziente affetto da PVM, in quanto non si conosce ancora il valore predittivo indipendente delle aritmie nei confronti della morte improvvisa³¹: infatti, se è ormai dimostrato come le aritmie sopraventricolari complesse riscontrabili all'ECG dinamico siano significativamente correlate all'età e al grado di insufficienza mitralica³⁰, resta ancora dubbio il ruolo clinico delle aritmie ventricolari complesse riscontrabili all'ECG dinamico. La nostra esperienza, che ha raggiunto un follow-up medio di 10 anni a partire dal primo ECG dinamico, sembrerebbe ascrivere alle aritmie ven-

tricolori un peso prognostico indipendente nei confronti della morte improvvisa³². Sono necessari studi su casistiche più ampie e con follow-up più lunghi per rispondere a questo importante quesito: se ne intuiscono le implicazioni in termini di stratificazione del rischio e quindi di possibili strategie terapeutiche.

Comunque, per quanto riguarda la morte improvvisa, se è vero che il PVM è relativamente più frequente in quella minoranza di pazienti morti improvvisamente e nei quali viene esclusa una coronaropatia³³, è anche vero che la semplice dimostrazione di un PVM come unico reperto autoptico non può chiarire il meccanismo della morte improvvisa, né stabilire un sicuro rapporto causa-effetto³⁴. Inoltre, in questi pazienti devono essere considerati altri possibili meccanismi patogenetici di morte improvvisa, oltre alle aritmie, quali embolie cerebrali o coronariche³⁵.

Conclusioni

È oggi possibile identificare sottogruppi di rischio di pazienti affetti da PVM, definibili in base all'età, al sesso, alla modalità di presentazione clinica, al quadro ascoltatorio e agli indicatori ecocardiografici di significativo rigurgito mitralico, nonché, probabilmente, al riscontro di aritmie ventricolari complesse all'ECG dinamico. Un inquadramento prognostico secondo queste variabili rende la gestione del paziente affetto da PVM diversa in ogni singolo caso, indirizzando la scelta delle strategie terapeutiche a seconda del rischio relativo di eventi cardiovascolari per ogni specifico paziente. È da ricordare comunque come preliminarmente a tutto ciò sia un corretto inquadramento nosologico ed una precisa consapevolezza di che cosa significa usare il termine PVM.

PARTE 2

Anatomia ecocardiografica della valvola mitrale normale

Elisabetta Amici, Alfredo Posteraro, Paolo Trambaiolo, Alessandro Salustri, Giancarlo Gambelli

La valvola mitrale è un complesso apparato funzionale che si compone di diverse strutture anatomiche: l'anello, i lembi, le corde tendinee, i muscoli papillari, il miocardio atriale sinistro e quello ventricolare. Dall'integrità anatomica di ciascuna di queste componenti dipende l'integrità funzionale della valvola.

Il testo esemplifica le principali caratteristiche anatomiche dell'apparato valvolare mitralico e successivamente le proiezioni ecocardiografiche utili per lo studio della valvola mitrale normale.

L'anello mitralico svolge un ruolo sia di sostegno sia funzionale nel preservare la continenza valvolare: è un cerchio di tessuto fibroso sul quale si inserisce solo il lembo posteriore; il lembo anteriore invece si inserisce sullo scheletro fibroso del cuore. Le dimensioni

dell'anello mitralico si modificano di circa il 20-40% in rapporto al ciclo cardiaco, in quanto la maggiore riduzione del suo diametro avviene durante la sistole atriale e si completa nella protosistole ventricolare. L'anello non ha una forma piana ma a "sella", perché presenta punti più alti anteriormente e posteriormente e punti più bassi lateralmente e medialmente. La curvatura dell'anello contribuisce a ridurre lo stress meccanico che viene esercitato sui lembi in sistole³⁶.

La valvola è costituita da un velo unico, che presenta due incisure sul margine libero, le commissure (postero-mediale e antero-laterale) che lo dividono in due lembi, anteriore e posteriore, simili per estensione, ma differenti per forma: quello anteriore è semicircolare e con maggiore dimensione longitudinale; quello posteriore è più largo ma meno profondo.

Il lembo posteriore presenta generalmente due (ma talvolta anche più) incisure o "clefts" sul margine libero, che lo suddividono in tre segmenti ("scallop") di diversa grandezza: il più ampio è quello centrale (P2), il mediale (P3) è più vicino alla commissura mediale, il laterale (P1) alla commissura laterale (Figura 1). A scopo descrittivo si riconoscono idealmente anche sul lembo anteriore i medesimi segmenti (A1, A2, A3), confrontati a quelli del lembo posteriore.

I lembi sono sottili, deformabili e traslucidi. La zona adiacente al bordo libero presenta sulla superficie atriale un'area più spessa (la "zona rugosa") che demarca la linea di coaptazione e, sul versante ventricolare, dà inserzione ad alcune diramazioni delle corde tendinee^{36,37}. Questa schematizzazione morfologica del grande velo valvolare mitralico costituisce un importante riferimento per localizzare eventuali disfunzioni settoriali della valvola, come nel prollasso, o eventuali patologie circoscritte, come nel caso delle masse vegetanti. In ogni caso, la precisa localizzazione della patologia consente al chirurgo una più esatta programmazione della procedura correttiva e ricostruttiva.

Le corde tendinee hanno un ruolo determinante in sistole per evitare il prollasso dei lembi in atrio; non hanno invece un ruolo particolare in diastole, in quanto l'apertura dei lembi è regolata dal flusso transvalvolare. Le corde sono classificate essenzialmente in base ad aspetti anatomici e funzionali:

- in base al punto di inserzione delle corde sui lembi si rilevano: corde di primo ordine se si inseriscono sul margine libero; di secondo ordine se si inseriscono sulla zona rugosa; di terzo ordine se l'inserzione è prossimale all'anello;
- in base alla funzione si osservano: corde principali (o strutturali), corde commissurali e laterali (o del "cleft").

Inoltre la parte terminale delle corde, ovvero la sua arborizzazione finale, è estremamente variabile da individuo a individuo per forma e numero di elementi che la compongono^{36,37}.

I muscoli papillari originano tra il terzo medio e il terzo apicale della parete libera del ventricolo sinistro,

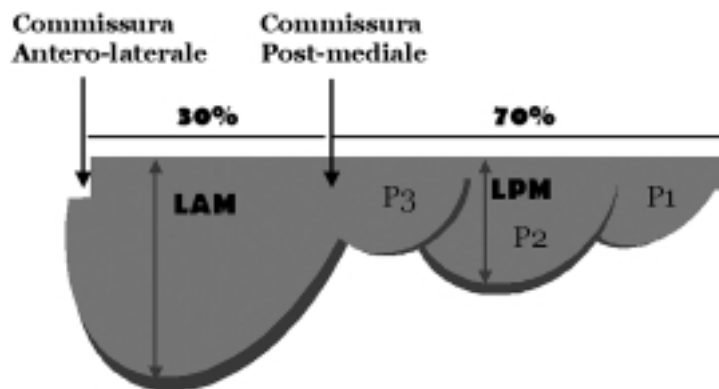


Figura 1. Schema dei lembi mitralici anteriore (LAM) e posteriore (LPM); quest'ultimo si compone di tre segmenti o "scallops" di diversa grandezza: P2 centrale, più ampio; P3 adiacente alla commissura mediale; P1 adiacente alla commissura laterale.

sull'emicirconferenza posteriore del ventricolo stesso. Sono allineati perpendicolarmente rispetto all'anulus e contribuiscono alla tensione verticale su corde e lembi. Hanno morfologia variabile: quello antero-laterale è più sottile e ha un capo unico; il postero-mediale è più corto, con ampia base di impianto e può avere più capi. Ogni muscolo papillare dà origine a corde che si inseriscono su entrambi i lembi. I muscoli papillari sono funzionalmente dipendenti dalla morfologia e contrattilità globale e regionale del ventricolo sinistro, giocando un ruolo determinante nella funzione dell'apparato mitralico^{36,38}.

Lo studio completo della valvola mitrale dovrebbe avvalersi di una tecnica di imaging tomografica in grado di delineare forma e movimenti della valvola sui tre piani anatomici cardiaci (longitudinale, trasversale, sagittale) e nella dimensione temporale. La valvola ha una posizione centrale all'interno del cuore che la caratterizza come una delle strutture cardiache più facilmente visualizzabili con gli ultrasuoni. Attraverso differenti sezioni ecocardiografiche, è possibile visualizzare i lembi sia sotto l'aspetto globale che "segmentario"³⁹.

L'esame ecocardiografico transtoracico mirato allo studio della valvola mitrale normale, utilizza i piani di

scansione standard ed una serie di piani ad essi contigui.

Sezione ecocardiografica transtoracica bidimensionale parasternale asse lungo

La sezione che attraversa i lembi mitralici centralmente visualizza gli "scallops" A2-P2; inclinando la sonda in senso mediale e in senso laterale si ottengono i piani di scansione contigui che visualizzano, rispettivamente, gli "scallops" A3-P3 e A1-P1 (Figura 2).

Sezione ecocardiografica transtoracica bidimensionale asse corto

Con la scansione base-apice del ventricolo si ottengono sezioni a vari livelli: a) dell'anulus, utile per misurare le dimensioni dell'anulus stesso, b) del margine libero dei lembi, utile per esaminare le commissure mediale e laterale; c) delle corde e dei muscoli papillari.

Sezioni ecocardiografiche transtoraciche bidimensionali apicali

Nella sezione 4 camere il piano di scansione attraversa il lembo anteriore obliquamente: questa è la sezione

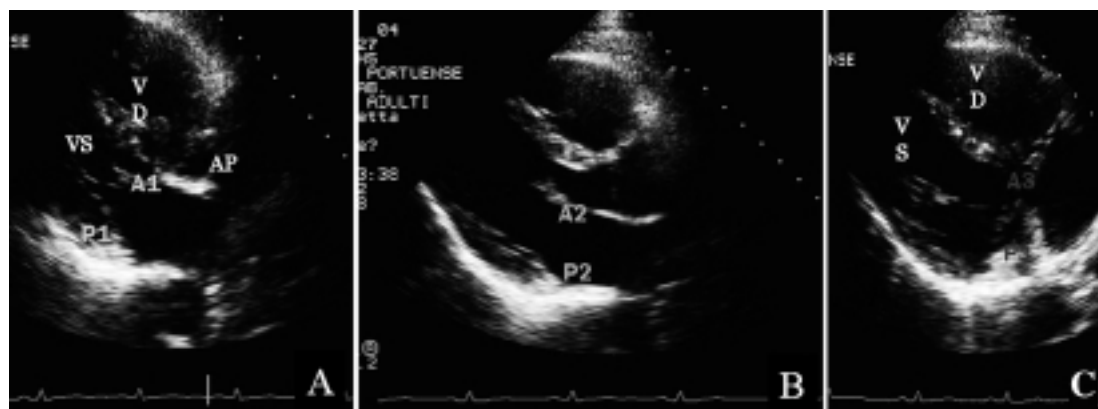


Figura 2. Ecocardiografia transtoracica, sezione parasternale asse lungo del ventricolo sinistro (B). Inclinando la sonda in senso mediale (C) o laterale (A), si visualizzano gli "scallops".

ideale per verificare il corretto collabimento dei lembi perché i loro movimenti sono perpendicolari al fascio ultrasonoro, ma non si dimostra utile per la diagnosi di prolasso valvolare, come sarà specificato nel capitolo successivo. Con angolazioni antero-posteriori della sonda è possibile esplorare la valvola nei piani contigui alle sezioni standard e visualizzare in tal modo gli “scallops” che compongono la valvola. La proiezione apicale 2 camere esamina la valvola secondo un piano parallelo alla linea di chiusura e visualizza il solo lembo anteriore. Da questa posizione, angolando verso il basso e medialmente il trasduttore, si possono esaminare i muscoli papillari (Figura 3).

Scansioni ecocardiografiche transtoraciche monodimensionali

In sezione parasternale asse corto del ventricolo sinistro, la scansione in senso latero-mediale, se eseguita correttamente, consente di visualizzare tutti gli “scallops” (Figura 4).

Sezioni ecocardiografiche transesofagee (con sonda multiplana)

I piani di scansione che visualizzano in modo ampio la valvola sono quelli longitudinale 4 camere del ventricolo sinistro (eseguiti con la sonda in posizione intermedia nell’esofago) e quelli asse corto transgastrici. Nella sezione 4 camere a 0° con anteflessione e lieve ritiro della sonda sono visibili gli “scallops” adiacenti alla commissura laterale (A1-P1); a 60° il piano attraversa le commissure e visualizza gli “scallops” P1-A2-P3 (Figura 5); a 90° il piano di scansione è più vicino alla commissura mediale (A3-P3) e a 135° (simile ad una

parasternale asse lungo) si visualizzano gli “scallops” A2-P2 (Figura 6). Infine, in asse corto transgastrico la valvola è vista come in asse corto transtoracico, ma da una prospettiva opposta che porta le strutture posteriori più vicine alla sonda (Figura 7).

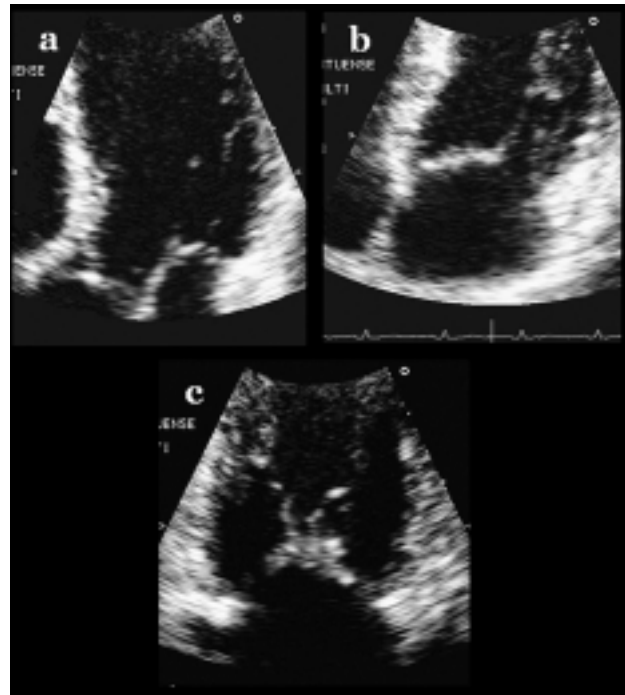


Figura 3. Ecocardiografia transtoracica, sezioni apicali del ventricolo sinistro con piani di scansione che attraversano la valvola a diversi livelli. Livello a, interseca gli “scallops” A1-P1; livello b, interseca gli “scallops” A3-P3; livello c, interseca le commissure.

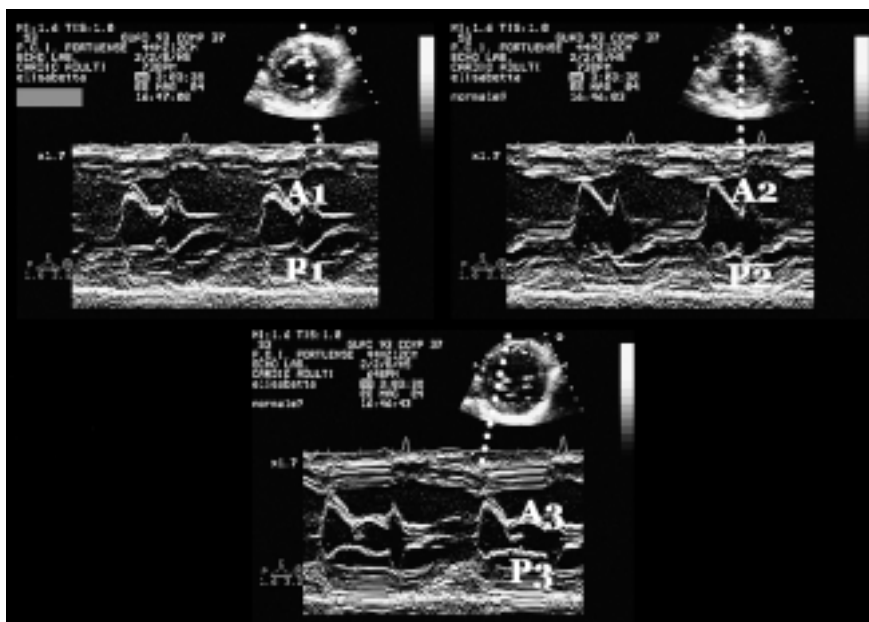


Figura 4. Ecocardiografia transtoracica, sezione asse corto del ventricolo sinistro a livello della valvola mitrale. Spostando il fascio M-mode dalla commissura laterale (in alto a sinistra) a quella mediale (in basso), si visualizzano rispettivamente gli “scallops” A1-P1 e A3-P3; gli “scallops” A2-P2 sono visibili in alto a destra.

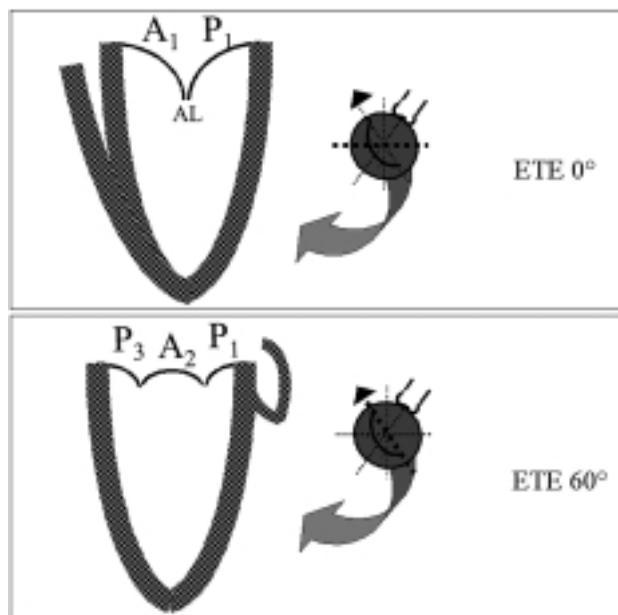


Figura 5. Schema di sezioni ecocardiografiche transesofagee (ETE) longitudinali per il ventricolo sinistro. A 0° sono visibili gli “scallops” più adiacenti alla commissura antero-laterale (AL) (“scallops” A1-P1); a 60° il piano attraversa le commissure e visualizza gli “scallops” P1-A2-P3.

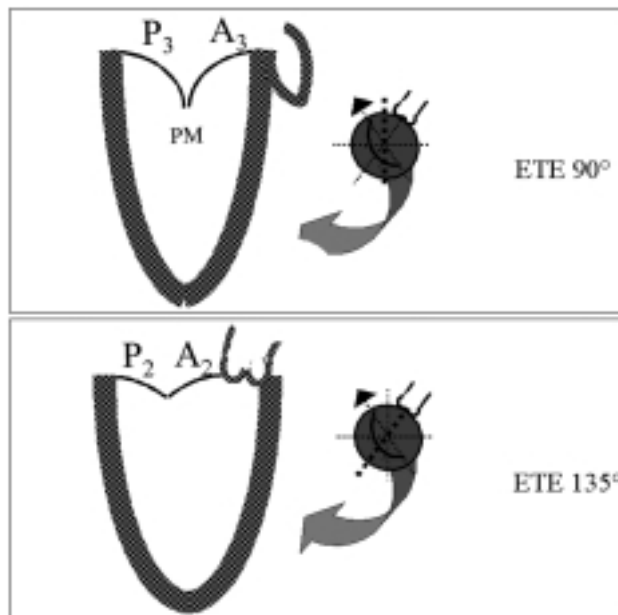


Figura 6. Schema di sezioni ecocardiografiche transesofagee (ETE) longitudinali per il ventricolo sinistro. A 90° il piano di scansione è più vicino alla commissura postero-mediale (PM) (“scallops” A3-P3); a 135° si visualizzano gli “scallops” A2-P2.

PARTE 3 I criteri diagnostici ecocardiografici transtoracici di prolasso valvolare mitralico

Paolo Trambaiolo, Alfredo Posteraro, Alessandro Salustri, Elisabetta Amici, Giancarlo Gambelli

Il prolasso valvolare mitralico (da *pro e labi*, che significa letteralmente cadere in avanti) può essere classificato in primitivo con apparato valvolare alterato (“floppy valve”, sindrome di Marfan) e funzionale con apparato valvolare anatomicamente normale (distiroidismo, alterata geometria ventricolare). Tuttavia, se prendiamo in considerazione le classificazioni più strettamente anatomiche, vedremo che non è tutto così chiaro.

Nel 1980 Carpentier et al.¹⁴ proposero una classificazione più chirurgica, che si basava sulla mobilità dei lembi: tipo I (normale), tipo II (eccessivo) e tipo III (restrittivo).

Nel 1985 Barlow et al.¹ definirono il prolasso sulla base di differenti quadri anatomici (Figura 8):

- “billowing”: semplice rigonfiamento e protrusione dei lembi in atrio sinistro;
- prolasso: spostamento sistolico dei lembi valvolari con mancata apposizione e coaptazione dei bordi mitralici e conseguente rigurgito;
- “floppy valve”: estrema protrusione in atrio sinistro di voluminosi foglietti mitralici associata ad allungamento ed assottigliamento delle corde tendinee;
- “flail valve”: valvola mitrale disancorata in un punto qualsiasi dell’apparato di sostegno, per rottura di corde tendinee.

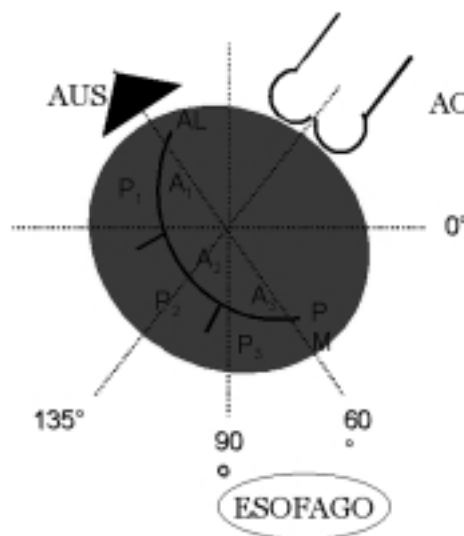


Figura 7. Sezione ecocardiografica transgastrica asse corto a livello del piano valvolare mitralico. Lo schema indica l’orientamento delle strutture valvolari mitraliche immaginando che l’osservatore si trovi all’interno dell’esofago: il lembo posteriore è più vicino al trasduttore, la commissura antero-laterale a sinistra e la postero-mediale a destra. AO = aorta; AUS = auricola sinistra.

Nel 1987 Devereux et al.⁷ proposero un’altra classificazione (Figura 9):

- prolasso classico: a) spostamento superiore e/o posteriore dei lembi mitralici rispetto all’anulus valvolare durante la sistole (≥ 2 mm se telesistolico, ≥ 3 mm se olo-sistolico); b) spessore dei lembi aumentato (≥ 5 mm);
- prolasso non classico: spessore dei lembi < 5 mm.

Quindi secondo Barlow et al.¹ la definizione di prolasso valvolare mitralico è la perdita di coaptazione tra

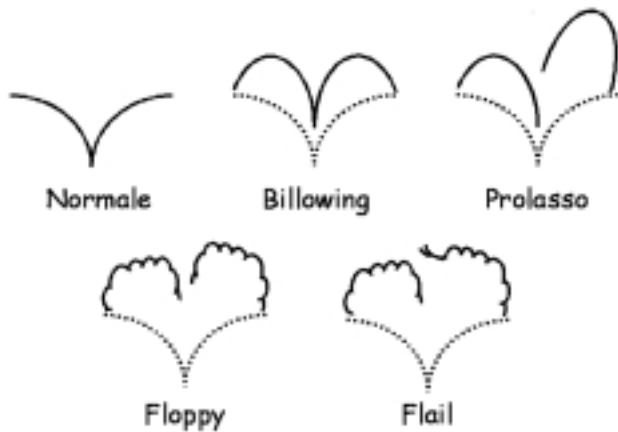


Figura 8. Quadri anatomici di prollasso valvolare mitralico. 1) “Billowing”: rigonfiamento e protrusione dei lembi in atrio sinistro; 2) Prollasso: spostamento sistolico dei lembi valvolari con mancata approssimazione e coaptazione dei bordi mitralici; 3) “Floppy”: protrusione in atrio sinistro di voluminosi foglietti mitralici associata ad allungamento ed assottigliamento delle corde tendinee; 4) “Flail”: valvola mitrale disancorata in un punto qualsiasi dell’apparato di sostegno, per rottura di corde tendinee.

i margini liberi dei lembi mitralici associata o meno all’anomala protrusione (“billowing”) dei lembi stessi in atrio sinistro. L’insufficienza mitralica è una condizione necessaria per la definizione, anche se non sufficiente.

Al contrario, per Devereux et al.⁷, il prollasso valvolare mitralico è la protrusione, uno spostamento sistolico superiore o posteriore dei lembi mitralici o di parte di essi, in relazione all’anello (“billowing”), indipendentemente dal fatto che sia mantenuta o meno la coaptazione dei lembi. Pertanto, l’insufficienza mitralica non è una condizione implicita nella definizione ma una delle possibili complicanze. Attualmente nel nostro Paese viene impiegata maggiormente la seconda definizione.

Le sezioni ecocardiografiche utilizzate per la diagnosi di prollasso valvolare mitralico sono l’asse lungo parasternale e/o la 3 camera apicale. Infatti, data la conformazione a “sella” della valvola, non deve essere utilizzata la sezione 4 camera apicale.

Una volta posta la diagnosi di prollasso si dovrebbero valutare (Figura 10):

- la mobilità dei lembi (normale, eccessiva o ridotta);
- l’apposizione, ovvero la modalità con cui i margini si affrontano uno con l’altro;
- la coaptazione, ovvero la modalità di contatto tra i margini dei lembi;
- infine, deve essere misurato il diametro dell’anello mitralico (d) (Figura 11), che deve essere rapportato alla lunghezza del lembo anteriore (h) in diastole (valori patologici: $d > 35$ mm; rapporto $d/h > 1.3$).

È infine importante effettuare la descrizione degli “scallops” coinvolti dalla malattia, sulla base di una valutazione sia globale (asse corto) che segmentale (asse lungo), ricordando che il punto di osservazione ecografico non è affatto sovrapponibile a quello chirurgico.

PARTE 4

Le informazioni diagnostiche aggiuntive dell’ecocardiografia transesofagea nei pazienti con prollasso valvolare mitralico

Claudio Coletta

L’impiego dell’ecocardiografia transesofagea (ETE) nei pazienti con prollasso valvolare mitralico (PVM) trova il suo razionale in due punti fondamentali:

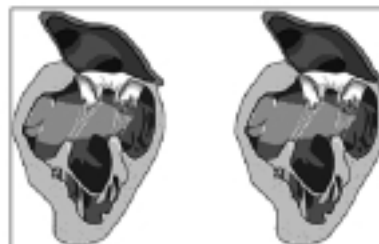- 1) la possibilità di valutare dettagliatamente e con grande precisione la morfologia e la funzione delle strutture valvolari interessate dal processo patologico (“scallops”, segmenti, corde tendinee, ecostruttura dei lembi);
- 2) l’accesso a nuove informazioni diagnostiche non ottenibili con l’ecocardiografia transtoracica, in particolare per quanto riguarda le strutture di pertinenza delle cavità atriali.

Non esistono in letteratura linee guida specifiche per l’utilizzo dell’ETE nei pazienti con PVM. Quanto è disponibile, fa riferimento all’impiego della metodica transesofagea nella valutazione dell’insufficienza valvolare mitralica in generale, e a tale proposito riportiamo qui di seguito in dettaglio tali indicazioni⁴⁰:

- ETE intraoperatoria/preoperatoria finalizzata a stabilire le basi anatomiche del rigurgito mitralico e a guidare le procedure di riparazione (classe I);

CLASSICO

- spostamento superiore e/o posteriore dei lembi mitralici rispetto all’anello valvolare durante la sistole.
 - ≥ 2 mm se telesistolico
 - ≥ 3 mm se olosistolico.
- Spessore dei lembi aumentato
 - ≥ 5 mm



NON CLASSICO

Figura 9. Criteri ecocardiografici per la classificazione di prollasso valvolare mitralico secondo Devereux et al.⁷.

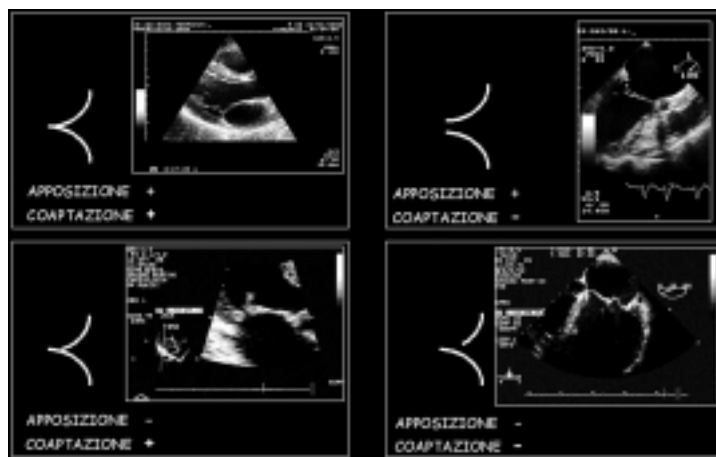

Figura 10. Immagini ecocardiografiche transtoraciche e relativi schemi che riportano le diverse modalità di apposizione (come i margini si affrontano) e di coaptazione (come i lembi vengono in contatto).

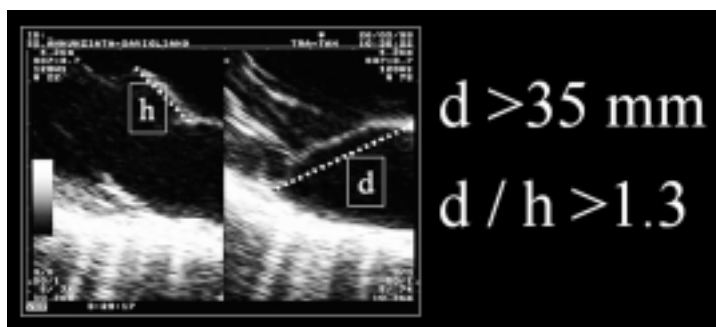


Figura 11. Sezione ecocardiografica transtoracica parasternale asse lungo. Rapporto fra diametro (d) dell'anello mitralico e lunghezza (h) del lembo anteriore, entrambi misurati in diastole.

- valutazione dei pazienti con rigurgito mitralico nei quali l'ecocardiografia transtoracica non sia in grado di fornire informazioni diagnostiche per quanto riguarda la severità dell'insufficienza, i meccanismi del rigurgito valvolare e/o lo stato della funzione ventricolare sinistra (classe I);
- follow-up periodico o sorveglianza dei pazienti con insufficienza mitralica (classe III).

Come si vede, l'indicazione all'ETE in pazienti con insufficienza mitralica, e fra questi possono essere logicamente inseriti i pazienti con PVM e rigurgito valvolare, è volta ad ottenere informazioni che possano aiutare a comprendere i meccanismi fisiopatologici della disfunzione valvolare e a guidarne la riparazione chirurgica. L'ETE, metodica semi-invasiva e assai sgradevole per il paziente, non deve dunque essere impiegata per monitorare dei parametri di malattia nel tempo o per ottenere informazioni accessibili con metodica transtoracica.

Il protocollo di esame

L'esame della valvola mitrale con ETE presenta difficoltà insite nella complessa struttura della valvola esaminata. Fondamentalmente si distinguono due approc-

ci alla valvola: a) approccio medio-esofageo; b) approccio transgastrico. Entrambi, a nostro avviso, sono fondamentali per ottenere le informazioni minime necessarie a giustificare l'indicazione all'esame.

Esistono due principali protocolli di esame della valvola proposti dall'approccio medio-esofageo.

Il primo, che fa riferimento alle indicazioni dell'American Society of Echocardiography/Society of Cardiovascular Anesthesiologists⁴¹, prevede l'esecuzione di almeno 4 sezioni eco-tomografiche rispettivamente a 20° (sezione 4 camere), 60° (sezione commissurale), 90° (sezione 2 camere) e 135° (sezione asse lungo) che, in sequenza, consentono di analizzare in dettaglio tutti i segmenti del lembo anteriore mitralico (A1, A2, A3) e tutti gli "scallops" del lembo posteriore (P1, P2, P3). Il vantaggio di tale approccio consisterebbe nella capacità di visualizzare in modo specifico e sequenziale i segmenti e gli "scallops" di minore estensione (A1 e A3, P1 e P3) nelle sezioni fra 20° e 90°, nonché di evitare movimenti di anteflessione e retroflessione della sonda spesso mal tollerati dai pazienti durante la procedura (Figura 12). Nessun problema, in genere, pone la visualizzazione di A2 e di P2, essendo questi i segmenti centrali e maggiormente estesi dei lembi valvolari.

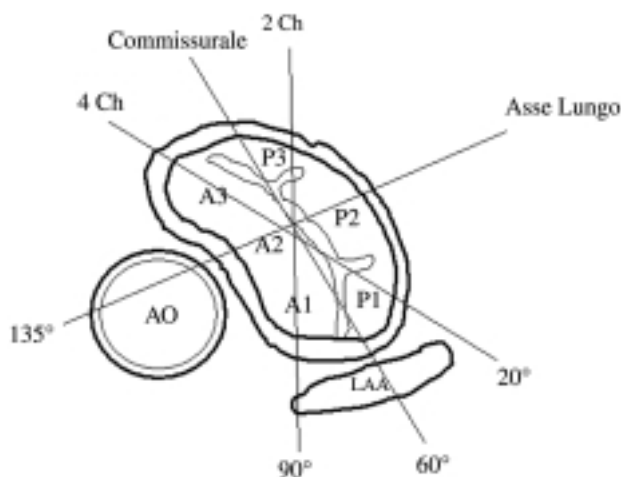


Figura 12. Approccio sequenziale secondo l'American Society of Echocardiography/Society of Cardiovascular Anesthesiologists che prevede almeno quattro scansioni: a 20° (sezione 4 camere), 60° (sezione commissurale), 90° (sezione 2 camere) e 135° (sezione asse lungo) che, in sequenza, consentono di analizzare in dettaglio tutti i segmenti del lembo anteriore mitralico (A1, A2, A3) e tutti gli "scallop" del lembo posteriore (P1, P2, P3). AO = aorta; LAA = auricola atriale sinistra.

Il secondo modello di esame è stato proposto da Foster et al.⁴² nel 1998 e prevede anch'esso un approccio sequenziale ma differenziato dal precedente, con sezione a 0° (4 camere), 45° e 75° (commissurali), 90° (2 camere) e 135° (asse lungo). Anche in questo caso l'attenzione degli autori è stata volta all'identificazione e valutazione morfo-funzionale dei segmenti/"scallop" meno rappresentati per consentire di distinguerli dai settori centrali e guidare così la procedura chirurgica nel modo più corretto (Figura 13). In questo caso viene anche suggerito di utilizzare piccoli movimenti di ante-flessione e retroflessione del trasduttore per ottimizza-

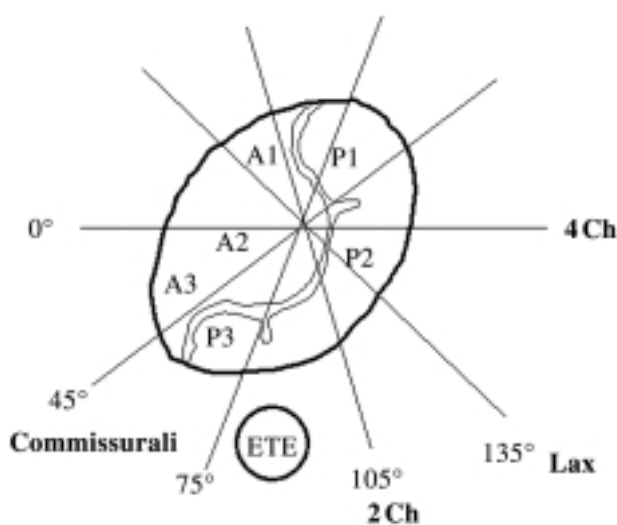


Figura 13. Approccio sequenziale proposto da Foster et al.⁴²: sezione a 0° (4 camere), 45° e 75° (commissurali), 105° (2 camere) e 135° (asse lungo) per l'identificazione e valutazione morfo-funzionale dei segmenti/"scallop" in prospettiva della correzione tramite procedura chirurgica. ETE = sonda in esofago.

re l'approccio ETE. Il numero di segmenti anteriori e di "scallop" posteriori coinvolti dal processo degenerativo, infatti, modifica l'iter operatorio, la probabilità di successo dell'intervento di riparazione e, di conseguenza, la prognosi clinica del singolo paziente.

In entrambi i casi, al termine dell'esame dalla finestra medio-esofagea, si passa all'approccio transgastrico con sezione a 0° (piano trasversale della valvola) e 90° (piano longitudinale). Quest'ultima sezione è molto importante perché consente di apprezzare nella sua interezza, con minimi movimenti del trasduttore in antero-posteriore e laterale, l'apparato sottovalvolare mitralico così spesso coinvolto nei processi degenerativi del PVM. In questo caso l'esame ETE è davvero molto accurato nella definizione morfo-strutturale delle corde e del loro punto di attacco alla zona rugosa, mentre informazioni globali riguardanti la connessione muscolo-cordale e la funzione globale dell'apparato sottomitralico sono generalmente di competenza dell'eco-transtoracico.

Nella nostra esperienza, nella valutazione dell'eco-struttura dei foglietti valvolari, l'ETE è in grado di fornire minori informazioni aggiuntive, e sono limitate alla possibilità di misurare in modo corretto lo spessore del lembo senza l'interferenza dell'attacco cordale e delle pieghe fra i singoli segmenti/"scallop", spesso causa di sovrastima delle misurazioni con eco-transtoracico.

Anche per quanto riguarda l'analisi del rigurgito valvolare, inteso sia come stima dell'entità che come direzione del jet all'interno dell'atrio sinistro, l'ETE a nostro avviso non aggiunge informazioni decisive nell'iter clinico anche se può risultare più accurato della metodica transtoracica nella stima dell'area effettiva di rigurgito con il metodo PISA e nel calcolo della vena contracta dalla sezione transgastrica a 90°.

Accuratezza diagnostica dell'ecocardiografia transesofagea

In Figura 14 è riportata l'incidenza di coinvolgimento dei singoli segmenti/"scallop" nel processo degenerativo del PVM e l'accuratezza della metodica ETE nell'individuazione delle singole alterazioni⁴³. Come si vede dal diagramma, il settore di gran lunga più interessato è P2, anche per la sua maggiore estensione, seguito da A2, P3 e A3. Sono proprio questi ultimi due i settori più critici dal punto di vista diagnostico, per la relativa frequenza del loro coinvolgimento, per le dimensioni ridotte e per il notevole peso prognostico aggiuntivo in termini di riuscita del processo di riparazione. Tanto maggiore, infatti, è il numero di "scallop" coinvolti, tanto minori saranno le probabilità di successo della procedura riparativa, e questo sarà tanto più vero in caso di coinvolgimento di ambedue i foglietti valvolari e, ovviamente, dell'apparato sottovalvolare mitralico. Esiste una modesta sovrastima in ETE del coinvolgimento di P2 e A2 (minore specificità) e una modesta sottostima per P3 e A3 (minore sensibilità). In

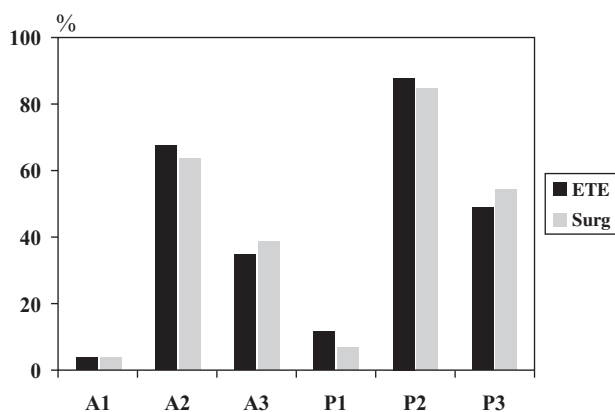


Figura 14. Incidenza di coinvolgimento dei singoli segmenti/“scallops” nel processo degenerativo del prollasso valvolare mitralico e l’accuratezza della metodica eco-transesofagea (ETE) nell’individuazione delle singole alterazioni. Il settore di gran lunga più interessato è P2, anche per la sua maggiore estensione, seguito da A2, P3 e A3.

pratica l’operatore, in caso di errore nell’individuazione dello “scallop” coinvolto, è portato a “colpevolizzare” più frequentemente le sezioni centrali a causa della loro preponderanza anatomica.

Informazioni collaterali

Una rigorosa metodologia di esame è fondamentale ed etica nell’approccio diagnostico con ETE anche in considerazione del disagio arrecato al paziente con la procedura. Riteniamo che l’esame, pur con l’indicazione a studio della valvola mitrale, debba prevedere l’analisi delle strutture cardiache accessibili alla metodica sulla base dello specifico valore diagnostico aggiuntivo rispetto all’eco-transtoracico.

Tali strutture comprendono le cavità atriali, il setto interatriale, le cavità auricolari, la valvola aortica, il vaso aortico ascendente, l’arco e il tratto discendente e il tratto di efflusso del ventricolo destro con la valvola polmonare. Ciascuna di queste strutture può rivelare alterazioni morfo-funzionali potenzialmente sottostimabili dalla metodica transtoracica. Tuttavia è particolarmente importante sottolineare la capacità dell’ETE di analizzare gli aspetti morfologici e funzionali del setto interatriale, stante l’associazione fra PVM e patologie del setto interatriale, quali il difetto centrale tipo ostium secundum, l’aneurisma del setto interatriale, le alterazioni della valvola del forame ovale e la pervietà del forame ovale stesso⁴⁴. Per l’identificazione della pervietà del forame ovale, l’impiego dell’iniezione di mezzo di contrasto da una vena periferica (generalmente soluzione fisiologica o glucosata agitata, o sostituti del plasma) consente di analizzare in dettaglio il comportamento delle bolle, il loro eventuale passaggio in atrio sinistro, spontaneo o provocato da manovre come il Valsalva o la tosse, e il passaggio inverso, dall’atrio sinistro al destro, dimostrato da aree prive di contrasto in prossimità della valvola del forame ovale. Attenzione, infine, dovrà essere posta nello studio del vaso aortico

principalmente nelle forme di PVM nell’ambito di alterazioni genetiche del tessuto connettivo (sindrome di Marfan).

**PARTE 5
Ecocardiografia tridimensionale nello studio della valvola mitrale: lusso o necessità?**

Alessandro Salustri, Paolo Trambaiolo, Alfredo Posteraro, Elisabetta Amici, Giancarlo Gambelli

L’ecocardiografia tridimensionale presenta due aspetti peculiari: 1) consente la visualizzazione di differenti piani di sezione dei quali è noto il relativo rapporto spaziale (modalità “anyplane”); 2) consente la visualizzazione prospettica delle strutture cardiache conservando tutte le informazioni di un dataset ultrasonico volumetrico con apprezzamento del senso di profondità (rappresentazione “volume-rendered”).

Per le sue caratteristiche anatomico-funzionali, la valvola mitrale è la struttura cardiaca più idonea ad una interrogazione e rappresentazione tridimensionale e già nel 1989 con questa metodica è stato possibile dimostrare la geometria non planare dell’anulus mitralico, con le relative implicazioni di carattere diagnostico⁴⁵.

Per comprendere i potenziali vantaggi dell’ecocardiografia tridimensionale nella visualizzazione dell’apparato mitralico è necessario per prima cosa confrontare questa metodica con l’ecocardiografia bidimensionale standard in termini di chiarezza morfologica ed affidabilità interpretativa⁴⁶. A questo proposito, è fondamentale considerare che non tutte le varie strutture che compongono l’apparato mitralico sono ugualmente visualizzabili con ecocardiografia tridimensionale e soprattutto che per ogni struttura è indicata una particolare modalità di rappresentazione (bidimensionale “anyplane”, “paraplane” o “volume-rendered”) (Tabella 1).

L’aspetto che ha più interessato i cardiologi e soprattutto i cardiocirurghi è rappresentato dalla possibilità di visualizzare la valvola mitrale dall’alto, il che permette un’immediata comprensione anatomico-funzionale della struttura ed in particolare l’identificazione e la localizzazione di un eventuale prollasso^{47,48}. Informazioni simili sono certamente deducibili anche dall’imaging bidimensionale, ma soltanto con un’accuratezza

Tabella 1. Potenzialità diagnostiche dell’ecocardiografia tridimensionale nello studio del prollasso valvolare mitralico.

	Anyplane	Volume-rendered
“Scallops”	+	+++
Corde tendinee	++	+
Anulus	+	-
Jet	+	+
Quantizzazione	+++	+

rata interrogazione di tutto l'apparato mitralico e dopo una ricostruzione mentale delle varie proiezioni ottenute. Viceversa, ottenere un'immagine dinamica della valvola mitrale dall'alto facilita enormemente la comprensione della patologia e lo scambio di informazioni tra cardiologo e cardiocirurgo⁴⁹. Infatti, proprio i cardiocirurghi si sono dimostrati particolarmente entusiasti delle possibilità che tale approccio offre in termini di identificazione della patologia e pianificazione della ricostruzione chirurgica^{43,50}. Tuttavia, anche se istintivamente se ne colgono i vantaggi, non è semplice definire in termini scientifici la superiorità dell'ecocardiografia tridimensionale rispetto a quella bidimensionale. Per valutare se l'ecocardiografia tridimensionale è in grado di fornire informazioni utili e non superflue è necessario tener presenti le richieste ed i desideri del cardiocirurgo. A questo proposito, nella Figura 15 vengono riportati i risultati di un'indagine eseguita alcuni anni fa presso tutti i Centri di Cardiocirurgia italiani. Come si può vedere, le maggiori aspettative dei cardiocirurghi sono rivolte verso la valutazione degli "scallops" interessati, dei jet rigurgitanti e delle corde tendinee. Va però tenuto presente che, mentre alcune

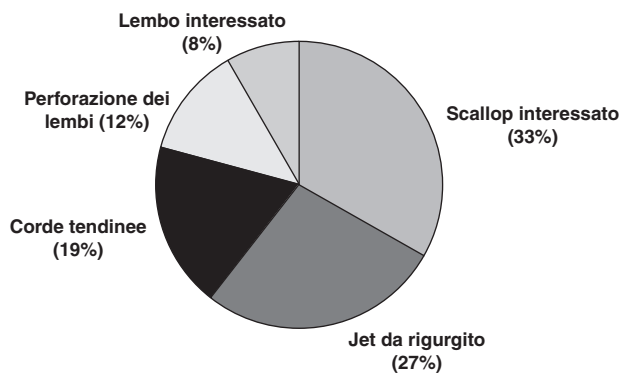


Figura 15. Il grafico riporta in percentuali le risposte di 48 Centri di Cardiocirurgia italiani interpellati su quale aspetto morfo-funzionale dell'apparato mitralico potrebbe essere chiarito dall'ecocardiografia tridimensionale.

strutture sono potenzialmente ben valutabili con ecocardiografia tridimensionale (lombi mitralici, commissure), altre sono invece condizionate da intrinseci limiti di risoluzione spaziale od anatomici in senso generale (apparato sottovalvolare e corde tendinee in particolare). Inoltre, come già detto, va sottolineato che anche le differenti modalità di rappresentazione (bidimensionale "anyplane", "volume-rendered") possono essere più o meno congeniali alle diverse strutture dell'apparato mitralico che si vogliono esaminare. Ad esempio, la tecnica "volume-rendered" con prospettiva dall'alto offre una visualizzazione ottimale dei lombi mitralici con possibilità di definire accuratamente in termini spaziali la sede e l'estensione di una zona prolassante (Figura 16). Per contro, lo studio dell'anulus si avvale spesso di tecniche che prevedono la ricostruzione tridimensionale da una serie di dati ottenuti con analisi bidimensionale "paraplane" (Figura 17).

Per rispondere quindi al quesito se per lo studio del prolasso valvolare mitralico l'ecocardiografia tridimensionale rappresenta una necessità oppure un lusso diagnostico vanno tenuti presenti alcuni punti fondamentali:

- potenzialità informative dell'ecocardiografia bidimensionale standard (Tabella 2),
- aspettative del cardiocirurgo (Tabella 3),
- struttura dell'apparato mitralico che si desidera esaminare in dettaglio,
- possibilità di resa diagnostica della struttura considerata in rapporto alle differenti modalità di "rendering" tridimensionale,
- limiti attuali dell'ecocardiografia tridimensionale per la ricostruzione dei flussi intracardiaci e per la quantizzazione del rigurgito mitralico,
- costi materiali ed umani della tecnologia.

Al di là comunque di queste considerazioni, la possibilità di esaminare completamente l'apparato mitralico osservandolo da angoli di visuale differenti ed inusuali per le attuali tecniche ultrasoniche costituisce sicuramente un arricchimento informativo e culturale per tutti i cardiologi e cardiocirurghi e personalmente ri-

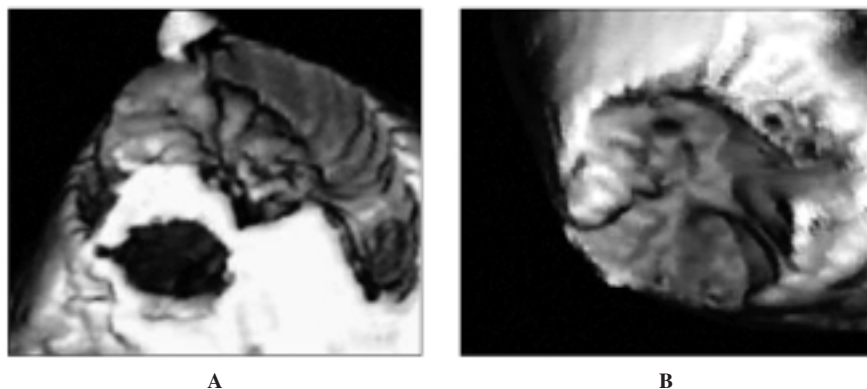


Figura 16. Rappresentazione "volume-rendered" di 2 pazienti con prolasso mitralico di diversa entità, visti dall'alto. Nel primo caso (A) si tratta di una "floppy valve" che in sistole presenta un ampio, uniforme e diffuso prolasso di tutti gli "scallops". Nel secondo caso (B), invece, il prolasso è localizzato al solo "scallop" centrale del lembo posteriore.

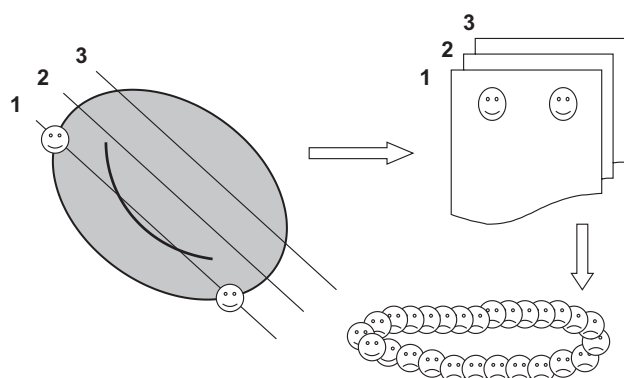


Figura 17. Ricostruzione tridimensionale dell'anulus mitralico. L'interrogazione con tecnica "paraplane" del dataset tridimensionale acquisito consente di determinare per ogni piano di sezione i punti relativi all'anulus mitralico. Combinando i punti così identificati, è possibile ottenere una rappresentazione tridimensionale dell'anulus mitralico, con immediata percezione degli aspetti di non planarità.

Tabella 2. Cosa offre l'ecocardiografia bidimensionale.

Meccanismo del rigurgito
Localizzazione della patologia
Grado di rigurgito
Dimensioni e funzione del ventricolo sinistro

Tabella 3. Aspettative del cardiocirurgo.

Visualizzazione dinamica "one view" dell'apparato mitralico
Visualizzazione dinamica dell'anulus mitralico
Visualizzazione accurata delle corde tendinee
Orientamento del jet da rigurgito

teniamo che, con l'auspicabile riduzione dei costi e il parallelo aumento della diffusione tecnologica, l'ecocardiografia tridimensionale possa diventare la metodica di imaging di riferimento per lo studio della valvola mitrale.

PARTE 6 Le aritmie nel prolasso valvolare mitralico

Antonio Auriti

Nei soggetti con prolasso valvolare mitralico (PVM), uno dei sintomi più frequentemente lamentati è la "palpitazione precordiale". L'associazione del PVM con aritmie sopraventricolari e ventricolari è stata riscontrata in numerosi studi, ma in realtà la maggioranza di questi comprendeva popolazioni selezionate. In effetti, studi su vaste popolazioni non selezionate non hanno mostrato in generale un eccesso di aritmie nel PVM rispetto alla popolazione di controllo sia all'elettrocardiogramma di base a 12 derivazioni, che all'Holter e al treadmill⁵¹. Una maggiore prevalenza di aritmie sopra-

ventricolari complesse e aritmie ventricolari complesse ripetitive, al contrario, è stata riscontrata in associazione al PVM quando questo genera insufficienza mitralica⁵².

Le aritmie

Aritmie sopraventricolari e blocchi atrioventricolari

Fibrillazione atriale, flutter atriale e tachicardie parossistiche si riscontrano nel PVM specialmente in associazione ad insufficienza mitralica ed età avanzata. Queste aritmie sono generalmente ben tollerate e raramente causano sintomi da emergenza cardiologica. Ciononostante, la presenza di fibrillazione atriale aumenta la mortalità e la morbilità in questi soggetti. Nel caso della fibrillazione atriale, la sede del prolasso è risultata correlata alla prevalenza dell'aritmia, essendo maggiore nel caso di prolasso dello "scallop" P1 del lembo posteriore⁵³. In questa situazione, probabilmente, il jet del rigurgito si dirige più direttamente verso lo sbocco delle vene polmonari, generando con più facilità alterazioni della parete atriale e conseguente rimodellamento elettrico in una zona che è riconosciuta come sede frequente di insorgenza dell'aritmia.

Aritmie sopraventricolari da fenomeni di rientro nodale e blocchi atrioventricolari possono verificarsi nel PVM a causa del possibile rallentamento della conduzione a livello nodale, come riscontrato in alcuni studi⁵⁴. La sindrome di Wolff-Parkinson-White non è risultata più frequente nel PVM nello studio Framingham⁵¹.

Aritmie ventricolari

Nei soggetti con PVM e insufficienza mitralica è accertata la maggiore incidenza di aritmie ventricolari complesse con un aumento dal 40 al 90% rispetto alla popolazione di controllo⁵⁵. Si tratta soprattutto di battiti prematuri frequenti, ripetitivi e tachicardie ventricolari non sostenute, mentre quelle sostenute sono più rare⁴. Le aritmie ventricolari sono prevalentemente diurne e scatenate dallo sforzo o dalle emozioni. Appare possibile che le modificazioni neuroormonali e del tono neurovegetativo in senso catecolaminergico possano giocare un ruolo nel favorire l'insorgenza delle aritmie. Modificazioni del tono autonomo, in effetti, sono state riscontrate nei soggetti con PVM mediante studio della variabilità del ciclo cardiaco sia nel senso di una prevalenza del tono parasimpatico, che predisporrebbe alle aritmie sopraventricolari⁵⁶, sia nel senso di una prevalenza del tono simpatico con ridotti indici di variabilità del ciclo cardiaco⁵⁷, presenza di QT lungo e di alterata dispersione del QT, che predisporrebbero alle aritmie ventricolari⁵⁸.

Inoltre, in soggetti con PVM è stata riscontrata un'elevata incidenza di potenziali tardivi ventricolari rispetto alla popolazione di controllo (6 vs 38%), soprattutto in soggetti con degenerazione mixoide della valvola (61 vs 11%) e particolarmente in soggetti con aritmie ventricolari (70 vs 27%, $p < 0.01$)⁵⁹. Pertanto, la

degenerazione mixoide della valvola appare associata ad elevata incidenza di aritmie ventricolari complesse. In particolare, è risultata evidente la correlazione tra aumentato spessore del lembo anteriore mitralico (> 5 mm) e aritmie ventricolari complesse³⁰. Il rilievo di modificazioni elettrocardiografiche da sforzo, la presenza di potenziali tardivi ventricolari associati a degenerazione mixoide dei lembi mitralici, l'osservazione di un movimento alterato dei muscoli papillari ridanno importanza alla teoria della genesi meccanica delle aritmie ventricolari e alla teoria della presenza di una anomalia miocardio-endocardica primitiva^{59,60}.

Morte improvvisa

La morte improvvisa è un evento raro ma possibile nel PVM, essendo il rischio circa 0.1-0.4 eventi per anno. La tachicardia e la fibrillazione ventricolare si ritiene siano alla base della morte improvvisa, sebbene non si possano escludere eventi embolici coronarici o blocchi atrioventricolari. In una serie di 163 casi di morte improvvisa, il PVM è stato riscontrato nel 10% come unica cardiopatia³³. In questi pazienti la degenerazione mixomatosa e la ridondanza della valvola sono stati i reperti anatomici più frequenti. Altri reperti riscontrati in diversi lavori sono stati: rottura di corda tendinea, anomalie del ventricolo destro, ipoplasia dell'arteria del nodo. Generalmente la morte improvvisa si manifesta in situazioni di stress o di sforzo fisico (attivazione adrenergica). I meccanismi elettrofisiologici che sono alla base delle aritmie che possono portare a morte improvvisa sono il rientro, la dispersione dei periodi refrattari ventricolari e l'aumentato automatismo che si possono verificare a livello del miocardio o dell'endocardio dei muscoli papillari e della parete basale ventricolare o nel contesto di fibre miocardiche dell'apparato valvolare mitralico, in presenza di fattori favorevoli come le variazioni del tono neurovegetativo, gli squilibri elettrolitici, l'azione proaritmica di farmaci o lo sforzo. Marker ecocardiografici di possibili complicanze aritmiche fatali, oltre all'ispessimento e alla degenerazione mixomatosa dei lembi, sono la dilatazione atriale sinistra e la dilatazione ventricolare sinistra, che sono espressione della presenza di una insufficienza mitralica rilevante. Altri possibili marker strumentali di aumentato rischio sono le alterazioni del tratto ST in sede infero-laterale all'elettrocardiogramma, la presenza di QT lungo o di aumento della dispersione del QT. L'assenza di potenziali tardivi ventricolari può aiutare nell'identificazione dei soggetti a basso rischio per l'alto valore predittivo negativo (circa 90%), mentre la presenza di battiti prematuri anche ripetitivi non ha mostrato valore predittivo positivo significativo. Anche l'inducibilità di aritmie allo studio elettrofisiologico non rappresenta un criterio sicuro di identificazione dei soggetti a maggior rischio. I soggetti a rischio aumentato, invece, sembra possano identificarsi soprattutto per la presenza di sincope, pregresso arresto cardiaco, storia familiare di morte improvvisa giovanile e valvola mitrale ispessita e ridondante⁶¹.

Opzioni terapeutiche

La maggioranza delle aritmie nel PVM sono di natura benigna anche se, trattandosi di soggetti particolarmente ansiosi, spesso sono causa di particolare disturbo.

Nelle aritmie sopraventricolari, la terapia, quando indicata, si basa inizialmente sui farmaci antiaritmici di classe I e III. In caso di insufficienza mitralica con ridotta frazione di eiezione, tuttavia, i farmaci di classe I vanno usati con cautela per la loro azione inotropica negativa. L'ablazione è considerata opzione possibile in caso di recidiva di fibrillazione/flutter atriale.

Riguardo alle aritmie ventricolari, in generale, appare indicato iniziare un trattamento solo nei soggetti con aritmie ventricolari complesse che presentino marker di aumentato rischio aritmico. Nei soggetti con battiti prematuri frequenti complessi, i farmaci beta-bloccanti possono essere usati come primo "step", anche se la loro efficacia nel prevenire la morte improvvisa comunque non è stata dimostrata. Nelle forme ripetitive che non rispondono alla terapia con betabloccanti, l'amiodarone può essere considerato opzione terapeutica opportuna. Nei pazienti sopravvissuti ad arresto cardiaco o con tachicardia ventricolare sostenuta/fibrillazione ventricolare documentate è indicato l'impianto di defibrillatore e/o l'ablazione. La chirurgia di sostituzione o di riparazione valvolare non elimina completamente il rischio di morte improvvisa.

PARTE 7

Ruolo dell'ecocardiografia intraoperatoria nella chirurgia riparativa mitralica

Paolo G. Pino, Antonio Terranova

Sono state proposte varie classificazioni dell'insufficienza mitralica; quella anatomo-funzionale⁶² è utile perché fornisce le informazioni necessarie alla programmazione del tipo di intervento:

- 1) alterata coaptazione per:
 - a) eccessiva mobilità dei lembi con prollasso (di uno o di entrambi i lembi) o rottura (valvola mitrale "flail" per rottura di corde, lembi o papillari),
 - b) dilatazione dell'anello: primitiva o secondaria a disfunzione ventricolare,
 - c) interferenza di materiale neofornato quale vegetazioni endocarditiche o neoplasie;
- 2) alterata apposizione sistolica per:
 - a) fibrosclerosi dell'apparato valvolare con retrazione dei lembi,
 - b) trazione con spostamento verso l'apice da parte del ventricolo sinistro disfunzionante;
- 3) mancanza di tessuto valvolare per:
 - a) anomalie congenite quali il "cleft" mitralico o agenesie parcellari,
 - b) alterazioni acquisite (erosioni o perforazioni endocarditiche).

In base alle caratteristiche dell'apparato valvolare mitralico è stata proposta una classificazione delle lesioni in rapporto alla possibilità di eseguire una chirurgia riparativa. Le lesioni semplici, che presentano un'elevata probabilità riparativa con tecniche operatorie standard, sono: prollasso/rottura dello "scallop" centrale del lembo posteriore mitralico; dilatazione dell'anulus mitralico; perforazione dei lembi. Le lesioni complesse, la cui probabilità di riparazione è in rapporto alla tecnica chirurgica utilizzata e all'esperienza del centro cardiocirurgico, sono: prollasso/rottura del lembo anteriore, soprattutto se associato a prollasso del lembo posteriore; prollasso/rottura a livello commissurale; malapposizione asimmetrica di un lembo con prollasso del lembo opposto; prollasso associato a massiccia calcificazione dell'anulus. Esistono infine lesioni a probabilità riparativa molto bassa, costituite essenzialmente da forme reumatiche caratterizzate da estesa degenerazione fibrocalcifica dell'apparato valvolare o da forme con estesa perdita di sostanza o ipoplasia del lembo posteriore.

Conoscere *a priori* le possibilità di una chirurgia riparativa condiziona la decisione di un intervento precoce: il ruolo dell'ecocardiografia diventa perciò fondamentale sia nella corretta definizione anatomica che nel riconoscimento del meccanismo fisiopatologico del rigurgito. Infatti, in base al tipo di lesione anatomica e funzionale, può essere espresso un giudizio sulla fattibilità di un intervento riparativo e sulla programmazione del tipo di intervento che può essere eseguito. Va comunque precisato che la chirurgia riparativa è finalizzata a ricostituire l'integrità funzionale e non quella anatomica dell'apparato valvolare mitralico.

La valutazione mediante ecocardiografia transesofagea (ETE) preoperatoria permette una diagnosi corretta sullo stato anatomico-funzionale della valvola attraverso l'analisi segmentaria dei lembi, l'individuazione degli "scallops" interessati, la direzione del jet rigurgitante, basandosi sulle caratteristiche morfologiche dell'apparato valvolare mitralico e sulle caratteristiche del jet rigurgitante^{42,63,64}.

Attraverso l'utilizzo di più piani di scansione con la rotazione del cristallo da 0 a 180° sono identificabili i tre "scallops" del lembo posteriore, i corrispondenti del lembo anteriore e le regioni commissurali; è così possibile localizzare i segmenti di lembi con le maggiori alterazioni morfologiche ed il sito di origine del jet rigurgitante.

Molti lavori hanno confermato l'accuratezza dell'ETE nella corretta localizzazione del lembo o dei lembi alterati confrontandola con i rilievi operatori; in mani esperte l'accuratezza dell'ETE si attesta sul 95% essendo maggiore per i segmenti centrali dello "scallop" posteriore ed anteriore^{43,65,66}.

In fase postoperatoria, una volta effettuata la riparazione valvolare e prima della chiusura del torace, la valutazione ETE dovrà considerare l'entità dell'eventuale rigurgito residuo, il riconoscimento di eventuale

ostruzione all'efflusso e lo studio della funzione sistolica. La riparazione ideale porta alla scomparsa pressoché totale del rigurgito. Un grado lieve di rigurgito è accettabile mentre un grado medio, in assenza di ostruzione dinamica all'efflusso, impone la revisione della correzione con eventuale ri-riparazione o sostituzione valvolare.

L'ostruzione all'efflusso è una complicanza non infrequente degli interventi riparativi sull'apparato valvolare mitralico. Lo spostamento dell'apparato valvolare mitralico verso il setto interventricolare, causato da un'eccessiva riduzione chirurgica dell'anulus, determina ostruzione all'efflusso e insufficienza mitralica di grado variabile. Ciò comporta una situazione emodinamica analoga a quella della cardiomiopatia ipertrofica, con ostruzione all'efflusso e un quadro di bassa gittata intraoperatoria. È importante riconoscere questa condizione e differenziarla dalla forma funzionale causata dall'ipovolemia in cuori con funzione sistolica conservata o addirittura esaltata. L'ETE permette agevolmente di discriminare le due condizioni e di attuare le terapie opportune⁶⁷⁻⁶⁹: infatti, nella forma funzionale sia l'ostacolo all'efflusso che l'entità del rigurgito sono ridotti dall'aumento della volemia e dalla riduzione dell'inotropismo; invece, la persistenza di un elevato gradiente intraventricolare (rilevabile al meglio utilizzando la finestra transgastrica con la proiezione che studia il canale di efflusso sinistro), nonostante la correzione della volemia e dell'inotropismo, impone il ritorno in circolazione extracorporea e la revisione dell'intervento riparativo. In sede di revisione chirurgica, solitamente la rimozione di alcuni punti dall'anello permette di ottenere la scomparsa dell'ostruzione all'efflusso e del rigurgito mitralico. In altri casi occorre procedere alla ri-riparazione o alla sostituzione valvolare.

PARTE 8

Prollasso valvolare mitralico: indicazioni alla riparazione valvolare

Enrico Natale

La scelta del tempo ottimale per la correzione chirurgica del prollasso mitralico con insufficienza valvolare importante, analogamente agli altri vizi valvolari, deriva dal confronto tra i dati noti della storia naturale della patologia con i rischi ed i risultati attesi a breve e a lungo termine dalla chirurgia valvolare.

Intervenire troppo presto significa far affrontare al paziente il rischio operatorio, pur limitato ma sempre presente anche nel caso di una riparazione valvolare, senza alcun beneficio rispetto alla storia naturale, che prevede nella fase precoce della malattia già un'aspettativa ed una qualità di vita soddisfacenti. Intervenire troppo tardi significa privare il paziente dei benefici di

una correzione chirurgica, che al prezzo di un rischio operatorio limitato, consente di evitare la progressione della malattia verso la disfunzione ventricolare con riduzione della sopravvivenza e peggioramento della qualità di vita.

Il prolasso valvolare mitralico ha un decorso benigno nella grande maggioranza dei casi. Le complicanze si verificano in 1/100 pazienti per anno, prevalentemente in uomini di età > 50 anni con lembi valvolari ispessiti, e comprendono la progressione del rigurgito, la rottura cordale, l'endocardite infettiva, le aritmie, gli eventi embolici oculari e del sistema nervoso centrale, la morte improvvisa.

I determinanti anatomici della progressione dell'insufficienza mitralica sono la presenza di un lembo "flail" e la dilatazione dell'anulus. L'insufficienza mitralica è una malattia progressiva: in media il volume rigurgitante aumenta di 7.5 ml/anno e l'orifizio rigurgitante effettivo di 5.9 mm²/anno⁷⁰. La progressione tuttavia non è uniforme: se nel 50% dei casi si verifica un rilevante peggioramento, nell'11% si può addirittura osservare una regressione⁷⁰.

Nei pazienti con insufficienza mitralica da lembi "flail" in terapia medica, la sopravvivenza è inferiore rispetto ad una popolazione normale corrispondente per età e sesso. In particolare, l'incidenza a 10 anni di insufficienza cardiaca è del 63%, di fibrillazione atriale del 30%, di ricorso alla chirurgia dell'82%, di chirurgia o morte del 90%⁷¹. In questi pazienti esiste un rischio non trascurabile di morte improvvisa, quantificabile in 1.8% per anno (18.8% a 10 anni); fattori predittivi dell'evento sono: la classe funzionale NYHA, la frazione di eiezione e la presenza di fibrillazione atriale. La correzione chirurgica è in grado di ridurre l'incidenza della morte improvvisa⁷².

Al fine di stabilire l'indicazione alla correzione chirurgica è fondamentale valutare le alterazioni cardiovascolari secondarie al vizio valvolare, che nell'insufficienza mitralica coinvolgono il ventricolo sinistro, l'atrio sinistro e il ventricolo destro. La frazione di eiezione del ventricolo sinistro preoperatoria è strettamente correlata alla sopravvivenza postoperatoria. Se è ≥ 60%, la sopravvivenza a 10 anni raggiunge il 72%, se è tra 50 e 60% scende al 53%, se è < 50% crolla al 32%⁷³. Indici predittivi di favorevole decorso postoperatorio sono: diametro telesistolico < 45 mm, frazione di eiezione > 60%, frazione di accorciamento > 32%, volume telesistolico indicizzato < 60 ml/m², rapporto stress telesistolico/volume telesistolico > 2.5. Secondo dati recenti, per il diametro telesistolico preoperatorio sarebbe da preferire un valore cut-off di 40 mm, dal momento che è stata osservata una incidenza di disfunzione ventricolare sinistra postoperatoria (frazione di eiezione < 50%) del 22% per un diametro telesistolico di 40-44 mm, rispetto al 5% per un diametro telesistolico di 35-39 mm⁷⁴.

Anche la funzione ventricolare destra riveste un ruolo prognostico importante. Quando la frazione di

eiezione del ventricolo destro è ridotta, il rischio di morte può superare il 50% a 2 anni, con un'aumentata incidenza di morte improvvisa. Il mancato incremento della frazione di eiezione del ventricolo destro durante sforzo comporta un rischio di insorgenza di insufficienza cardiaca del 50% a 3 anni.

L'impatto emodinamico dell'insufficienza mitralica sull'atrio sinistro comporta un'incidenza di fibrillazione atriale del 5% per anno, maggiore nei pazienti di età ≥ 65 anni e con diametro antero-posteriore dell'atrio sinistro ≥ 50 mm. L'insorgenza di fibrillazione atriale durante il follow-up, nei pazienti in terapia medica, comporta una riduzione della sopravvivenza⁷⁵.

La quantificazione del rigurgito costituisce un atto essenziale nella valutazione del paziente con prolasso valvolare mitralico. Solo nei pazienti con rigurgito importante può essere proposta l'indicazione chirurgica. Il rigurgito mitralico si definisce importante se l'estensione del jet rigurgitante, valutata in modo semiquantitativo, è almeno +++/4+; l'orifizio rigurgitante effettivo è ≥ 40 mm²; il volume rigurgitante è ≥ 60 ml.

In conclusione, la chirurgia riparativa del prolasso valvolare mitralico è indicata nei pazienti con rigurgito importante:

- a) in presenza di sintomi;
- b) in assenza di sintomi o con sintomi lievi se si osserva un lembo "flail" oppure il diametro telesistolico è ≥ 40 mm, il volume telesistolico del ventricolo sinistro è ≥ 40 ml/m², la frazione di eiezione del ventricolo sinistro è ≤ 60%, la frazione di eiezione del ventricolo destro è ridotta oppure è insorta una fibrillazione atriale.

Riassunto

Il prolasso valvolare mitralico (PVM) ancora oggi rappresenta un problema cardiologico complesso in alcuni suoi aspetti, che traggono generalmente origine da inquadramenti clinici non chiari.

Vengono esaminati i principali aspetti di questa patologia, a partire dalle sue dimensioni epidemiologiche e dall'incidenza di complicanze cardiovascolari e aritmiche, molto diversa nelle varie casistiche perché condizionata da importanti "bias" nella selezione dei pazienti e nell'interpretazione dei dati. La definizione stessa di prolasso mitralico ha avuto a lungo contrapposte due accezioni prevalenti, quella "cardiochirurgica" e quella "cardiologica". Quest'ultima, attualmente più diffusa nella comunità medica, identifica il PVM come la protrusione di tutto o parte dei lembi mitralici in atrio sinistro in relazione all'anello, indipendentemente dal fatto che sia mantenuta la coaptazione dei lembi. Pertanto l'insufficienza mitralica viene considerata una delle possibili complicanze, insieme a quelle aritmiche sia sopraventricolari che ventricolari. Si tratta per lo più di aritmie non minacciose, la cui incidenza aumenta se il PVM si associa ad insufficienza mitralica e se la valvola presenta fenomeni degenerativi mixoidi.

L'inquadramento diagnostico del PVM si basa oggi unicamente sull'esame ecocardiografico, che può fornire dettagli anatomico-funzionali della valvola malformata utili sia per una corretta diagnosi, sia per la più appropriata correzione chirurgica. Dopo un iniziale riepilogo delle principali caratteristiche anatomo-

miche della valvola mitrale normale, si esaminano i piani di scansione transtoracici e transesofagei per lo studio della mitrale in generale e quelli più idonei alla diagnosi di PVM. Vengono quindi descritti i criteri ecocardiografici diagnostici e considerato anche il contributo aggiuntivo della ricostruzione tridimensionale della valvola, soprattutto in termini di localizzazione morfologica delle alterazioni.

La scelta del "timing" chirurgico della correzione scaturisce dall'integrazione dei dati noti della storia naturale della patologia, dalla clinica, dal grado di insufficienza valvolare e dalle alterazioni cardiovascolari secondarie al vizio valvolare. Nel contesto dell'atto chirurgico riparativo valvolare, si inserisce l'importante contributo dell'ecocardiografia transesofagea che, nelle fasi pre- e postoperatorie, fornisce al chirurgo dettagli anatomici, riscontri in tempo reale dell'efficacia delle correzioni effettuate e le eventuali complicanze dell'intervento stesso.

Parole chiave: Ecocardiografia transesofagea; Prolasso valvolare mitralico.

Bibliografia

1. Barlow JB, Pocock WA, Marchand P, Denny M. The significance of late systolic murmurs. *Am Heart J* 1963; 66: 443-52.
2. Ginzton LE, Criley JM. Mitral valve prolapse: palpating the pachyderm. *Chest* 1981; 79: 129-31.
3. Oakley CM. Mitral valve prolapse: harbinger of death or variant of normal? *BMJ* 1984; 288: 1853-4.
4. Levy D, Savage D. Prevalence and clinical features of mitral valve prolapse. *Am Heart J* 1987; 113: 1281-90.
5. Devereux RB, Brown WT, Kramer-Fox R, Sachs I. Inheritance of mitral valve prolapse: effect of age and sex on gene expression. *Ann Intern Med* 1982; 97: 826-32.
6. Barlow JB, Pocock WA. Billowing, floppy, prolapsed or flail mitral valves? *Am J Cardiol* 1985; 55: 501-2.
7. Devereux RB, Kramer-Fox R, Shear MK, Kligfield P, Pini R, Savage DD. Diagnosis and classification of severity of mitral valve prolapse: methodologic, biologic, and prognostic considerations. *Am Heart J* 1987; 113: 1265-80.
8. Levine RA, Triulzi MO, Harrigan P, Weyman AE. The relationship of mitral annular shape to the diagnosis of mitral valve prolapse. *Circulation* 1987; 75: 756-67.
9. Nishimura RA, McGoon MD, Shub C, Miller FA Jr, Ilstrup DM, Tajik AJ. Echocardiographically documented mitral valve prolapse. Long-term follow-up of 237 patients. *N Engl J Med* 1985; 313: 1305-9.
10. Duren DR, Becker AE, Dunning AJ. Long-term follow-up of idiopathic mitral valve prolapse in 300 patients: a prospective study. *J Am Coll Cardiol* 1988; 11: 42-7.
11. Marks AR, Choong CY, Sanfilippo AJ, Ferre M, Weyman AE. Identification of high-risk and low-risk subgroups of patients with mitral-valve prolapse. *N Engl J Med* 1989; 320: 1031-6.
12. Zuppiroli A, Rinaldi M, Kramer-Fox R, Favilli S, Roman MJ, Devereux RB. Natural history of mitral valve prolapse. *Am J Cardiol* 1995; 75: 1028-32.
13. Criley JM, Lewis KB, Humphries JO, Ross RS. Prolapse of the mitral valve: clinical and cine-angiographic findings. *Br Heart J* 1966; 28: 488-96.
14. Carpentier A, Chauvaud S, Fabiani JN, et al. Reconstructive surgery of mitral valve incompetence: ten-year appraisal. *J Thorac Cardiovasc Surg* 1980; 79: 338-48.
15. Devereux RB, Kramer-Fox R, Kligfield P. Mitral valve prolapse: causes, clinical manifestations, and management. *Ann Intern Med* 1989; 111: 305-17.
16. Zuppiroli A, Roman MJ, O'Grady M, Devereux RB. Lack of association between mitral valve prolapse and history of rheumatic fever. *Am Heart J* 1996; 131: 525-9.
17. Wooley CF, Boudulas H. Mitral valve prolapse and the mitral valve prolapse syndrome. Mount Kisco, NY: Futura Publishing, 1988.
18. Gottlieb SH. Mitral valve prolapse: from syndrome to disease. *Am J Cardiol* 1987; 60: 53J-58J.
19. Motulsky AG. Biased ascertainment and the natural history of diseases. *N Engl J Med* 1978; 298: 1196-7.
20. Devereux RB, Kramer-Fox R, Brown WT, et al. Relation between clinical features of the mitral valve prolapse syndrome and echocardiographically documented mitral valve prolapse. *J Am Coll Cardiol* 1986; 8: 763-72.
21. Bass C. Mitral valve prolapse and anxiety disorders: no longer an enigma. *Br J Psychiatry* 1984; 145: 447-8.
22. Kessler KM. Prolapse paranoia. *J Am Coll Cardiol* 1988; 11: 48-9.
23. Allen H, Harris A, Leatham A. Significance and prognosis of an isolated late systolic murmur: a 9- to 22-year follow-up. *Br Heart J* 1974; 36: 525-32.
24. Mills P, Rose J, Hollingsworth J, Amara I, Craige E. Long-term prognosis of mitral-valve prolapse. *N Engl J Med* 1977; 297: 13-8.
25. Bisset GS 3rd, Schwartz DC, Meyer RA, James FW, Kaplan S. Clinical spectrum and long-term follow-up of isolated mitral valve prolapse in 119 children. *Circulation* 1980; 62: 423-9.
26. Vered Z, Oren S, Rabinowitz B, Meltzer RS, Neufeld NH. Mitral valve prolapse: quantitative analysis and long-term follow-up. *Isr J Med Sci* 1985; 21: 644-8.
27. Zuppiroli A, Mori F, Favilli S, et al. "Natural histories" of mitral valve prolapse. Influence of patient selection on cardiovascular event rates. *Ital Heart J* 2001; 2: 107-14.
28. Gilon D, Buonanno FS, Joffe MM, et al. Lack of evidence of an association between mitral-valve prolapse and stroke in young patients. *N Engl J Med* 1999; 341: 8-13.
29. Zuppiroli A, Roman MJ, O'Grady MJ, Devereux RB. A family study of anterior mitral leaflet thickness and mitral valve prolapse. *Am J Cardiol* 1998; 82: 823-6.
30. Zuppiroli A, Mori F, Favilli S, et al. Arrhythmias in mitral valve prolapse. Relation to anterior mitral leaflet thickening, clinical variables, and color Doppler echocardiographic parameters. *Am Heart J* 1994; 128: 919-27.
31. Kligfield P, Levy D, Devereux RB, Savage DD. Arrhythmias and sudden death in mitral valve prolapse. *Am Heart J* 1987; 113: 1298-307.
32. Zuppiroli A, Mori F, Favilli S, et al. The prognostic role of arrhythmias in mitral valve prolapse. Results of a ten-year prospective follow-up. (abstr) *J Am Coll Cardiol* 2000; 35: 528A.
33. Corrado D, Basso C, Nava A, Rossi L, Thiene G. Sudden death in young people with apparently isolated mitral valve prolapse. *G Ital Cardiol* 1997; 27: 1097-105.
34. Zuppiroli A. Morte improvvisa in giovani con prolasso della mitrale o prolasso della mitrale in giovani morti improvvisamente? *G Ital Cardiol* 1998; 28: 600-1.
35. Perloff JK, Child JS. Clinical and epidemiologic issues in mitral valve prolapse: overview and perspective. *Am Heart J* 1987; 113: 1324-32.
36. Kalmanson D. The mitral valve. A pluridisciplinary approach. Acton, MA: Publishing Sciences Group, 1976.
37. Ho SY. Anatomy of the mitral valve. *Heart* 2002; 88 (Suppl 4): IV5-IV10.
38. Agricola E, Oppizzi M, Maisano F, et al. Echocardiographic classification of chronic ischemic mitral regurgitation caused by restricted motion according to tethering pattern. *Eur J Echocardiogr* 2004; 5: 326-34.

39. Salustri A, Posteraro A, Trambaiolo P, Stingone A. Valvulopatie mitraliche. Cardioform. Corso di formazione e autovalutazione in cardiologia. Torino: Centro Scientifico Editore, 2003: 5-47.
40. Bonow RO, Carabello B, de Leon AC Jr, et al. Guidelines for the management of patients with valvular heart disease: executive summary. A report of the American College of Cardiology/American Heart Association Task Force on Practice Guidelines (Committee on management of patients with valvular heart disease). *Circulation* 1998; 98: 1949-84.
41. Shanewise JS, Cheung AT, Aronson S, et al. ASE/SCA guidelines for performing a comprehensive intraoperative multiplane transesophageal echocardiography examination: recommendations of the American Society of Echocardiography Council for Intraoperative Echocardiography and the Society of Cardiovascular Anesthesiologists Task Force for Certification in Perioperative Transesophageal Echocardiography. *J Am Soc Echocardiogr* 1999; 12: 884-900.
42. Foster GP, Isselbacher EM, Rose GA, Torchiana DF, Akins CW, Picard MH. Accurate localization of mitral regurgitant defects using multiplane transesophageal echocardiography. *Ann Thorac Surg* 1998; 65: 1025-31.
43. Omran AS, Woo A, David TE, Feindel CM, Rakowski H, Siu SC. Intraoperative transesophageal echocardiography accurately predicts mitral valve anatomy and suitability for repair. *J Am Soc Echocardiogr* 2002; 15: 950-7.
44. Mugge A, Daniel WG, Angermann C, et al. Atrial septal aneurysm in adult patients. A multicenter study using transthoracic and transesophageal echocardiography. *Circulation* 1995; 91: 2785-92.
45. Levine RA, Handschumacher MD, Sanfilippo AJ, et al. Three-dimensional echocardiographic reconstruction of the mitral valve, with implications for the diagnosis of mitral valve prolapse. *Circulation* 1989; 80: 589-98.
46. Salustri A, Becker AE, van Herwerden L, Vletter WB, Ten Cate FJ, Roelandt JR. Three-dimensional echocardiography of normal and pathologic mitral valve: a comparison with two-dimensional transesophageal echocardiography. *J Am Coll Cardiol* 1996; 27: 1502-10.
47. Chauvel C, Bogino E, Clerc P, et al. Usefulness of three-dimensional echocardiography for the evaluation of mitral valve prolapse: an intraoperative study. *J Heart Valve Dis* 2000; 9: 341-9.
48. De Castro S, Salandin V, Cartoni D, et al. Qualitative and quantitative evaluation of mitral valve morphology by intraoperative volume-rendered three-dimensional echocardiography. *J Heart Valve Dis* 2002; 11: 173-80.
49. Cheng TO, Wang XF, Zheng LH, Li ZA, Lu P. Three-dimensional transesophageal echocardiography in the diagnosis of mitral valve prolapse. *Am Heart J* 1994; 128 (Pt 1): 1218-24.
50. Fabricius AM, Walther T, Falk V, Mohr FW. Three-dimensional echocardiography for planning of mitral valve surgery: current applicability? *Ann Thorac Surg* 2004; 78: 575-8.
51. Savage DD, Levy D, Garrison RJ, et al. Mitral valve prolapse in the general population. 3. Dysrhythmias: the Framingham Study. *Am Heart J* 1983; 106: 582-6.
52. Kligfield P, Hochreiter C, Kramer H, et al. Complex arrhythmias in mitral regurgitation with and without mitral valve prolapse: contrast to arrhythmias in mitral valve prolapse without mitral regurgitation. *Am J Cardiol* 1985; 55 (Pt 1): 1545-9.
53. Ohki R, Yamamoto K, Okayama M, et al. The site of mitral valve prolapse is a predictor of atrial fibrillation. *Am J Cardiol* 2001; 88: 811-3.
54. Fauchier JP, Babuty D, Fauchier L, et al. Mitral valve prolapse, arrhythmias and sudden death. *Arch Mal Coeur Vaiss* 2000; 93: 1541-7.
55. Babuty D, Fauchier L, Neel C, Cosnay P, Fauchier JP. Arrhythmias and sudden death in patients with mitral valve prolapse. *Card Electrophysiol Rev* 1997; 1: 264-7.
56. Terechtchenko L, Doronina S, Pochinok E, Riftinge A. Autonomic tone in patients with supraventricular arrhythmia associated with mitral valve prolapse in young men. *Pacing Clin Electrophysiol* 2003; 26 (Pt 2): 444-6.
57. Kochiadakis GE, Parthenakis FI, Zuridakis EG, Rombola AT, Chrysostomakis SI, Vardas PE. Is there increased sympathetic activity in patients with mitral valve prolapse? *Pacing Clin Electrophysiol* 1996; 19 (Pt 2): 1872-6.
58. Ulgen MS, Biyik I, Karadede A, Tamamogullari AV, Alan S, Toprak N. Relation between QT dispersion and ventricular arrhythmias in uncomplicated isolated mitral valve prolapse. *Jpn Circ J* 1999; 63: 929-33.
59. Leclercq JF, Malergue MC, Coumel P. Late potentials and mitral valve prolapse. *Arch Mal Coeur Vaiss* 1993; 86: 285-9.
60. Sanfilippo AJ, Harrigan P, Popovic AD, Weyman AE, Levine RA. Papillary muscle traction in mitral valve prolapse: quantitation by two-dimensional echocardiography. *J Am Coll Cardiol* 1992; 19: 564-71.
61. Priori SG, Aliot E, Blomstrom-Lundqvist C, et al. Task Force on Sudden Cardiac Death of the European Society of Cardiology. *Eur Heart J* 2001; 22: 1374-450.
62. La Canna G. Indicazioni all'intervento di sostituzione-riparazione della valvola mitrale. *Ital Heart J* 2002; 3 (Suppl 3): 3S-10S.
63. Stewart WJ, Currie PJ, Salcedo EE, et al. Intraoperative Doppler color flow mapping for decision-making in valve repair for mitral regurgitation. Technique and results in 100 patients. *Circulation* 1990; 81: 556-66.
64. Lee EM, Shapiro LM, Wells FC. Echocardiography in mitral valve repair for mitral regurgitation: the surgeon's needs. *J Heart Valve Dis* 1997; 6: 228-33.
65. Grewal KS, Malkowski MJ, Kramer CM, Dianzumba S, Reichel N. Multiplane transesophageal echocardiographic identification of the involved scallop in patients with flail mitral valve leaflet: intraoperative correlation. *J Am Soc Echocardiogr* 1998; 11: 966-71.
66. Agricola E, Oppizzi M, De Bonis M, et al. Multiplane transesophageal echocardiography performed according to the guidelines of the American Society of Echocardiography in patients with mitral valve prolapse, flail, and endocarditis: diagnostic accuracy in the identification of mitral regurgitant defects by correlation with surgical findings. *J Am Soc Echocardiogr* 2003; 16: 61-6.
67. Freeman WK, Schaff HV, Khandheria BK, et al. Intraoperative evaluation of mitral valve regurgitation and repair by transesophageal echocardiography: incidence and significance of systolic anterior motion. *J Am Coll Cardiol* 1992; 20: 599-609.
68. Chan KC, Lin ZY, Chen TH, Huang YC, Wang MJ, Tsai SK. Transesophageal echocardiographic monitoring of critical left ventricular outflow tract obstruction following mitral xenograft replacement - a case report. *Acta Anaesthesiol Sin* 2002; 40: 81-4.
69. Rietman GW, van der Maaten JM, Douglas YL, Boonstra PW. Echocardiographic diagnosis of left ventricular outflow tract obstruction after mitral valve replacement with subvalvular preservation. *Eur J Cardiothorac Surg* 2002; 22: 825-7.
70. Enriquez-Sarano M, Basmadjian AJ, Rossi A, Bailey KR, Seward JB, Tajik AJ. Progression of mitral regurgitation: a prospective Doppler echocardiographic study. *J Am Coll Cardiol* 1999; 34: 1137-44.
71. Ling LH, Enriquez-Sarano M, Seward JB, et al. Clinical outcome of mitral regurgitation due to flail leaflet. *N Engl J Med* 1996; 335: 1417-23.

72. Grigioni F, Enriquez-Sarano M, Ling LH, et al. Sudden death in mitral regurgitation due to flail leaflet. *J Am Coll Cardiol* 1999; 34: 2078-85.
73. Enriquez-Sarano M, Tajik AJ, Schaff HV, Orszulak TA, Bailey KR, Frye RL. Echocardiographic prediction of survival after surgical correction of organic mitral regurgitation. *Circulation* 1994; 90: 830-7.
74. Matsumura T, Ohtaki E, Tanaka K, et al. Echocardiographic prediction of left ventricular dysfunction after mitral valve repair for mitral regurgitation as an indicator to decide the optimal timing of repair. *J Am Coll Cardiol* 2003; 42: 458-63.
75. Grigioni F, Avierinos JF, Ling LH, et al. Atrial fibrillation complicating the course of degenerative mitral regurgitation. Determinants and long-term outcome. *J Am Coll Cardiol* 2002; 40: 84-92.